МІНІСТЕРСТВО ОСВІТИ І НАУКИ УКРАЇНИ
ДЗ «Луганський національний університет імені Тараса Шевченка»
Навчально-науковий інститут охорони здоров'я і спорту
Кафедра реабілітації і медичної діагностики

Полулященко Тетяна Леонідівна

ОСОБЛИВОСТІ ФІЗИЧНОЇ ТЕРАПІЇ ПРИ ДЕГЕНЕРАТИВНО-ДИСТРОФІЧНИХ ЗМІНАХ ХРЕБЦІВ ШИЙНОГО ВІДДІЛУ ХРЕБТА

кваліфікаційна робота
здобувача вищої освіти другого (магістерського) рівня
за спеціальністю 227 „Фізична терапія, ерготерапія"

Особистий підпис – _____

Науковий керівник –_____ Радченко А. В., к.пед.н, доцент

Завідувач кафедри –_____ Виноградов О. О., .к.мед.н., доцент

Лубни
2024 рік

ЗМІСТ

ВСТУП……. 3
РОЗДІЛ 1. ОГЛЯД ЛІТЕРАТУРНИХ ДЖЕРЕЛ……... 9
1.1. Будова шийного відділу хребта …….. 9
1.2. Етіологія, патогенез та клінічні прояви дегенеративно-дистрофічних змін хребців шийного відділу хребта ……. 31
РОЗДІЛ 2. МЕТОДИ ТА ОРГАНІЗАЦІЯ ДОСЛІДЖЕННЯ …….. 41
2.1. Методи дослідження ……..... 41
2.2. Організація дослідження……. 52
РОЗДІЛ 3. ПРОГРАМА ФІЗИЧНОЇ ТЕРАПІЇ ПРИ ДЕГЕРАТИВНО-ДИСТРОФІЧНИХ ЗМІНАХ ХРЕБЦІВ ШИЙНОГО ВІДДІЛУ ХРЕБТА 55
3.1. Розробка та впровадження комплексної програми фізичної терапії при дегенеративно-дистрофічних змінах хребців шийного відділу хребта ……. 55
3.2. Оцінка ефективності програми фізичної терапії при дегенеративно-дистрофічних змінах хребців шийного відділу хребта …….. 66
ВИСНОВКИ…… 74
СПИСОК ВИКОРИСТАНИХ ДЖЕРЕЛ…….. 78
ДОДАТКИ……... 87

ВСТУП

Анотація. В даний час спінальна нестабільність є однією з проблем хребта, що найбільш часто зустрічаються, з якими пацієнти звертаються за допомогою в амбулаторні медичні установи. Аналіз різних наукових досліджень з проблеми захворювання опорно-рухового апарату людини, свідчить про те, що патологія дегенеративно-дистрофічних змінах хребців шийного відділу хребта людини є досить поширена проблема і може призвести до дегенеративних захворювань хребта. В свою чергу дегенеративні зміни супроводжуються процесом руйнації хрящових і кісткових тканин хребців. До причин, які провокують появу цих змін, відносять надмірні фізичні навантаження, нераціональне харчування, травми хребта, інфекційні захворювання та ендокринні порушення. Захворювання може виникати у будь якій частині хребта і призвести до його нестабільності.

Нестабільність шийного відділу хребта є появою додаткових ступенів свободи при згинанні і розгинанні, коли м’язово-зв’язковий апарат шийно-комірцевої зони не здатний забезпечити рух семи шийних хребців як єдиного цілого. Нестабільність шийних хребців – це стан, у якому виникає надмірна рухливість хребців. Воно характеризується порушенням функцій одиничних або окремих сегментів шийного відділу, що супроводжується больовим синдромом у шиї, спазмами м’язів, запамороченням та головним болем. Нестабільність шийного відділу прискорює прогресування остеохондрозу і може спричинити артроз міжхребцевих суглобів. Важливо не запускати патологію та при перших симптомах розпочинати лікування [1, 5, 10]

Найрухливішою частиною хребетного стовпа, що відповідає за повороти та нахили голови, є шийний відділ. Його хребці невеликі за розміром і гнучкіші, ніж в інших відділах, тому вони недостатньо міцні і легко піддаються нестабільності. Цей хребетно-руховий сегмент складається з 7 хребців, оточених м’язовою тканиною, зв’язками та суглобами, які пов’язані

між собою в єдиний ланцюжок (грудний відділ складається з 12-ти хребців, поперековий – з 5-ти). Амортизують і розподіляють механічне та статичне навантаження міжхребцеві диски. Нестабільність шийних хребців супроводжується збільшенням амплітуди їхнього руху через зміну фізіологічного співвідношення між ними – це спричиняє зсув хребців. Зміщення їх 3-4 мм прийнято вважати патологією [5, 15].

За статистикою фахівців найчастіше збільшення рухливості у шийному відділі є наслідком травм, падінь, підйомів надмірної ваги – більш ніж у 80% випадків. До інших причин, які викликають цю патологію, належать [21, 25]:

• прогресуючий остеохондроз;

• вікові деформації кісткової та сполучної тканини;

• патології кісткової тканини (остеопороз, остеомієліт, остеогенез, кили);

• аномалії розвитку міжхребцевих дисків;

• гіпотрофія та зниження тонусу м'язів;

• спадкові патології зв'язкового та суглобового апарату, що викликають його слабкість;

• післяопераційні ускладнення при некоректній тактиці реабілітації;

• уроджені порушення;

• тривалі фізичні навантаження, пов'язані з надмірним навантаженням на хребет.

Нестабільність шийного відділу хребта характерна як для дітей, підлітків так і для дорослих була і залишається актуальною проблемою у зв'язку з її високою поширеністю [27]. Фахівці розрізняють чотири види нестабільності шийного відділу хребта: травматичну, дегенеративну, післяопераційну та диспластичну [41]. Диспластична форма патології пов'язана з вродженими аномаліями кістково-зв’язувального апарату фахівці вважають що вона трапляється відносно рідко, і може бути у будь якому

відділі хребта. Дегенеративна форма захворювання пов'язана з дегенеративно - дистрофічними змінами, що протікають у міжхребцевих дисках та фасеткових суглобах. Травматична (посттравматична) пошкодження може статися у будь якому віці під час падіння, заняття спортом, різких рухах. Післяопераційна форма патології є наслідком ушкодженням хребців під час проведення оперативного втручання [44, 48].

Всі перераховані види патологій призводять до перерозподілу навантаження, що виникає на тлі різного втручання, призводить до збільшення навантаження на міжхребцеві диски і самі хребці. Це сприяє прогресуванню дегенеративних змін, як правило, через якийсь час. Тому больові відчуття в шиї є поширеним симптомом сучасної людини. Виникнення болі може бути пов’язаним з рядом різноманітних причин від аномалій хребта, травм до малорухливого способу життя, незручного робочого місця, неправильного фізичного навантаження тощо. Частіше всього вказані останні чинники з часом, поступово по мірі старіння людини призводять до розвитку дегенеративно – дистрофічних змін шийного відділу хребців хребетного стовпа. Не зважаючи на крихкість і вразливість шиї людини, вона є важливою структурною складовою її будови організму [3,4]. Власне лише шийний відділ містить сім рухливих хребців. Тиск який поступає від голови, а також підвищена рухливість хребців вважається основною причиною сильного болю в ділянці шиї та спини. Причиною розвитку больового синдрому можуть стати і деякі аномалії структури та органи наприклад щитовидна залоза, лімфовузли, коронарні судини, гортань, м’язи та зв’язки в області хребта, власне сам шийний відділ. Тому застосування ефективних засобів уникнення проблем у майбутньому це подбати про своє здоров’я заздалегідь, а у разі необхідності застосовувати лікувально-профілактичні заходи покращення стану хребців шийного відділу хребта [1, 7].

Тому важливим є застосування відповідних заходів фізичної терапії від гострого періоду до профілактичних заходів при дегенеративно-дистрофічних змінах хребців шийного відділу хребта.

Мета дослідження – розробити, обґрунтувати та перевірити ефективність програми фізичної терапії при дегенеративно-дистрофічних змінах хребців хребта шийного відділу.

Відповідно до мети та гіпотези було визначено такі **завдання дослідження:**

1. Розглянути, проаналізувати навчально-методичну літературу з питань що стосуються теми дослідження. Характеристика хребців шийного відділу, їх анатомо – фізіологічні особливості тощо, причини та механізми виникнення клінічних проявів дегенеративно – дистрофічних змін, їх наслідки для організму. Засобів та методів відновлення при даній патології.
2. Визначити організацію та методи дослідження.
3. Експериментально перевірити розроблені програму фізичної терапії в процесі реабілітаційних занять, спрямованих на усунення функціонально-рухових порушень при дегенеративно – дистрофічних змінах шийного відділу хребта.

Об'єкт дослідження: реабілітація при дегенеративно-дистрофічних захворюваннях хребта.

Предмет дослідження: програма фізичної терапії при дегенеративно-дистрофічних змінах хребців шийного відділу хребта.

Наукова новизна дослідження полягає у тому, що скоригована програма фізичної терапії з використанням поєднання сучасних комплексних заходів реабілітації, індивідуально підібраних вправ, фізіотерапії, застосування класичних дихальних вправ з йоги, поєднання під час масажу м'яких технік мануальної терапії (постізометричної релаксації) та застосування тейпування м'язів виражається в отриманні реабілітаційного

ефекту при дегенеративно-дистрофічних змінах хребців шийного відділу хребта.

Обґрунтовані показання та протипоказання до занять при дегенеративно-дистрофічних змінах хребців шийного відділу хребта, розроблені з урахуванням індивідуальних особливостей і супутніх патологій, які забезпечують максимальну ефективність і безпеку застосування реабілітаційних заходів.

Гіпотеза дослідження: застосування класичних терапевтичних та дихальних вправ з йоги, поєднання під час масажу м'яких технік мануальної терапії (постізометричної релаксації) та кінезіотейпування м'язів на ряду з класичними засобами фізіотерапії, , виражається в отриманні реабілітаційного ефекту при дегенеративно-дистрофічних змінах хребців шийного відділу хребта.

Практична значущість дослідної роботи полягає в тому, що результати дослідження можуть бути використані в медичних закладах як під час стаціонарного та і денного лікування, реабілітаційних центрах, оздоровчо-профілактичних закладах (профілакторії, приватні оздоровчі центри тощо).

Методи дослідження: аналіз літературних джерел, синтез, опитування соматоскопія, спостереження; пальпація; оцінювання рухливості суглобів; визначення м'язової сили; визначення рівня і локалізації чутливості; оцінювання довільних рухових функцій; тести, шкали для оцінки болю, рухових функцій та мобільності; тест Спурлінга; тест натягу для верхньої кінцівки (ULTT 1); тест ротації шийного відділу.

Результати дослідження Результати дослідження були апробовані: на VI Всеукраїнській студентській науково-практичній інтернет-конференції «Сучасні проблеми фізичного виховання і спорту: погляд молоді», публікація в збірнику наукових праць студентів студентського наукового товариства «Науковий пошук молодих дослідників»; Міжнародній науково-практичній

конференції «Мультидисциплінарний підхід до реабілітації: реалії та перспективи», Словакія, 23-24 лютого; Мультидисциплінарний підхід до реабілітації: реалії та перспективи», Турція 1-2 березня 2023 р.; виступ та друк статті «Стратегія виявлення нестабільності хребців шийного відділу» Всеукраїнська конференція Актуальні питання біології та медицини 02 червня 2023р. м. Лубни.

Структура та обсяг роботи: основний текст роботи викладено на 77 сторінках друкованого тексту. Робота складається із змісту, основної частини із вступом, аналітичним оглядом літератури, матеріалами і методами досліджень, розділів власних досліджень з аналізом та узагальненням їх результатів, висновків, списку використаних джерел (56 найменувань). Робота ілюстрована 18 рисунками має 5 таблиць та 5 графіків, 8 додатків.

РОЗДІЛ 1. ОГЛЯД ЛІТЕРАТУРНИХ ДЖЕРЕЛ

1.1. Будова шийного відділу хребта

Тіло людини є єдина складна система, яка складається з багатьох частин (органів, систем). Кожна частина (орган, система) надзвичайно важливі для організму і виконують певну функцію. Однією з систем людини є опорно-рухова, яка представлена скелетом та м’язами, вона представляє собою сукупність кісток тіла з’єднаних між собою м’язами за допомогою зв'язок, сухожилок. У скелеті розрізняють три відділи – скелет тулуба, скелет кінцівок і скелет черепа. Скелет черепа складається з двох відділів (мозкового, лицевого). Мозковий відділ представлений кістками, які зрослися і мають загальну структуру. До парних відносяться тім’яна та скронева частина; до непарних – лобова та потилична частина. У висковій кістці є отвір для зовнішнього слухового проходу, а у нижній частині потиличної кістки є великий потиличний отвір. Саме через цей отвір через початок скелета тулуба – хребтом людини, через шийний відділ хребта головний мозок з’єднується зі спинним і закінчується у поперековому відділі хребта [3].

На сьогодні всім відомо, що скелет тулуба людини складається з хребта і грудної клітки. Хребет представлений 33-34 хребцями з них: 7 шийних (C1-C7), 12 грудних (Th1-Th12), 5 поперекових (L1-L5), 5 крижовий відділ (S1-S5), 3-4 куприковий відділ (Co1-Co4/5) (див. рис. 1 Вигини хребта дорослої людини вигляд з боку). Скелет верхніх кінцівок складається з поясу і скелету вільної кінцівки які утворюють лопатки та ключиці (парні). Скелет вільної верхньої кінцівки складається з трьох відділів – плеча, передпліччя, кисті [4]

Скелет нижніх кінцівок складаються з поясу і скелету вільної кінцівки. Пояс нижніх кінцівок утворюють тазові кістки і крижова кістка. На тазових кістках є западина, для кріплення головки стегнової кістки таким чином

утворюється кульшовий суглоб. Скелет вільної нижньої кінцівки представлений стегновою кісткою (до неї прикріплюється надколінок), великою гомілковою кісткою та малою гомілковою кістки, а також кістки стопи.

Од же хребет дорослої людини це складна інженерна конструкція, яка складається з хребців які розташовані один над одним і об'єднанні в один ланцюжок. У поєднанні з м'язами така структура ланцюжком дозволяє людині рухатись, згинатись у різних напрямках, повертати голову. Складна S-подібна форма хребта формується завдяки фізіологічним вигинам хребта: шийний відділ та поперековий спрямовані вперед, а грудний та крижовий назад (див. рис. 1.1 Вигини хребта дорослої людини).

Шия є частиною тіла (хребта) людини, яка з'єднує голову з тулубом. Складається з шийних хребців, фасції, м’язів шиї, суглобів. Через шию проходять різні шляхи забезпечення: гортань, стравохід, трахея, кровоносні судини, артерії, вени тому шия виконує багато життєво важливих функцій, а шийні хребці у поєднанні з м’язами забезпечують голові найбільшої рухливості. Верхня межа розташування шиї це нижній край нижньої щелепи та нижній край зовнішнього слухового отвору, соскоподібний відросток верхня каркова лінія. Нижня межа розташована від верхнього краю яремної вирізки, верхній край ключиці, верхівка акроміона, остистий відросток 7 шийного хребця (рис. 2., 2.1 Будова шиї) [4]

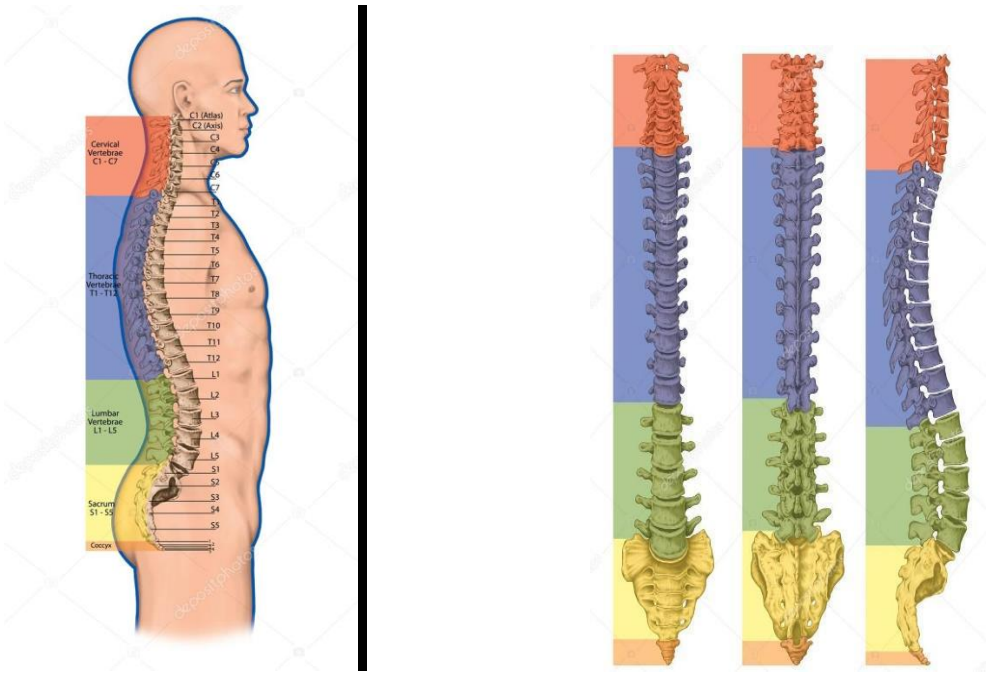

Рис. 1.1. Вигини хребта дорослої людини вигляд з боку; вигляд з боку.1.1а.- вигляд спереду, 1.1б.- вигляд ззаду, .1.1в. вигляд збоку).

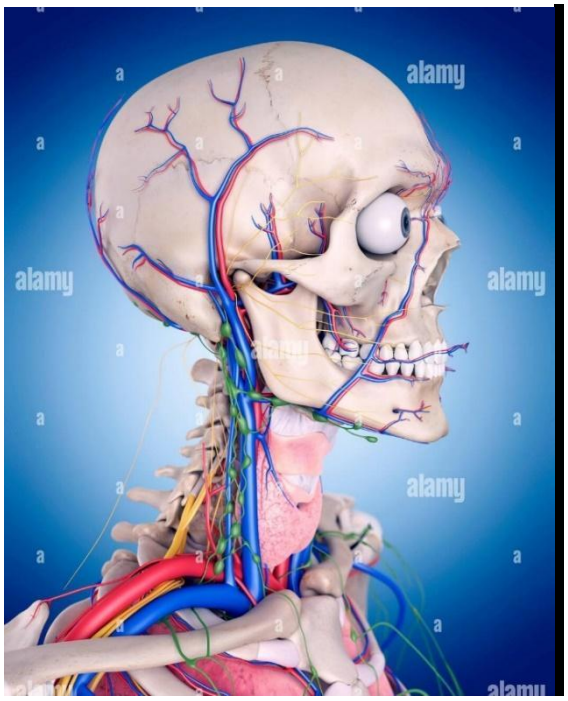

Рис. 1.2.

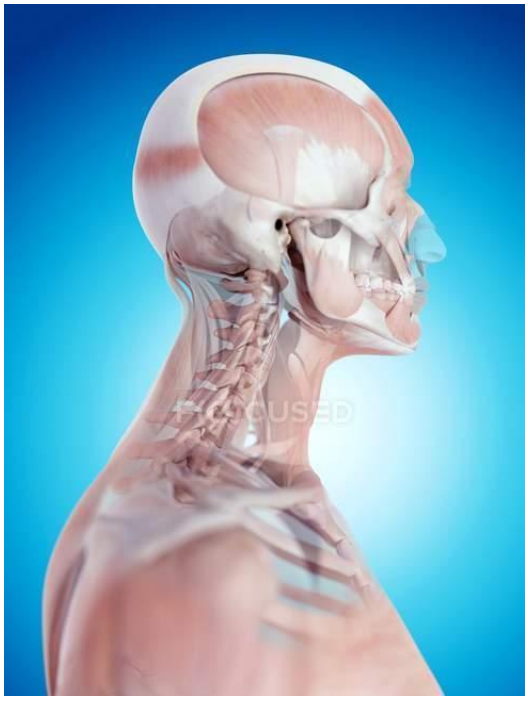

Рис. 1.3.

Рис. 1.2. Будова шиї (система органів шиї) 1.3. Будова шиї (межі розташування).

Вивчаючи будову хребців з’ясувалося, що в їхній будові чітко виражена одна з важливих закономірностей будови кісткової системи. А саме там де при незначному об’ємі кістки треба забезпечити її міцність конструкції і зберегти її легкість, утворюється губчаста речовина. Тіла хребців побудовані з губчастої речовини, по периферії вкриті тонкою пластиною щільної речовини. Розташування балок (трабекул) губчатої речовини відповідає лініям стиснення і розтягнення хребців, що є характерним для забезпечення їх міцності [3,4].

Міцність всього хребтового стовпа так і його відділів залежить від з'єднань його хребців між собою міцним звязочним апаратом, який забезпечує значну їх рухливість та гнучкість.

Майже всі хребці, незалежно від відділу хребта є гомологічні (мають однакове походження та загальну будову, це обумовлено вертикальним положенням тіла людини.

Хребець (vertebra) складається з тіла хребця (corpus vertebrae) яке розташоване попереду і є його опорною частиною. За тілом розташовується дуга хребця *(arcus vertebrae),* яка з’єднується з тілом хребця за допомогою двох *ніжок дуги хребця (pedunculi arcus vertebrae).* Тіло і дуга обмежують хребцевий отвір *(foramen vertebrale).* У всіх хребцях є отвори, які формують хребтовий канал (canalis vertebralis), у якому розташовується спинний мозок.

Поверхня тіла хребця, оберненого до хребцевого отвору, ввігнута, на ній є живильні отвори, у які входять кровоносні судини. Від дуги хребця відходять 7 відростків, до яких прикріплюються м'язи. По серединній лінії відходить назад непарний найдовший *остистий відросток (processus spinosus).* У лобовій площині праворуч і ліворуч розташовується парний поперечний відросток (processus transversus). Вверх і донизу від дуги спрямовані парні верхні і нижні суглобові відростки (processus articulares superiores et inferiores). На суглобових відростках є плоскі суглобові поверхні

для з’єднання із суміжними хребцями, відповідно верхня суглобова поверхня і нижня суглобова поверхня (facies articularis superior et facies articularis inferior).

У шийному відділі хребта площини суглобових поверхонь суглобових відростків розташована майже під кутом 45° до лобової площини. Ці поверхні поступово донизу змінюють свій напрямок у поперековому відділі хребта вони вже розташовані у стріловій площині. Основи суглобових відростків обмежують верхню і нижню хребцеві вирізки (incisurae vertebrales superiores et inferiores). При з’єднанні хребців між собою нижні і верхні хребцеві вирізки двох суміжних хребців утворюють з обох боків міжхребцеві отвори (foramina intervertebralia), через які проходять спинномозкові нерви і кровоносні судини Дослідження анатомії будови хребта людини дозволило виявити відмінності шийних хребців (vertebrae cervicales) від хребців інших відділів хребта. Вони відрізняються не тільки меншим розміром, але й наявністю круглого отвору у поперечному відростку – поперечний отвір *(foramen transversarium),* що є дуже важливим *(Рис. 1.4.* Будова І шийного хребця*).* Через зазначені отвори, починаючи з VI шийного хребця догори, проходить хребтова артерія, що кровопостачає головний мозок. Кожен поперечний відросток закінчується *переднім горбком і заднім горбком (tuberculum anterius et tuberculum posterius).* Передній горбок VI шийного хребця значно більший, ніж горбки інших хребців. Біля нього проходить загальна сонна артерія, тому його називають *сонним горбком (tuberculum caroticum).* При кровотечах в ділянках голови і шиї до нього можна притиснути сонну артерію і зупинити кровотечу. Суглобові відростки мають круглу гладку суглобову поверхню, причому на верхніх відростках вона спрямована назад і дещо догори, а на нижніх – вперед і дещо вниз [3,4].

Остисті відростки короткі, їх довжина зростає від II до VII хребця, а кінці остистих відростків II–V хребців роздвоєні. Найдовшим і потовщеним є

остистий відросток VII хребця, він дещо виступає, тому VII хребець називають виступним хребцем *(vertebra prominens).* Верхівку цього остистого відростка легко знайти на живій людині, він служить орієнтиром проведення межі між ділянкою шиї та спини.

Особливо відрізняються будовою перший та другий шийні хребці людини так, як вони з'єднують череп з хребтом.

Будова І шийного хребця. І шийний хребець – атлант *(atlas)* не має тіла, остистого і суглобових відростків. Форма його кільцеподібна. З боків І хребця розташовані *бічні маси атланта (massae laterales atlantis),* до яких приєднані *передня (рис 1.4. (9))* і *задня дуги атланта (рис. 1.4 (1)) (arcus anterior atlantis et arcus posterior atlantis),* утворюючи великий круглий хребцевий отвір (рис. 1.4 (2)). На передній поверхні передньої дуги є передній горбок (рис. 1.4 (8)) (tuberculum anterius), на внутрішній поверхні дуги – ямка зуба (рис. 1.4 (8))(fovea dentis) для з'єднання із зубом II шийного хребця (рис. 1.5) з'єднання з виростками потиличної кістки (рис. 1.4(7)), нижні – з осьовим хребцем (рис.1.4. (10)). На задній поверхні задньої дуги атланта виступає задній горбок (tuberculum posterius). Поперечні відростки атланта мають всі характерні для шийних хребців структурні елементи (*рис. 1.4.* Будова І шийного хребця). На верхній і нижній поверхнях бічних мас (рис. 1.4 (6)) міститься верхня суглобова поверхня (рис. 1.4. (7)) і нижня суглобова поверхня (10) (facies articularis superior et facies articularis inferior). Верхні суглобові поверхні еліпсоподібної форми, ввігнуті, служать для з'єднання з виростками потиличної кістки, нижні – з осьовим хребцем (рис. 1.4. (7) з'єднання з виростками потиличної кістки, нижні – з осьовим хребцем). *(рис. 1.4.* Будова І шийного хребця- атланта*)* [3,4].

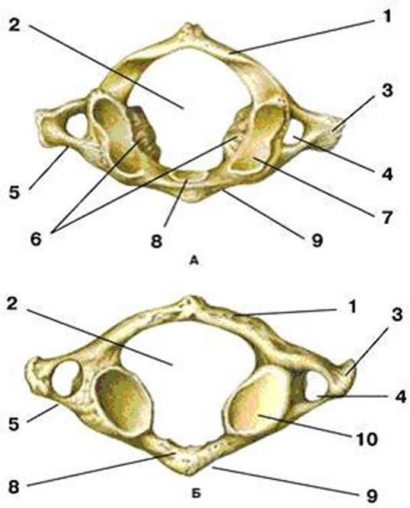

Рис. 1.4 Будова І шийного хребця- атланта: А - вид зверху / Б вид знизу: 1. задня дуга; 2. хребтовий отвір; 3. поперечний відросток; 4. Отвір поперекового відростка; 5. реберний відросток; 6. латеральні маси; 7. верхня суглобова ямка; 8. ямка зуба; 9. передня дуга; 10. нижня суглобова ямка.

- **Будова ІІ шийного хребця. ІІ шийний хребець -** ІІ шийний хребець – осьовий хребець (axis*).* Цей хребець А. Везалій назвав обертовим. При поворотах голови атлант разом із черепом обертається навколо зуба (рис. 1.5(1) вид ззаду; 1.5. (2) вид ззаду. Ця особливість відрізняє ІІ хребець від інших хребців. Від його тіла відходить догори зуб осьового хребця (dens axis) циліндричної форми, що має верхівку зуба (apex dentis) і дві суглобові поверхні (рис. 1.5 (2) 7,8). Передня суглобова поверхня (facies articularis anterior) з’єднується з ямкою зуба атланта, а задня суглобова поверхня (facies articularis posterior) – з поперечною зв’язкою атланта. З боків від зуба розташовані дві верхні суглобові поверхні (facies articulares superiores) для з’єднання з нижніми суглобовими поверхнями атланта. Осьовий хребець має типові нижні суглобові відростки (рис. 1.5. (1,4)), їхні суглобові поверхні спрямовані вперед і вниз. Остистий відросток короткий, масивний, з роздвоєним кінцем.

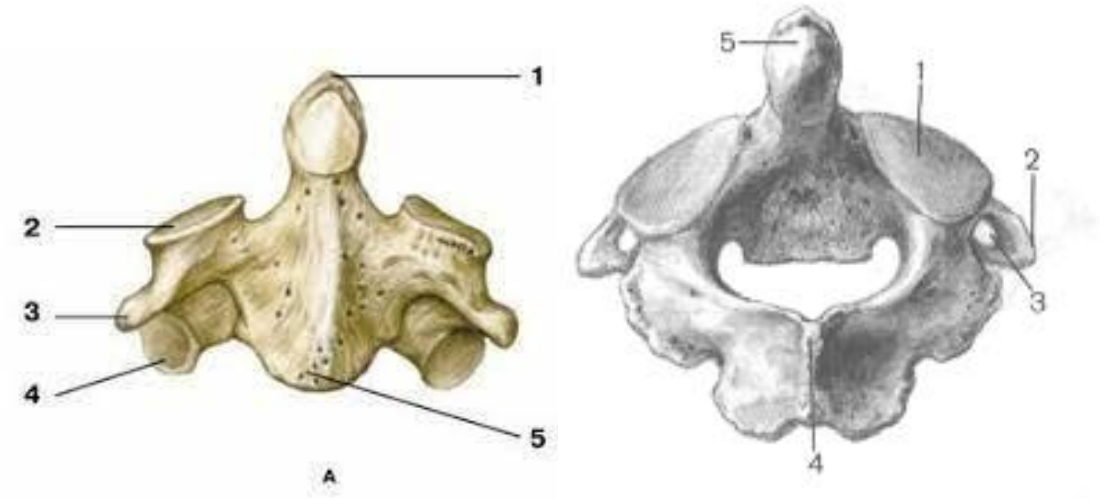

1.5. (1) вид ззаду 1.5. (2.) вид зверху

Рис. 1.5. Будова II шийного хребця – осьовий хребець (axis*):*

1.5 (1) вид ззаду: 1. зуб (з суглобовою поверхнею); 2. верхня суглобова поверхня; 3. поперечні відростки; 4. нижні суглобові відростки, поверхня; 5. тіло хребця.

1.5 (2) вид зверху: 1. верхня суглобова поверхня; 2. поперечний відросток; 3. поперечно-реберний отвір; 4. тіло хребця; 5. зуб.

Будова III-VII шийних хребців людини. Всі хребці мають загальний план будови незалежно від відділу в якому вони знаходяться (рис. 1.6). Хребець складається з тіл (рис. 1.6 (1) та дуги між ними розташовується хребцевий отвір сукупність всіх отворів утворює хребцевий канал в якому знаходиться спинний мозок. Від дуги хребця відходять відростки до яких прикріплюються фасції та м'язи. Від задньої частини дуги відходить не парний остистий відросток (рис. 1.5 А (1), 1.5 (2) (5). Справа та зліва від дуги відходять поперечні відростки. Вгору і вниз від дуги відходять суглобові відростки, суглобовими поверхнями яких хребці з'єднуються між собою. Крім загальних особливостей будови хребців - будова шийних III-VII хребців мають деякі відмінності в будові, а саме: наявність отворів у поперечних відростках (рис. 1.4 А (4), також поперечний відросток закінчується переднім і заднім горбиком

(рис. 1.6 (2,3). Передній горбик VI шийного хребта досить розвинутий його називають сонним горбиком до нього за необхідністю може бути придавлена сонна артерія. Також шийні хребці мають невелике тіло (рис. 1.6 (1) так, як зазнають менше навантаження у порівнянні з хребцями інших відділів. Остисті відростки шийних хребців крім VII хребця роздвоєнні на кінцях (рис. 1. (5)). Остистий відросток VII хребця довгий і товстий тому його легко прощупати, тому його називають виступаючим хребцем.

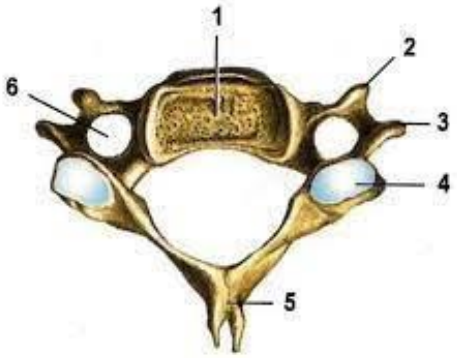

Рис. 1.6 Шийний хребець.1. тіло хребця; 2,3 парні передній та задній горбики хребця; 4. парна суглобова поверхня; 5. остистий відросток; 6. Отвір у поперечних відростках.

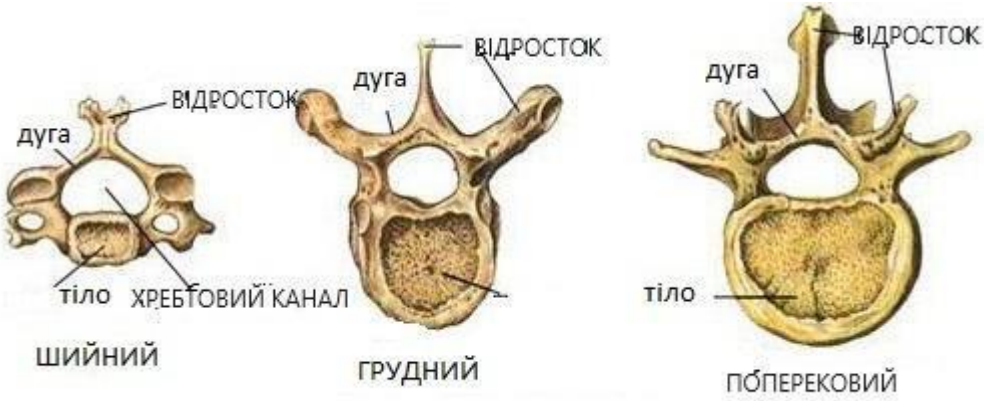

Рис. 1.7. Порівняння будови хребців людини різних відділів хребта.

Синовіальні з’єднання черепа з атланта та осьовим хребцем (див. Дод.1 з'єднання черепа з атланта та осьовим хребцем). Складається з трьох суглобів двох парних на одного не парного. Починається з атланто - потиличного суглобу (рис. 1.8. (між потиличною кісткою та С1) атланто-потиличний суглоб), він є парним і утворений суглобовою поверхнею потиличної кістки (рис. 1.8 Б (3-виростки суглобової поверхні потиличної кістки) вона з'єднується з верхньої суглобовою ямкою атланта (рис. 1. 8А). Суглобова капсула даного суглобу кріпиться по краю суглобових хрящів – має форму еліпсу відноситься до еліпсоподібних суглобів. Суглоб парний з права і зліва тому рухи у даному суглобі будуть одночасні правий і лівий суглоб утворює один комбінований рух [4, 12].

В атланто-потиличному суглобі можливі рухи вперед, назад та незначні бокові рухи голови. У цьому з’єднанні розрізняють мембрани:

1. Передня Атланто-потилична мембрана вона натягується на протязі всієї щілини починаючи від переднього краю великого потиличного отвору і прикріплюється до верхнього краю передньої дуги атланта (атлант має дві дуги передню і задню).

2. Задня атланто – потилична мембрана вона розташовується між заднім краєм великого потиличного отвору і верхнім краєм задньої дуги атланта.

При з'єднанні атланта з осьовим хребцем утворюється три суглоби два парних і один непарний – перший це латерально-осьовий суглоб віє є парний утворений нижніми суглобовими поверхнями атланта та верхніми суглубовими поверхнею 2-го шийного хребця. Розташування першого та другого шийних хребців: атлант розташований зверху – осьовий знизу. За формою даний суглоб відноситься до плоских суглобів, а значить він малорухомий.

Непарний суглоб – це серединний атланто-осьовий суглоб він утворений між задньою суглобовою поверхнею дуги атланта (ямка зуба) і відповідним зубом осьового хребця. За формою даний суглоб відноситься до циліндричних суглобів. Навколо зуба обертається атлант, тому оберти головою відбуваються разом з атлантом.

До зв’язкового апарату серединного атланто-осьового суглобу відноситься покрівна мембранна. Вона починається від переднього краю великого потиличного отвору кріпиться до тіла осьового хребця. Дана мембрана називається покривною тому, що вона покриває ззаду (зі сторони хребтового каналу) зуб 2 шийного хребця, а також поперечну зв'язку атланта покривну мембрану часто розглядають як частину задньої поздовжньої зв'язки. Вона є хрестоподібною зв’язкою атланта складається з двох пучків. Поперечний пучок це поперечна зв’язка атланта вона забезпечує фіксацію зуба. Вона називається хрестоподібна так, як має вигляд хреста – має поперечну та поздовжню частину. Поздовжня частина хрестоподібної зв’язки – це зв’язка верхівки зуба починається від верхівки зуба кріпиться до потиличної кістки, а також крилоподібні зв’язки починаються від зуба кріпляться до вирізків потиличної кістки.

Нижня частина хрестоподібної зв’язки це задня поздовжня зв’язка хребтового стовпа утворюється хрестоподібна зв’язка. Підсумовуючи можна сказати, що поперечна частина - це поперечна зв'язка атланта. Верхня частина - це зв’язка верхівки зуба та крилоподібні зв'язки. Нижня частина - це задня поздовжня зв’язка хребтового стовпа.

В атланто-потиличному суглобі можливі рухи вперед, та назад назад, незначні бокові рухи голови. У цьому з’єднанні розрізняють мембрани:

1. Передня атланто-потилична мембрана має властивість натягуватися на протязі всієї щилини починаючи від переднього краю великого

потиличного отвору і прикріплюється до верхнього краю передньої дуги атланта (атлант має дві дуги передню і задню).

2. Задня атланто-потилична мембрана розташовується між заднім краєм великого потиличного отвору і верхнім краєм задньої дуги атланта.

При з’єднанні атланта з осьовим хрибцем утворюється три суглоби два парних і один непарний перший це латерально-осьовий суглоб віє є парний утворений нижніми суглобовими поверхнями атланта та верхніми суглубовими поверхнею 2-го шийного хребця [3,4].

Розташування першого та другого шийних хребців: атлант розташований зверху, а осьовий знизу. За формою даний суглоб відноситься до плоских суглобів, а значить він малорухомий. Атланто-осьовий суглоб є непарний, серединний, він утворений між задньою суглобовою поверхнею дуги атланта (ямка зуба) і відповідним зубом осьового хребця.

За формою даний суглоб відноситься до циліндричних суглобів. Навколо зуба обертається атлант, тому оберти головою відбуваються разом з атлантом. До зв’язкового апарату серединного атланто-осьового суглобу відноситься покрівна мембранна. Вона починається від переднього краю великого потиличного отвору кріпиться до тіла осьового хребця. Дана мембрана називається покривною тому, що вона покриває ззаду (зі сторони хребтового каналу) зуб 2 шийного хребця, а також поперечну зв’язку атланта покривну мембрану часто розглядають, як частину задньої поздовжньої зв’язки. Вона є хрестоподібною зв’язкою атланта складається з двох пучків. Поперечний пучок це поперечна зв'язка атланта вона забезпечує фіксацію зуба. Вона називається хрестоподібна так, як має вигляд хреста та має поперечну та поздовжню частини [3,4].

Поздовжньою частиною хрестоподібної зв'язки є зв’язка верхівки зуба, яка починається від верхівки зуба і прикріплюється до потиличної кістки, а

також клиноподібна зв’язка, яка починається від зуба і прикріплюється до виїмки потиличної кістки. Нижня частина хрестоподібної зв’язки це задня поздовжня зв’язка хребта, формується хрестоподібна зв’язка.

Резюмуючи, можна сказати, що поперечна частина - це поперечна зв'язка атланта. Верхня частина - зв’язка верхівки зуба і крилоподібні зв'язки. Нижня частина - це задня поздовжня зв'язка хребта. З’єднання 1-го шийного хребця атланта.

З’єднання І шийного хребця атланта *(atlas) з* **ІІ шийним хребцем аксісом** (axis*).* При з’єднанні атланту і аксису застосовуються два види суглобів:

1. Латеральні парні атланто-аксіальні суглоби, які відповідають за осьове обертання голови щодо хребта. Латеральні атланто-аксіальні суглоби - це бічні парні суглоби, які утворені нижніми суглобовими бічними поверхнями атланту (рис.1.8 А-С1) і верхніми бічними поверхнями епістрофея (аксісу, другого шийного хребця) (рис. 1.8 А.-С2).

2. Серединний атланто-осьовий суглоб, завдяки якому С1 може вільно переміщатися щодо другого хребця, а голові забезпечується вільне обертання. Середній атланто-осьовий (осьовий - помилкова назва) суглоб утворений переважно западиною (дугою) на нижній передній поверхні С1. У цю дугу, заглиблення, із внутрішньої сторони потрапляє зубоподібний відросток, що знаходиться на передній дузі аксісу (рис. 1.8 А-З’єднання атланта (С1) з осьовим хребцем (С2)). Назву «зубовидний» він заслужив завдяки своїй характерній формі: на малюнку вище видно, який вигляд має аксіс. Кільцеподібний верхній хребець теж легко впізнати характерною будовою передньої дуги: на ній є поглиблення для виступаючого відростка аксиса (рис.1.8 А С1) [3,4].

Саме між дугами атланто-осьового суглоба та бічними частинами, в отворі, проходить спинномозкова артерія, спинальні ганглії – це вузли

спинномозкових нервів. Поруч із шийними хребцями розташовані численні сухожилля та зв'язки, хрящова тканина.

Ці рухливі з’єднання служать для забезпечення високо-амплітудних кругових, похилих та обертальних рухів голови. Під час поворотів голови атлант ніби ковзає разом із черепом по гладких суглобових поверхнях навколо осі С2. Також на положення атланта впливає функціонування атланто-потиличного суглоба (рис. 1.8А, 1.8Б), який з’єднує виростки (відростки зовнішньої пластинки) потиличної кістки та суглобові фасетки (впадини) атланта. Суглоб забезпечує бічне згинання та кивки голови. Відростки і западини першому хребці повторюють відповідні вигини лежить на поверхні дуг другого. При зміщенні виступи одного хребця не потрапляють у западини іншого, рухливість голови і шиї обмежується. [4].

Міцність з’єднання шийних хребців людини забезпечується групами зв'язок, які разом з аксисом та атлантом утворюють кістково-зв'язковий суглоб. Зв'язки не дають атланту зміщуватися вперед, витримуючи навантаження 130-160 кг. Ця захисна властивість суглоба, однак, не дає атланту бути абсолютно невразливою (якщо людина має травму).

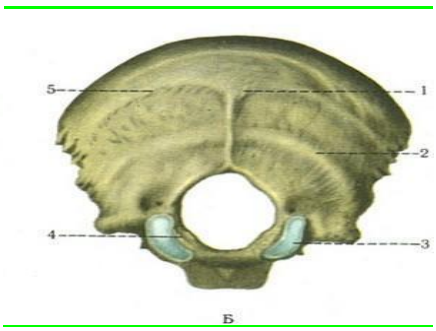

Рис. 1.8А Рис. 1.8 Б

Рис. 1.8. рис. 1.8 А Утворення атланто-потиличного суглобу. Атлант (С1), осьовий хребцем (С2) та рис. 1.8 Б виростки суглобової поверхні потиличної кістки (3).

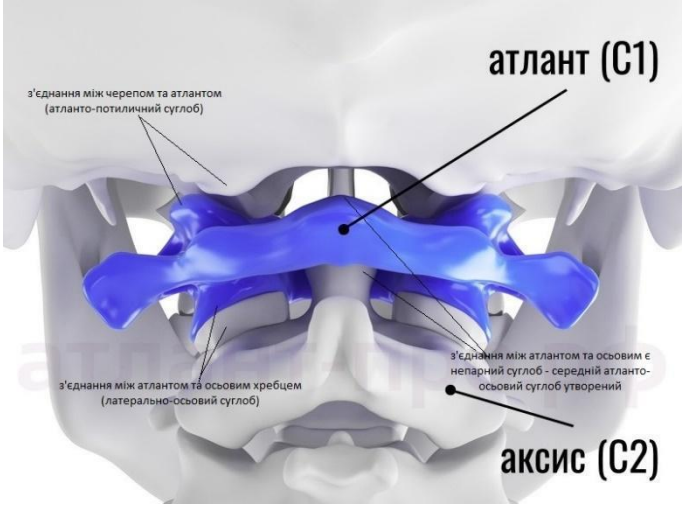

Рис. 1.8. В. Атланто-потиличний суглоб.

Синовіальні з'єднання черепа з атланта атланта з осьовим хребцем. Почнемо з атланто - потиличного суглобу він є парним утворений суглобовою поверхнею потиличної кістки вона буде з’єднуватися з верхньою суглобовою ямкою атланта. Еліпсоподібний суглоб є парним тому суглобова капсула даного суглобу кріпиться по краю суглобових хрящів – відноситься до еліпсоподібних

суглобів забезпечує одночасні рухи правого і лівого суглобів та утворює один комбінований рух. В атланто-потиличному суглобі можливі рухи вперед назад та незначні бокові рухи голови (рис. 1.8 В.).

В цьому з’єднанні розрізняють:

1. Передню атлантно-потиличну мембрану вона натягується на протязі всієї щілини починаючи від переднього краю великого потиличного отвору і прикріплюється до верхнього краю передньої дуги атланта (атлант має дві дуги передню і задню).

2. Задня атланто – потилична мембрана вона розташовується між заднім краєм великого потиличного отвору і верхнім краєм задньої дуги атланта.

При з’єднанні атланта з осьовим хребцем утворюється три суглоби два парних і один непарний – перший це латерально-осьовий суглоб віє є парний утворений нижніми суглобовими поверхнями атланта та верхніми суглобовими поверхнями ІІ-го шийного хребця, атлантом зверху – осьовим хребцем знизу. За формою це плоскі суглоби, а значить мало рухомі.

Непарний суглоб – серединний атланто - осьовий суглоб він утворений між задньою суглобовою поверхнею дуги атланта (ямка зуба) і відповідним зубом осьового хребця циліндричний суглоб. Навколо зуба обертається атлант разом з атлантом.

До зв’язкового апарату серединного атланто-осьового суглобу відноситься: покривна мембранна мембрана – починається від переднього краю великого потиличного отвору кріпиться до тіла осьового хребця, ця мембрана називається покривною тому що вона покриває ззаду зі сторони хребтового каналу зуб ІІ-го шийного хребця а також поперечну зв'язку атланта. Покривну мембрану часто розглядають, як частину задньої поздовжньої зв'язки.

Хрестоподібна зв'язка атланта складається з двох пучків. Поперечний пучок це поперечна зв'язка атланта вона забезпечує фіксацію зуба. Вона називається хрестоподібна тому у неї є має вигляд хреста – поперечну та поздовжню частину поздовжня частина хрестоподібної зв’язки – це зв’язка верхівки зуба починається від верхівки зуба кріпиться до потиличної кістки а також а також крилоподібні зв'язки починаються від зуба кріпляться до вирізків потиличної кістки. Нижня частина хрестоподібної зв'язки це задня поздовжня зв'язка хребтового стовпа. Утворюється хрестоподібна зв’язка - поперечна її частина це поперечна зв’язка атланта; верхня частина це зв’язка верхівки зуба та крилоподібні зв’язки; нижня частина це задня повздовжня зв'язка хребтового стовпа (рис. 1.9, 1.9А, 1.9Б) [30,33].

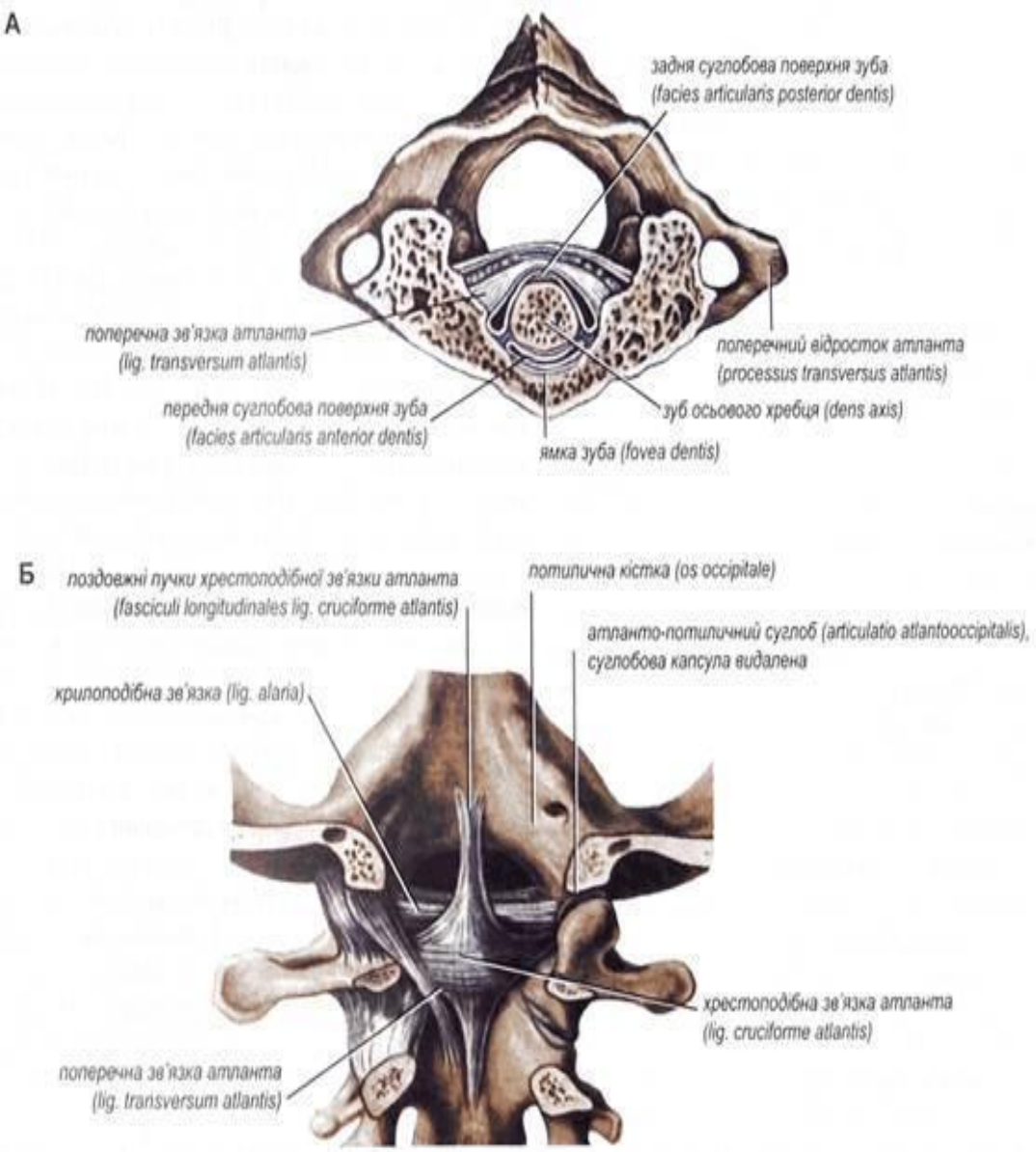

Рис. 1.9. А,Б. З'єднання атланта з зубом осьового хребця А-горизонтальний розпил. Вигляд зверху. Б. зв'язки серединного атланто-осьового суглоба, вигляд ззаду.

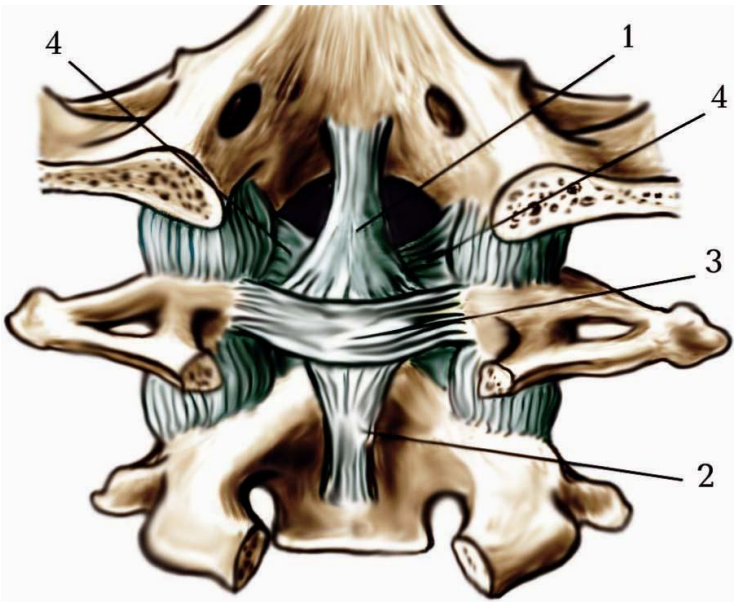

Рис. 1.9. Зв’язки атланто-осьового суглоба, вигляд ззаду:

1. Верхній поздовжній пучок (fascilulus longitudinalis superior);
2. Нижній повздовжній пучок (fascilulus longitudinalis inferior);
3. Поперечна зв’язка атланта (lig. transversum atlantis);
4. Крилоподібна зв’язка (lig. Alare).

Фасції шиї. Фасція це тканина яка є по всьому тілу за допомогою якої функціонує все тіло належним чином. Фасція представляє собою еластичну сполучну тканину яка є оболонкою для кожної частинки тіла людини (навіть окреме м'язове волокно має фасцію). Обплітаючі м’язи фасція допомагає їм вільно рухатись, захищає внутрішні органи від пошкоджень, забезпечує належну підтримку скелета, зв’язків, сухожиль, нервів, тканини є як додаткова опора для організму людини. Коли фасція здорова вона гнучка, еластична і розтягується разом з рухами людини, коли ні вона натягується рух людини може бути обмежений, а також може визивати хворобливі стани.

У тілі людини є різні види фасції вони діляться на поверхневі, глибокі, вісцеральні, парієтальні а надалі вони позначаються відповідно до їхнього анатомічного розташування.

М'язи шиї. М’язи поділяються на поверхневі і глибокі.

<u>Поверхневі м’язи</u> (рис. 1.10 Поверхневі м'язи шиї):

3. ***Підшкірний м’яз*** *(platysma)* це тонка м'язова пластинка, яка знаходиться під шкірою. Початок м'яза від фасції грудей нижче ключиці і прикріплюється в ділянці нижньої щелепи. Функція – тягне вниз кут рота і піднімає шкіру шиї. *Іннервація:* шийна гілка лицевого нерву (VII черепний нерв).

4. ***Грудинно-ключично-сосковий м’яз*** *(m. sternocleidomastoideus)*: починається двома ніжками від ключиці і грудини і прикріплюється до соскоподібного відростка скроневої кістки. Функція – при односторонньому скороченні нахиляє шийний відділ хребта у бік з одночасним поворотом голови в протилежний бік, при двосторонньому скороченні – піднімає голову у вертикальному положенні при максимальному скороченні - закидає її назад. *Іннервація:* додатковий нерв (XI черепний нерв).

5. ***Надпід’язикові м’язи*** *(musculi suprahyoidei)*:

Двочеревцевий м’яз *(m. digastricus)* – переднє черевце йде від нижньої щелепи, заднє – від вирізки соскоподібного відростка скроневої кістки. Піднімає підязикову кістку, бере участь у акті ковтання і членороздільної мови, бере участь у акті ковтання (заднє); *Іннервація:* заднє черевце – двочеревцевого гілкою лицевого нерва (VII черепний нерв); переднє черевце – щелепно-під'язиковим нервом, що є гілкою нижнього коміркового нерва (нижньощелепний нерв, V черепний нерв).

Щелепно-під’язиковий м’яз *(m. mylohyoideus)* починається від дуги нижньої щелепи кріпиться до під’язикової кістки і утворює дно (діафрагму) рота; З боку порожнини рота до щелепно-під'язикового м’яза прилягають підборідно-під’язиковий м’яз і під’язикова слинна залоза, знизу – піднижньо-щелепна слинна залоза і переднє черевце двочеревцевого м’яза. *Функція:* при фіксованій нижній щелепі піднімає підязикову кістку разом з гортанню; при

фіксованій під’язиковій кістці опускає нижню щелепу, беручи участь в актах жування, ковтання, артикуляції. *Іннервація:* щелепно-під’язиковий нерв, що є гілкою нижнього коміркового нерву (V черепний нерв).

Підборідно-під’язиковий м’яз *(m. geniohyoideus)* – починається від підборідної ості нижньої щелепи кріпиться до під'язикової кістки. Функція – піднімає підязикову кістку, бере участь у акті жування, ковтання, мови. *Іннервація:* м’язові гілки шийного сплетення (C1-C2).

6. Під’язикові м’язи *(musculi infrahyoidei)**:***

Грудинно-під’язиковий м’яз *(m. sternohyoideus)* починається від грудини і прикріплюється до підязичної кістки, тягне її униз. *Функція:* опускає підязикову кістку. *Іннервація:* гілки шийної петлі (C1-C2);

Лопатково-під’язиковий м’яз *(m. sternohyoideus)* починається від лопатки і прикріплюються до під'язикової кістки. Функція – опускає підязикову кістку при скороченні. *Іннервація:* гілки шийної петлі (C1-C2);

Грудинно-щитоподібний м’яз *(m. sternothyroideus)* починається від грудини кріпиться до зовнішньої поверхні щитоподібного хряща. Функція – опускає щитоподібний хрящ, гортань, підязикову кістку. *Іннервація:* гілки шийної петлі (C1-C2);

Щито-підязиковий м’яз *(m. thyrohyoideus)* є продовженням грудинно-щитоподібного м’язу, тягнеться від щитоподібного хряща до під’язикової кістки. Функція – піднімає гортань. *Іннервація:* гілки шийної петлі (C1-C2);

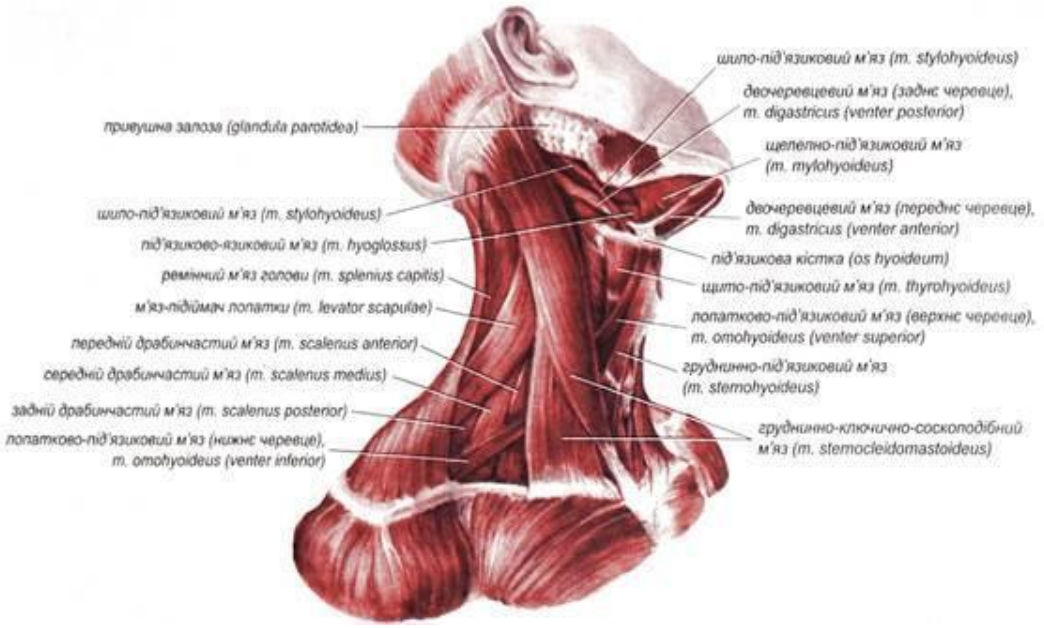

Рис. 1.10. Поверхневі м’язи шиї.

<u>Глибокі м’язи шиї</u> [3.4,30]**:** (рис. 1.11. Глибокі м'язи шиї)

7. ***Драбинчасті м’язи*** (передній, середній, задній);

Передній драбинчастий м’яз *(m. scalenus anterior*), представлений довгою звуженою до низу стрічкою. Починається сухожилковими зубцями від передніх горбів поперекових відростків II–VI шийних хребців. Прикріплюється д – м’язові пучки йдуть зверху до низу і прикріплюються коротким сухожилком до горба переднього драбинчастого м’яза на верхній поверхні I ребра (попереду від борозни підключичної артерії). Попереду передній драбинчастий м’яз прикритий грудинно-ключично-соскоподібним м'язом. Іннервація – м’язові гілки шийного сплетення (C3-C8).

Середній драбинчастий м’яз *(m. scalenus medius*): він довший та товщий за передній драбинчастий м'яз розташований збоку і позаду від нього. Починається короткими сухожилковими зубцями від поперечних відростків II–VII хребців, збоку від початку переднього драбинчастого м'яза. Кріпиться м'яз проходячи зверху донизу і збоку від переднього драбинчастого м'яза і прикріплюються коротким сухожилком до верхньої поверхні I ребра позаду

від борозни підключичної артерії. Так, як передній і середній драбинчасті м'язи прикріплюються попереду і позаду від борозна підключичної артерії, то між цими м'язами над I ребром утворюється міждрабинчастий простір (*spatium interscalenum),* через який проходить підключична артерія і стовбури плечового нервового сплетіння. Іннервація – м'язові гілки шийного сплетення (C3-C8).

Задній драбинчастий м'яз *(m. scalenus posterior)* найкоротший із драбинчастих м'язів. Починається тонкими сухожилковими пучками від задніх горбків поперекових відростків IV–VI шийних хребців, прикріплюється м'яз проходячи зверху донизу і кріпиться до верхнього краю і зовнішньої поверхні II ребра. Іннервація – м'язові гілки шийного сплетення (C7-C8).

Функції: усі драбинчасті м'язи при фіксованому шийному відділі хребта піднімають I–II ребра, сприяючи розширенню грудної клітини (участь в акті вдиху). При фіксованому положенню I–II ребрах і двобічному скороченню драбинчасті м'язи нахиляють шию вперед. При однобічному скороченні згинають і нахиляють шию у свій бік.

8. **Під Хребцеві м'язи** (довгий м'яз голови і шиї. Передній і бічні прямі м'язи голови).

Довгий м'яз шиї *(m. longus colli)* є одним з найдовших серед глибоких м'язів шиї, розташований на передньобоковій поверхні хребта від III грудного до I шийного хребця. М'яз має видовжену трикутну форму. Посередині він широкий. Він має видовжену трикутну форму, посередині він широкий. М'язові пучки довгого м'яза шиї різні за довжиною і напрямком, тому у нього розрізняють три частини – ***вертикальна(присередня), верхню і нижню косі***:

9. ***вертикальна*** (***при серединна) частина:*** початок від передньо бічної поверхні тіл HI грудного – V шийного хребців, кріпиться до поперечньобічної поверхні тіл II–IV шийних хребців;

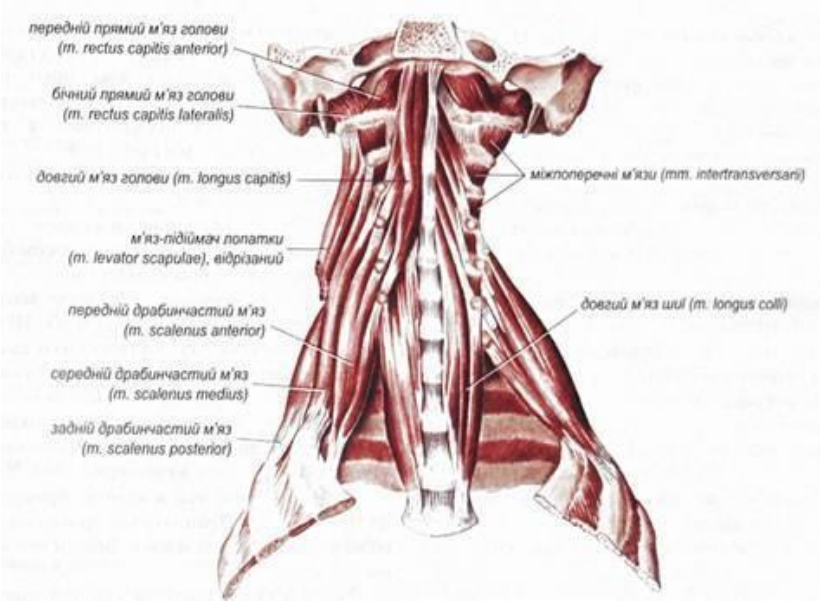

Рис.1.11. Глибокі м’язи шиї

10. ***верхня коса частина:*** починається від передніх горбків поперечних відростків II–V шийних хребців, прикріплюється до тіл II–IV шийних хребців разом з пучками вертикальної частини цього м’яза;

11. ***нижня коса частина:*** починається від передньо бічної поверхні тіл I–III грудних хребців, прикріплюється до передніх горбків поперечних відростків V–VII шийних хребців.

12. Функція - довгий м’яз при двобічному скороченні згинає шийну частину хребтового стовпа. При однобічному скороченні м’яз нахиляє шию у свій бік. При скороченні верхньої косої частини м'яза, голова повертається в його бік, при скороченні нижньої косої частини голова повертається у протилежний до м’яза бік.

13. Іннервація – м’язові гілки шийного сплетення (C2-C6).

Довгий м’яз голови *(m. longus capitis)* представлений широкою, товстою, звуженою донизу пластинкою, розташований попереду верхньої косої частини довгого м’яза шиї. Починається від передніх горбків поперечних відростків VI–III шийних хребців, кріпляться м’язові пучки, що прямують

знизу догори і присередньо, прикріплюються до нижньої поверхні основної частини потиличної кістки біля глоткового горбка. Функція – нахиляє голову і шийну частину хребта вперед. Іннервація – м’язові гілки шийного сплетення.

1.2 Етіологія, патогенез та клінічні прояви дегенеративно-дистрофічних змін хребців шийного відділу хребта людини

За даними Вікіпедії *етіологія* в медицині це теоретичний розділ вивчення причин хвороб (від грецького αἰτία – причина та грецького λόγος думати). Тобто вивчення саме причини хвороби, що призвело, синдрому чи патологічного стану та виділяють наступні причини хвороб як [28].:

- Механічні (закриті та відкриті травми, струс, тощо).
- Фізичні (висока або низька температура, електричний струм, тощо)
- Хімічні (промислові та побутові токсичні речовини, тощо).
- Біологічні (дія патогенних бактерій, найпростіших, вірусів, грибків, пріонів, мікробних токсинів, тощо).
- Психогенні, включаючи соціальні (війни, дискримінація, урбанізація, тощо).
- Генетичні (спадкові).

Фахівці тлумачать що розділ патологія трактує питання патогенезу через які з'ясовуються механізми виникнення, окремих проявів хвороби її розвитку на різних рівнях (від молекулярних до змін в органах і системах). Тобто етіологія пояснює та розкриває питання, що стосуються причин і умов виникнення хвороби, а патогенез з'ясовує та включає в себе все, що відбувається після дії причини. Також фахівці зазначають, що іноді причина, здійснивши свій вплив, зникає (травма, опік, радіація). Тоді чітко видно відмінність між етіологією і патогенезом у тимчасовому аспекті:

спочатку етіологія, потім патогенез, спочатку чому з'явилися, а потім яким чином, що стало причиною. Найчастіше причина продовжує свою дію в процесі розвитку хвороби. Це особливо характерне для інфекційних захворювань [20, 28].

Більша частина хвороб має багато механізмів патогенезу. Виникнення раку може бути через послаблення імунної системи (лімфоми після трансплантації які потребують імуносупресії). Також при багатьох хворобах можуть виникати неспецифічні реакції, незалежні від природи хвороби.

На сьогодні в медицині патології хребта зустрічаються дедалі частіше. Більшість людей має та відчуває час від часу больові відчуття в ділянці хребта, які то зникають на певний час то знову з’являються. Як правило, людина не звертається до спеціалістів для уточнення причини болю. Якщо людина вчасно не звертається за допомогою до спеціаліста, в організмі людини можуть відбутися незворотні зміни. Одні з розповсюджених таких змін в хребті людини є дегенеративно-дистрофічні захворювання хребта. Дегенеративно-дистрофічні захворювання хребта є група нозологій, що вражає периферичні відділи нервової системи також схильні до рецидивуючого перебігу. Дегенеративно-дистрофічні захворювання належать до найпоширеніших, найчастіше виникає в осіб працездатного віку і може стати причиною втрати працездатності та інвалідизації. Л. Цив’ян вважає, що сегментарна нестабільність не що інше як одна з найчастіших ранніх проявів функціональних особливостей дегенерації дисків, яка характеризуються появою невластивих їм рухів вперед і назад, їх можна спостерігати на рентгені, як зміщенням хребця, хребців що вище лежить, в непридатному стані – до переду при згинанні і до заду при розгинанні [28,30].

На сьогодні фахівці не мають єдиної думки щодо походження дегенеративно-дистрофічних захворювань хребта. Але багаточисленні дослідження чітко вказують, що дегенеративні зміни хребта супроводжуються

процесом руйнації як кісткової так і хрящової тканин хребців. Внаслідок чого міжхребцеві диски втрачають свою еластичність, кісткова система стає слабкою і в результаті відбуваються зміни самого хребта та призводить до захворювання остеохондроз. Хребці стають менш витривалими та більш схильні до травматизації та втрачають еластичність дисків. Вказані зміни супроводжуються порушенням обмінних процесів у м'язових тканинах, які оточують хребетний стовп. Так, як хрящові й кісткові тканини отримують поживні речовини тільки від навколишніх м'яких тканин, тому прояв порушення обміну в хрящах, кістках починається ще на перших стадіях. Якщо впродовж тривалого часу міжхребцеві диски недоотримують поживних речовин то в їхній структурі відбуваються структурні зміни. Наслідком можуть бути збільшений ризик отримання травмування і посилення захворювання хребта [46, 47].

Фахівці вважають, що причиною виникнення даної патології є результат вікових змін в організмі людини, але на сьогодні дуже часто зустрічається дане захворювання у 30 річних і молодше людей. Фахівці все ж така вважають що основними причинами остеохондрозу є вікові зміни, які відбуваються в організмі людини, такі як порушення ендокринної системи, спадкова схильність, а також травми та викривлення хребта, малорухливий спосіб життя, надмірне або недостатнє навантаження. Захворювання може проявитись будь в якій частині хребта організму людини. Тому залежно від локалізації патологічних змін виділяють остеохондроз шийного відділу, грудного та поперекового. Симптоми в залежності від місця локалізації захворювання дещо відрізняються. Як правило шийний остеохондроз може проводитися такими неврологічними симптомами, як запаморочення та головні болі. При грудному біль може поширюватися на всю грудну клітину навіть віддавати в область серця. При поперековому біль може поширюватись на органи малого тазу, нижні кінцівки [19, 21].

Дегенеративно-дистрофічні захворювання шийного відділу хребта може призвести до його патологічного стану для якого може бути характерним його нестабільність. В залежності від локалізації хворої ділянки надмірна рухливість структури хребта шийного відділу проявляється сильним хрускотом за будь яких рухів з проявом больових синдромів. Можуть бути додаткові синдроми в залежності.

Основні прояви надмірної рухливості структури шийного відділу хребта це біль ділянки голови у зоні потилиці. Більшість пацієнтів відзначають появу сильного хрускоту при будь якому русі. Також можуть бути наявні додаткові симптоми: -скутість вранці; шум у вухах; запаморочення (проявляється нападами); оніміння пальців; спазми м'язів; нудота; відчуття мурашок по тілі; зниження чіткості зору; відчуття мурашок на шкірі і т. п.

До основних з найбільш поширених причин щодо дегенеративно-дистрофічних змін хребта людини та прояви захворювань, патологічних станів у подальшому фахівці вважають малорухливий спосіб життя. Так, як сучасна людина веде малорухливий спосіб життя тому з усіх її м'язових груп постійні навантаження мають тільки м’язи тулуба та шиї (своєю напругою вони постійно зберігають та підтримують робочі та побутові положення організму), а от коли ці м’язи втомлюються вони неспроможні забезпечити амортизаційну функцію, яка переходить на хребет людини.

Початок дегенеративних процесів починається з самого пульпозного ядра міжхребцевого диска. Ядро поступово втрачає вологу що призводить до втрати центрального положення, потім зморщується та припадає на різні окремі сегменти. Внаслідок чого фіброзне кільце диска втрачає не тільки свою форму але й блиск, пружність. Жовтіє, стає нееластичним, більш сушим, з'являються тріщини та розриви фіброзного кільця. Наростання дистрофічних змін у диску призводить до зниження висоти самого диску. Під впливом фізіологічного навантаження на такі диски відбувається звуження щілини між

двома хребцями, і це є одна з ознак остеохондрозу. Під час руху тула можуть спостерігатися зміщення тіл хребців по відношенню один до одного. Внаслідок чого розвивається нестабільність хребетних сегментів, що може призводити до підвивихів у хребцевих суглобах. Організм у такому випадку хребет потребує більшої опорної функції, тому по краях хребців у різні напрямки розростаються остеофіти – кісткові розростання. Для організму це, як прояв захисної, компенсаційної реакції, яка покращує функцію хребта, але якщо розростання остеофітів відбувається на задні-бокові відділи, що може призвести до здавлювання нервових коришків. Враховуючи да уваги сам механізм розвитку остеохондрозу ряд дослідників вважають звернути увагу не на симптоми захворювання, а на патогенетичний вплив, як основну з причин захворювання. В реабілітації ставиться завдання на зменшення патологічного болю з ураженими сегментами хребта (покращення кровообігу ураженої ділянки, зміцнення м'язів корсету тощо) [24, 27].

Захворювання остеохондрозу може стати причиною стенозу судин шиї який розвивається внаслідок зменшення порожнини, де знаходиться спинний мозок, нерви та судини хребта. Причинами виникнення стенозу може бути не тільки захворювання остеохондрозу вони можуть бути різні: переломи, народжені патології, пухлини, кили, хронічні запальні захворювання тощо. Тому саме фахівці радять звертати увагу на патогенетичний шлях впливу. Як правило прояви захворювання остеохондрозом мають наступну клінічну картину спочатку пацієнт скаржиться коли виконує певні повороти і нахилах, потім внаслідок порушення кровообігу становище погіршується, болі збільшуються. З часом тиск спинномозкової рідини підвищується, провокуючи застійні та запальні процеси у місці здавлювання (стенозу). Для проявів стенозу характерні саме місце стенозу, які структури піддаються здавлюванню. Дане захворювання прогресує дуже повільно, має наступні симптоми [1, 47].:

Шийний відділ (частково грудний) хребта [50, 54].:

1. Виникають болі в шиї – спочатку у певному положенні, які поступово переходять у постійні, можуть віддавати в руки, плечі, потилицю або лопатки.
2. Запаморочення голови при різких нахилах і поворотах, можливі непритомності.
3. Головний біль у скронях і потилиці.
4. Чутливість шкіри голови, рук та шиї порушується.
5. В руках відчувається дискомфорт та слабкість.
6. Тонус верхніх кінцівок та м’язового каркасу підвищується.
7. Грудний та поперековий відділ хребта:
8. Спостерігаються зміни роботи органів тазу: проноси чергуються із запорами, нетримання калу та сечі.
9. Слабкість у ногах.
10. Дихання утруднене, поверхневе або прискорене.
11. Параліч кінцівок або повне знерухомлення.

Щодо вживання заходів фізичної реабілітації особливо гостро стоїть питання діагностики причини виникнення болі, пацієнт повинен звернутися до фахівця та при необхідності пройти медичне обстеження. У разі необхідності лікар назначає додаткове обстеження такі, як рентген хребта, чи певного його відділу. Рентген хребта у двох проекціях дозволяє визначити кісткові нарости, виявити зруйновані та хребці які зрослися, порушення структури суглобів, наявності новоутворень, визначення їх розміру, розташування та структури. Комп'ютерна томографія хребта, допомагає знайти причину розвитку хвороби з урахуванням найменших змін. Застосування магнітної резонансної томографії (за її відсутності протипоказань) дозволяє виявити зміни хрящів, нервів та судин. Мієлограма, дозволяє знайти зміни структури спинного мозку, прохідності каналу та стану спинномозкової рідини.

Аналіз значних наукових джерел свідчить про те, що захворювання хребта людини, які вже мають клінічні прояви, різні стани патологічних процесів (остеохондроз, нестабільність хребта, стеноз тощо) на початковому етапі захворювання супроводжується дегениративно-дистрофічними змінами хребців. При дегенеративних змінах хребет стає патологічно рухомим, при цьому хребці зміщуються по відношенню один до одного, що руйнує хрящі. В подальшому хребет не може витримувати навантаження, погіршуються його захисні функції. Тобто варто звернути на динамічні функції хребта (ступінь його рухливості), яка забезпечується переміщенням поруч розташованими хребцями і самого хребта по відношенню до інших частин тіла людини. В нормальному стані хребет виконує колові рухи, наклони в сторони, згинання та розгинання. Завдяки динаміці хребта зберігається гнучкість, при нормальній статиці та динаміці можливо зберегти поставу. Саме з цієї причини у роботі виділено напрямок дослідження постави та її взаємозв'язок з шийним відділом хребта [43,51].

Щодо причин порушення статики та динаміки хребта з’ясовано наступне вони можуть виникнути внаслідок надмірної чи навпаки недостатньої фізичної активності, малорухомого способу життя. Іноді патологія розвивається як наслідок операції на хребті. Якщо відбувається порушення статики та динаміки, то це призводить до порушення відразу в кількох відділах хребта людини. Також можна віднести до інших причин: стрес, нераціональне харчування, травми хребта, вікові зміни, травми отримані під час полог, внутрішньоутробні патології, порушення обміну речовин. Досліджуючи симптоми порушення статики хребта стало відомо, що симптоматика порушення статики хребта залежить від ураженої зони. У шийному відділі патологія супроводжується головним болем, який більш виражений у людей з недостатньою рухливістю в шиї. Біль характеризують як пульсуючий. Оскільки між міжхребцевими дисками збільшується відстань, то

голова з часом подається вперед. При цьому викривляються інші відділи хребта. Стан супроводжується порушенням рухової активності у шиї. Пацієнту стає складно повертати голову та здійснювати нахили вбік [55, 56].

Крім зазначених симптомів, порушення статики хребта в ділянці шиї супроводжується неврологічними розладами, перепадами артеріального тиску, онімінням рук, втратою свідомості. За відсутності лікування розвиваються вивихи та підвивихи. Крім вище зазначених симптомів, стан супроводжується болем при ковтанні. Дане ускладнення стає причиною крововиливу біля спинного мозку та викликає параліч, а потім смерть.

У грудному відділі порушення статики діагностуються нечасто. Як правило, патологія спричинена травмою або компресійним переломом. Пацієнти відзначають біль, що прострілює, посилюється при тривалому утриманні пози. Болючість поширюється на руку, область грудей та живота. Характерною ознакою порушення статики грудного відділу вважається посилення болю під час руху, і не прояв її у стані спокою. Прогресування патології призводить до задишки, аритмії [48].

У поперековому та крижовому відділах хребта порушення статики виникають внаслідок високого навантаження на них. Провокує патологію підняття тяжкості. Першою ознакою розладу є біль, що віддає в сідниці та ногу. Болючі відчуття посилюються при кашлі, сміху, різкому вдиху. Пацієнти відзначають також печіння або поколювання, у них спостерігається порушення ходи. Надалі виникають проблеми з дефекацією та сечовипусканням [16].

Етапи розвитку патології відбуваються в декілька етапів. Порушення статики, які виявляються у руйнівних змінах хребців та дискіів лікарі виділяють наступні етапи патології [1, 5].:

1. На початку у зоні фіброзного кільця з'являються тріщини. У них проникає драглисте ядро, викликаючи роздратування нервових закінчень у

поверхневих шарах фіброзного кільця. Пацієнти на цій стадії відзначають постійний біль у хребті, або прострілі. Біль передається в лопатку, область плеча та стегна, а також пах. Ситуація посилюється порушенням трофіки хребта, що пояснюється здавлюванням нервів та кровоносних судин. У литкових м’язах хворого можливі судоми.

2. На другій стадії фіброзне кільце продовжує руйнуватися і взаємозв'язок між хребцями погіршується. На цьому етапі хворі наголошують на посиленні болю при утримуванні незручної пози. Нестабільність в області шиї називають підвивихом, а в поперековій зоні – псевдоспондилолістез.

3. Третій період характеризується повним розривом у сфері фіброзного кільця. Ядро виштовхується за його межі, внаслідок чого у пацієнта утворюється грижа, що здавлює судини, нерви та спинний мозок.

4. На четвертому етапі патологія охоплює міжостисті зв’язки, жовті зв’язки та інші структури хребта. В уражених міжхребцевих дисках утворюється рубець, після чого настає фіброз.

РОЗДІЛ 2.
МЕТОДИ ТА ОРГАНІЗАЦІЯ ДОСЛІДЖЕННЯ

2.1. Методи дослідження

Методи обстеження хворого поділили на загальні, основні, додаткові.

Загальні методи: ті, що застосовуються при обстеженні будь-якого хворого (збір анамнезу завжди проводять за певною: паспортні дані, скарги, історія захворювання, історія життя)**.**

Основні методи, їх застосування не потребує ніякої складної апаратури і можуть бути застосовані у будь-якій обставині: ✓ опитування; ✓ спостереження; ✓ пальпація; ✓ оцінювання рухливості суглобів; ✓ визначення м'язової сили; ✓ визначення рівня і локалізації чутливості; ✓ оцінювання довільних рухових функцій; ✓ тести, шкали для оцінки болю, рухових функцій та мобільності.

Додаткові методи діагностики за відповідними показниками: рентгенографія, магнітно-резонансне сканування (МРТ). Найбільш інформативними способами дослідження дегенеративно-дистрофічних захворювань опорно-рухової системи вважається магнітно-резонансне сканування (МРТ). Комп'ютерна томографія дозволяє більш детально, в порівнянні з простою рентгенографією, візуалізувати хребет, стеноз каналу, деструкцію кісткової тканини, остеофіти. Магнітно-резонансне сканування показує стан дисків стадію розвитку кил, розміри випинання, зміни суглобів, зв'язок і нервів, включаючи компресію спинного мозку [6].

Також було застосовано Міжнароднау класифікацію функціонування, обмеження життєдіяльності і здоров'я (МКФ) як уніфіковану і

стандартизовану мову та схеми опису станів здоров'я, пов'язаних із здоров'ям [31].

Застосовуючи дану класифікацію було визначено різні аспекти здоров'я та стану, пов'язаних із здоров'ям (діагностика, функціювання та обмеження життєдіяльності, причини для звернення за медичною допомогою).

Під час дослідження була задіяна наступна структура обстеження пацієнта з порушенням опорно рухового апарату:

1. Спостереження: візуально оцінювалась постава та рухи пацієнта;
2. Суб'єктивне оцінювання: опитування пацієнта;
3. Об'єктивне оцінювання: виконання тестів та вимірювання.

Соціологічні методи (збір анамнезу, аналіз історії хвороби, обстеження хворого) (див. Додаток 1. Анкета опитувальник - соматоскопічне дослідження постави).

Анамнез життя. В ході збору анамнезу життя було встановлено справжні умови життя і харчування, шкідливі звички, місце роботи і стаж, перенесені захворювання, травми або операції, схильність до алергічних реакцій, спадковість.

Анамнез хвороби. Збір даних про початок і характер перебігу хвороби. В ході збору анамнезу хвороби встановлено момент виникнення скарг та їх зміну з плином часу, встановлюються можливі причини виникнення хвороби, методи початого лікування (або самолікування).

Огляд. Оцінили загальний стан хворого, положення тіла, загальний вигляд, поставу, колір шкіри, вираз обличчя, ходу, огляд голови, обличчя, шиї, тулубу, кінцівки.

Діагностичні методи дослідження. Діагностичні тести:

1. Шкала болю
2. Тест «Спурлінга»
3. Тест натягу для верхньої кінцівки (ULTT 1)

Шкала болю. Модифікована лицьова шкала. Складається з шести смайлів (обличь). Кожне обличчя відображає емоцію, відповідного опису болю по вербальній ранговій шкалі. Також вона використовується для оцінки больового синдрому при деменції і теж проводиться після короткого пояснення. Лікар пояснює: «Подивіться на перше обличчя – йому нічого не болить, далі показані обличчя, які відчувають біль – з кожним наступним все сильніше. Саме крайнє праве обличчя – страшенно мучиться від болю. Покажіть мені, який біль відчуваєте ви». Після цього людина вказує або обводить потрібну особу.

Рис. 2.1. Шкала оцінки болю

Діагностика шийної радікулопатії тест «Спурлінга» (також відомий як тест максимальної компресії шийного відділу або форамінальний компресійний тест) використовується для оцінки шийного відділу хребта щодо шийної радикулопатії. У літературі описано різні способи виконання тесту Спурлінга. Варіант, який включає екстензію шийного відділу, латерофлексію та аксіальну компресію є найкращим, оскільки за наявності радикулопатії провокує появу/посилення симптоматики в руці. Діагностична точність тесту: чутливість = .50, специфічність = .88. Надійність: каппа = .60. Хоча цей тест зазвичай використовується для виявлення шийної

радикулопатії, через його відносно низьку чутливість необхідно проводити інші тести. У 2003 році доктор Robert Wainner та його колеги вивчили точність клінічного обстеження та розробили правило прогнозування, щоб допомогти у діагностиці шийної радикулопатії. Їхнє дослідження показало, що поєднання 4-х клінічних тестів забезпечують високу діагностичну точність навіть у порівнянні з ЕМГ-діагностикою:

- ✓ Тест Спурлінга.
- ✓ Тест натягу для верхньої кінцівки (ULTT 1).
- ✓ Тест тестування шийного відділу.
- ✓ Тест ротації шийного відділу.

Тест на розтяг верхньої кінцівки. Болі в руках. Тест на розтяг верхньої кінцівки - це процедура обстеження шийного відділу хребта, яка визначає радикулопатію. Elvey's Test - це ще одна назва тесту на розтяг верхньої кінцівки.

Пацієнт повинен бути активним і співпрацювати для виконання тесту на розтягування верхньої кінцівки. Пацієнт повинен перебувати на спині в розслабленому положенні (вкрай важливо, щоб плечі залишалися пасивними у всій процедурі тестування). Шийний відділ хребта має бути повернутий у протилежний бік від досліджуваної сторони. Під час кожної маніпуляції, терапевт повільно переміщає важіль у бік кінцевої точки і відзначає наявність болю та дискомфорту у певних положеннях та виявляє найболючіші положення та місця. Коли лікоть наближається до кінцевої точки, найчастіше відзначають симптом руху (згинання посилює тиск на ліктьовий нерв, а розтягування посилює тиск на серединний та радіальний нерви). Тому згинання та розтягування ліктя має бути кінцевою дією кожної маніпуляції.

Послідовність тесту:

1. На плече чиниться тиск і відводиться на 110 градусів, ліктьовий суглоб, зап’ястя та пальці витягнуті, передпліччя звернене назовні (натяг серединного нерва рис. 2.2).

Рис. 2.2. Натяг середнього нерву Рис. 2.3. Натяг серединного, м'язово-шкірного, пахвового нервів

2. На плече чиниться тиск, зовнішній розворот та відведення на 10 градусів. Локтьовий суглоб, зап’ястя та пальці витягнуті, передпліччя звернене назовні (натяг серединного, м’язово-шкірного, пахвового нервів рис. 2.3.).

3. На плече виявляється тиск, зовнішній розворот і відведення на 10 градусів, ліктьовий суглоб розтягнутий, передпліччя звернене усередину, зап'ястя зігнуте і відхилене у бік ліктьової кістки, пальці зігнуті (натяг променевого нерву рис. 2.4.).

Рис. 2.4. Натяг променевого нерву Рис. 2.5. Напруга променевого нерву

4. На плече чиниться тиск, плече розгорнуто назовні і відведено на 90 градусів (рука пацієнта має знаходитися біля вуха), ліктьовий суглоб зігнутий, передпліччя натягнуті, зап'ясті витягнуті та відхилені, пальці витягнуті (напруга променевого нерву рис. 2.5).

Позитивний тест на розтягування верхньої кінцівки. Існує позитивний тест на розтяг верхньої кінцівки, коли є біль у руках або спостерігаються неврологічні симптоми. Це може вказувати на радикулопатію.

Тест - тестування шийного відділу. Методика дослідження обсягу рухів у шийному відділі хребта. Дослідження слід розпочинати з пасивної ротації шийного відділу. Особливості біомеханіки шийного відділу хребта:

- поворот голови починається із сегмента С1-2;
- тільки після повороту суглобів С1-2 на 30° включаються сегменти, що знаходяться нижче;
- ротація С2 починається тільки при повороті голови не менше ніж на 30 °.

Звернути увагу! Якщо при пальпації остистого відростка С2 виявляється, що він починає обертання раніше, це говорить про ригідність або функціональну блокаду хребців. У нормі пацієнт може виконати поворот голови на 90° (наприклад, підборіддям дістати плече).

Дослідження окципіто-атланто-аксіального комплексу: лікар пасивно згинає шийний відділ пацієнта (максимальна флексія); при цьому сегменти С2-С7 «замикаються», а ротація можлива лише в сегменті С1-2. У нормі поворот голови має бути не менше 45° праворуч та ліворуч.

Дослідження ротації нижньо шийних хребців: лікар, захопивши руками голову пацієнта, здійснює розгинання шиї (максимальна екстензія); у разі «замикаються» вже верхньо шийні сегменти, а пасивне обертання голови у боку здійснюється з допомогою нижнього відділу хребта. У нормі обсяг рухів у кожну сторону становить щонайменше 60°.

Дослідження рухливості нижчих шийних хребців: пальці однієї руки лікар має на остистих відростках досліджуваних хребців, а інший рукою проводить пасивну ротацію голови.

Дослідження бічних нахилів:

- в. п. пацієнта – лежачи на спині, голова звисає з кушетки;
- однією рукою лікар підтримує голову пацієнта та здійснює нахили вбік
- дистальна фаланга вказівного пальця іншої руки щільно контактує з міжостистим проміжком, середня - з міжхребцевим суглобом та суміжними поперечними відростками;
- цим прийомом досліджуються послідовно всі сегменти, починаючи з С0_ до С6_7 з обох сторін.

1. Флексія:

- максимальний нахил можливий у межах 70-85 °;
- активний рух необхідно проводити без різких зусиль та напруг;
- при пасивному русі підборіддя пацієнта має торкатися грудей.

Біль виникає:

- при активному згинанні шиї може бути м'язового або сухожильного походження;
- як наслідок пошкодження міжхребцевого диска;
- при пасивному русі шиї можливо за рахунок розтягування зв'язувальних елементів.

2. Екстензія – максимальне розгинання можливе в межах 60-70°.

Біль виникає:

- при активному русі відображає патологічні процеси у м’язах шиї та плечового поясу;
- при поразці дуговідросчатих суглобів.

3. Нахили голови вправо та вліво – максимальний нахил у кожну сторону можливий у межах 30-45°.

Біль виникає:

- при ураженні м’язів шиї та плечового поясу;
- при ураженні дрібних суглобів шийного відділу хребта; як наслідок нестабільності шийного відділу хребта;
- при ураженні міжхребцевих дисків.

4. Ротація - максимально можливий рух, що здійснюється в межах 75 °.

Біль виникає в м'язах шиї та плечового поясу як при скороченні, так і при їх розтягуванні.

5. Згинання шиї:

- якщо обертання проводять при прямій шиї, то в русі бере участь весь шийний і верхньо грудний відділи хребта (до рівня Th4);
- при легкому нахилі голови та обертальному русі беруть участь переважно С3-С4 сегменти;
- при максимальному нахилі вперед обертальні рухи здійснюються за рахунок С-С2 сегментів.

6. Розгинання шиї:

- з обертального руху виключається шийно-потиличне зчленування;
- у русі беруть участь С3-С4 сегменти.

Треба мати на увазі, що над шийними та Th1 хребцями виходять 8 шийних нервів. Перші три чи чотири з них формують шийне сплетення, інші п'ять і перший грудний нерв – плечове.

Визначення обсягу рухів у шийному відділі хребта (см.)

Застосування методу вимірювання шиї сантиметровою стрічкою дозволило оцінити рівень активність та пасивність амплітуди рухів суглобів шиї. Згинання шиї – вихідне положення сидячи з опорою на спину, голова рівно – вимірювання сантиметровою стрічкою від підборіддя до яремної

вирізки, при нахилі вперед підборіддя повинно дістати до яремної вирізки. Розгинання шиї – вихідне положення сидячи з опорою на спину, голова відводиться назад (розгинання) вимірюється відстань від підборіддя до яремної вирізки. Нормальна амплітуда 18,5-22,4 см. Повороти шиї вихідне положення сидячи з опорою на спину, голова повернута до правого акроміона, вимірюється від підборіддя до акроміона. Норма амплітуди порівнюємо обидві сторін. Нахили в сторону – вихідне положення сидячи з опорою на спину, обманні рухи-піднімання плечей. Вимірюється відстань від соскоподібного відростка до акроміального відростка. Нормальні рухи поєднуються дві сторони.

Рух згинання та випрямлення в сагітальній площині. У положенні обстежуваного - стоячи з поглядом, спрямованим прямо, визначають відстань від потиличного бугру до остистого відростка VII шийного хребця. При максимальному згинанні шиї вперед у середньому ця відстань збільшується на 5 см, а при русі на протилежний бік зменшується на 6 см.

Бічні нахили - рух у передній площині. Обсяг їх визначають, вимірюючи відстань від соскоподібного відростка скроневої кістки або від мочки вушної раковини до плечового відростка лопатки

у положенні - вільно стоячи, а також після виконання нахилів у фронтальній площині (без компонента обертання). Різниця в сантиметрах є мірою рухливості даного відділу хребта.

Обертальні рухи в поперечній площині. Визначаються за допомогою вимірювання відстані від плечового відростка лопатки до найнижчої точки підборіддя у вихідній позиції і після виконання руху. При обертальних рухах шийного відділу ця відстань збільшується в середньому приблизно на 6 см.

Дослідження м’язової системи. Мануальне м’язове тестування застосовується фізичним терапевтом для визначення ступеня сили у пацієнта з патологічними проблемами та неврологічними чи фізичними травмами.

Оксфордська шкали використовується для ручного оцінювання м'язової сили, сила м'язів оцінюється від 0 до 5. (див. Таблиця 2.1. Шкала оцінювання мануального м'язового тестування.

Таблиця 2.1.

Шкала оцінювання мануального м'язового тестування

(The Oxford Scale)

Оцінка 0	Немає м'язового скорочення
Оцінка 1	М'язове скорочення без руху у суглобі
Оцінка 2	Рух, який здійснюється без сили гравітації
Оцінка 3	Рух, проти сили гравітації, по повній наявній амплітуді руху
Оцінка 4	Рух, проти сили гравітації та легким опором
Оцінка 5	«Нормальна сила»

Алгоритм дій.

Згинання шиї.

Оцінка 4 та 5: Положення пацієнта лежачи на спині з зігнутими колінами і стопами, руки в сторони. Тестування – пацієнт піднімає голову прямо вгору від столу, піднімаючи підборіддя. Положення терапевта – стоячи збоку від голови, одна рука на грудях. Оцінка 4 і 5 інша рука на підборідді, ***оцінка 3 – інша*** рука під потилицею, страхує. Пацієнт дії – піднімає голову зі столу, тримає підборіддя підтягнутим під час огляду. Не піднімає плечі від столу. Тримає голову. Не дозволяє штовхати фізичному терапевту свою голову вниз.

Оцінка 2,1, та 0. Положення пацієнта – лежачи на спині з зігнутими колінами і стопами, руки вздовж тулуба. Тестування – пацієнт повертає головою в бік в ліво, тримаючи голову а потім вправо. Положення терапевта – стоячи позаду голови, дві руки в ділянці грудино-ключично-соскоподібних м'язів. ***Оцінка 2*** – пацієнт здійснює частковий діапазон руху. Правий грудино-

ключично-соскоподібний м’яз здійснює кочення в ліву сторону, і навпаки. ***Оцінка 1*** – рухів не відбувається, але скорочувальну активність в одній або обох м’язах можна виявити. ***Оцінка 0 –*** не виявлено рухової та скоротливої активності.

Розгиначі шиї.

Оцінка 4 та 5: Положення пацієнта лежачи на животі, голова на краю кушетки, руки вздовж тулуба. Тестування – пацієнт згинає шию не нахиляючи підборіддя. Положення терапевта – стоячи збоку від голови. Оцінка 4 і 5 одна рука на потилиці, ***оцінка 3 –***одна рука вільна, інша страхує голову зі сторони підборіддя. під потилицею, страхує. Пацієнт дії – піднести голову до руки, але дивитися на підлогу. Тримати не давати тиснути терапевту.

Оцінка 5 – пацієнт триває тест-позицію проти сили опору. Терапевт повинен застосовувати клінічну обережність.

Оцінка 4 – пацієнт тримає тест-позицію помірного опору.

Оцінка 3 – підняти лоб з руки терапевта і продовжувати дивитися на підлогу.

Оцінка 2,1,0. Положення пацієнта – лежачи на спині голова на кушетці, руки вздовж тулуба. Тестування – пацієнт намагається розігнути шию в стіл без нахилу. Положення терапевта – стоячи позаду голови, дві руки в ділянці задньої поверхні шиї. ***Оцінка 2*** – пацієнт рухається через невеликий діапазон розгинання шиї, натискаючи на руки терапевта. ***Оцінка 1*** – скорочувальна активність пальпується в розгиначах шиї. ***Оцінка 0 –*** не відчутна м’язова активності.

2.2. Організація дослідження

З метою з’ясувати, які необхідно використовувати засоби фізичної терапії в при при дегенеративно-дистрофічних змінах хребців шийного

відділу хребта людини було організовано дослідження з вивчення питань пов'язаних з даним захворюванням. Проаналізовано ряд досліджень присвячених вивченню проблеми дегенеративно - дистрофічних змінах хребців хребта людини, застосування сучасних методик фізичної терапії починаючи з гострої фази захворювання до стадії ремісії чи одужання. Досліджувалися причини, які призводять до дегенеративних змін. Вивчались наслідки дегенеративно-дистрофічних змін, які призводять до захворювань опорно-рухового апарату людини.

Метою формуючого експерименту було дослідити особливості застосування засобів фізичної терапії при дегенеративно - дистрофічних змінах хребців людини у шийному відділі хребта та обґрунтувати ефективність заходів фізичної терапії в процесі реабілітаційних занять, спрямованих на усунення функціонально-рухових порушень при дегенеративно – дистрофічних змін шийного відділу хребта.

Метою контрольного експерименту стала перевірка розроблених заходів фізичної терапії в процесі реабілітаційних занять, спрямованих на усунення функціонально-рухових порушень при дегенеративно – дистрофічних змін шийного відділу хребта.

Поточний стан пацієнта оцінювався з урахуванням міжнародної класифікації функціонування, обмеження життєдіяльності та здоров'я (МКФ) це є класифікація компонентів функціональності та обмеження життєдіяльності. Одним з завдань дослідження було дослідити, виявити реципієнта з діагностичним підтвердженням патології дегенеративно-дистрофічних змін у шийному відділі хребта людини та оцінити морфо-функціональні показники стану його здоров'я (ступеня важкості ураження функцій). З цією метою було використано візуальний огляд постави, шкала болю, 4 тести на шийний відділ хребта: тест Спурлінга, тест натягу для верхньої кінцівки (ULTT 1), тест тестування шийного відділу (тест ротації

шийного відділу), м’язове мануальне тестування, та додаткове діагностичним методом рентгенографія, магнітно-резонансна томографія. Дані тестування проводились на початку експерименту, та впродовж експерименту. Програма реабілітаційних заходів продовжувалася протягом чотирьох тижнів всього 30-31 днів.

Базою проведення експерименту стало реабілітаційне відділення Комунального підприємство «Лубенська лікарня інтенсивного лікування» Лубенської міської ради.

Експеримент проводився впродовж трьох тижнів. Під час проходження клінічної практики з педіатрії та геріатрії на етапі формуючого експерименту з метою виявлення пацієнтів з дегенеративно-дистрофічними змінами в шийному відділі хребта було оглянуто ряд пацієнтів та для проведення експерименту було обрано одну жінку 45 років для експерименту. Обидві жінки мали дегенеративно-дистрофічні зміни у шийному відділі хребта, що підтверджувалося інструментальним методом дослідженням, але не мали тяжких уражень чи захворювань хребців шийного відділу хребта.

Формувальний експеримент проходив у природних умовах в режимі денного стаціонару реабілітаційного відділення при порівняно однорідному складі учасників контрольної і експериментальної груп.

Визначення цілей фізичної терапії відбувалося у SMART – форматі.

Жінка займалася за розробленою реабілітаційною програмою, яка окрім класичних методів, містила: індивідуально підібраний комплекс вправ лікувальної фізичної культури та вправ з йоги, масаж виконувався у поєднанні з мануальною терапією (постізометричною релаксацією) та тейпуванням м’язів.

Сутність дослідження полягала в тому, щоб перевірити ефективність розроблених заходів фізичної терапії в процесі реабілітаційних заходів,

спрямованих на усунення функціонально-рухових порушень при дегенеративно – дистрофічних змінах шийного відділу хребта.

Кожен етап дослідження був спрямований на дослідження процесу реабілітації пацієнтів з функціонально-рухових порушень при дегенеративно – дистрофічних змінах шийного відділу хребта. Проведене дослідження дозволило з'ясувати особливості даного захворювання, його причини та вплив та розвиток інших патологічних станів, захворювань хребта та органів людини.

На заключному етапі дослідження було проведено роботу з обробки, опису та комплектування кваліфікаційної роботи.

РОЗДІЛ 3.
ПРОГРАМА ФІЗИЧНОЇ ТЕРАПІЇ ПРИ ДЕГЕНЕРАТИВНО-ДИСТРОФІЧНИХ ЗМІНАХ ХРЕБЦІВ ШИЙНОГО ВІДДІЛУ ХРЕБТА ЛЮДИНИ

3.1. Розробка та впровадження комплексної програми фізичної терапії при дегенеративно-дистрофічних змінах хребців шийного відділу хребта людини

Людина звертається до лікаря лише коли її щось турбує і це є основною причиною звернення. У більшості випадків саме біль у будь якій частині тіла спонукає звернутися за допомогою. Виникнення болі у шийному відділі хребта можуть бути зовсім різні захворювання. Якщо біль гострий і посилюється при рухах, не минає протягом тривалого часу, то це може бути серйозною проблемою з патологічними наслідками. У таких випадках необхідно провести діагностику та встановити причину. Біль у шиї можуть викликати захворювання шийного відділу хребта, які часто провокують гіпоксію головного мозку через притискання кровоносних судин. У деяких випадках хворобливі відчуття викликають і менш серйозні захворювання, що вимагають лікування значно менше часу.

Дуже часто причиною болю в шийному відділі хребетного стовпа з'являються через м’язові спазми або розтягнення м’язів. Спазми та розтягнення можуть відбуватися як внаслідок переохолодження, різких поворотів голови або перенапруги м’язів під час роботи, або тривалого перебування в одному статичному положенні. Як правило, такі хворобливі відчуття, спричинені такими причинами, проходять протягом кількох тижнів або менше і не потребують складного лікування. Однак, найчастіше пацієнти звертаються за медичною допомогою, коли шия болить дуже сильно, і це

завдає значного дискомфорту. У цих випадках, як правило, її причини серйозніші.

Розробляючи комплексну програму фізичної терапії при дегенеративно-дистрофічних змінах хребців шийного відділу хребта людини були досліджені засоби, методи, які використовувалися, як на базі дослідження, так і в інших закладах, які займаються саме проблемою профілактики, відновлення опорно-рухового апарату людини незалежно від віку та стану патології.

Проаналізувавши всю складність даної проблематики прийшли до висновків, що варто приділити ретельної уваги саме початковій стадії дегенеративно-дистрофічних змін хребців шийного відділу хребта, а також на їх профілактику.

Проходження клінічної практики з педіатрії та геронтології дало можливість провести обстеження ряду пацієнтів і обрати пацієнта, який має дегенеративно-дистрофічні зміни у шийному відділі хребта, але ще не сформувалася складні патології та їх наслідки. Сам процес реабілітації відбувався на денному стаціонарі реабілітаційного відділення під наглядом фізичного терапевта та ерготерапевта впродовж чотирьох тижнів.

Застосування міжнародної класифікації функціонування, обмеження життєдіяльності та здоров’я (МКФ) дало змогу з’ясувати функціональний стан пацієнта та її обмеження не обмеження життєдіяльності.

В процесі діагностування було застосовано ряд діагностичних методів. Під час огляду пацієнта застосовувався соматоскопія (передня фронтальна площина, задня фронтальна площина) сагітальна площина (бокова проекції) тіла людини та внесли результати огляду до протоколу соматоскопічного дослідження постави такі як: розташування голови по відношенню до плечового суглобу, ключиць, верхніх кінцівок, тазу по відношенню до тулуба,

стан лордозу, кіфозу, розташування лопаток тощо) (див. Додаток 1. Анкета опитувальник – соматоскопічне дослідження постави)

Визначення цілей фізичної терапії відбувалося у SMART форматі. Враховуючи, що родичі, близькі, рідні відіграють важливу роль в реалізації реабілітаційних заходів то при визначенні цілей фізичної терапії враховували побажання пацієнта та його близьких. На початку дослідження чітко пояснили який кінцевий результат можна отримати застосовуючи запропоновану програму реабілітації. Обрали ціль якої спробуємо досягти. Обрали реальні доступні методи та засоби реабілітації. Направили пацієнта на певну мотивацію та поставили строки досягнення цілі. Застосування вимірювальних засобів дозволило з'ясувати стан м'язової, нервової систем. Застосування методу вимірювання шиї сантиметровою стрічкою дозволило оцінити рівень активність та пасивність амплітуди рухів суглобів шиї. Застосування додаткових засобів – рентгенографії, магнітно - резонансної томографії дозволив з'ясувати стан хребців шийного відділу хребта, виключити його патологічні зміни, наявність складних діагнозів таких як стеноз шийного відділу хребта. Розробляючи програму враховувались реальні досяжні засоби, методи реабілітації для даного пацієнта, які були визначені в часі.

Як, з'ясувалося за міжнародною класифікацією функціонування, обмеження життєдіяльності та здоров'я пацієнта виявлено наступні коди класифікатора, які відповідали її фізіологічному стану при дегенеративно-дистрофічних змінах хребта:

b280.11 Відчуття болю. Незначне 10%.

b240.1 Відчуття, пов'язані з функціями слуху та вестибулярними функціями. Запаморочення в голові. Легкі порушення незначні 10%.

b710.2 Функції рухливості суглобів. Слабка проблема 8%.

b735.2 Функції м'язового тонусу. Функції, пов'язані з напругою м'язів у спокої і опором, що чиниться при пасивному русі. Включено: функції

пов'язані з тонусом ізольованих м'язів і м'язових груп. Помірна проблема середня 30%.

b7350.2 Тонус ізольованих м'язів і м'язових груп Функції, пов'язані з напругою ізольованих м'язів і м'язових груп в спокої і опором, що чиниться при пасивному русі. Включено: порушення, такі як локальна дистонія, кривошия. Помірна проблема середня 30%.

b730 Функції м'язової сили - b7300.2 Сила ізольованих м'язів і м'язових груп Функції, пов'язані з силою скорочення певних і ізольованих м'язів і м'язових груп. Помірна проблема середня 30%.

b780.2 Відчуття, пов'язані з м'язами і руховими функціями Відчуття, асоційовані з м'язами або групами м'язів тіла і їх рухом. Включено: відчуття скутості і здерев'яніння м'язів, м'язовий спазм або судоми, тяжкість в м'язах. Виключено: відчуття болю (b280). Помірна проблема середня 30%.

b7800.2. Відчуття м'язової скутості Відчуття здерев'яніння і скутості м'язів. Помірна проблема середня 30%.

Структури організму:

s7102.140 Кістки шийного відділу хребта. Легкі порушення 10%, 1 характеру, аберрантні відхилення (відхилення від нормального типу) – локалізація - 0 більш, ніж одне місце.

Навколишнє середовище:

e310.+2 Найближчі родичі. Помірний полегшуючий фактор 25%. Має підтримку родичів.

e350.+4 Домашні тварини. Повний полегшуючий фактор 96%.

Оцінювання стану пацієнта проводились у відповідності до міжнародної класифікації функціонування, обмеження життєдіяльності та здоров'я (МКФ) див. табл. 3.1. *Оцінювання дослідження до загального класифікатора міжнародної класифікації, обмеження життєдіяльності.*

Таблиця 3.1.

Методи дослідження до загального класифікатора МКФ

Категорія міжнародної класифікації, обмеження життєдіяльності		**Оцінювання**
код	**категорія**	
b280.11	Відчуття болю	Шкала болю. Модифікована лицьова шкала
b240	Відчуття, пов'язані з функціями слуху та вестибулярними функціями. Запаморочення в голові	Опитування
b710	Функції рухливості суглобів,	Тест - тестування шийного відділу. Методика дослідження обсягу рухів у шийному відділі хребта. Ренгенографія, магнітно-резонансна томографія
b735	Функції м'язового тонусу	Мануальне тестування м'язів за Ловеттом
b730	Функції м'язової сили	
b780.	Відчуття, пов'язані з м'язами і руховими функціями	Методика дослідження обсягу рухів у шийному відділі хребта. Тест на розтяг верхньої кінцівки. Діагностика шийної радікулопатії тест «Спурлінга». Опитування. Соматоскопія.
s7102.140	Кістки шийної ділянки.	Тест - тестування шийного відділу. Методика дослідження

		обсягу рухів у шийному відділі хребта.
e310.+2 ***e350.+4***	Найближчі родичі. Домашні тварини.	Опитування

Застосовуючи результати даних за міжнародною класифікацією функціонування, обмеження життєдіяльності та здоров'я (МКФ) було складено комплексну програму фізичної терапії при дегенеративно-дистрофічних змінах шийних хребців (див. таблицю 3.2. Комплексна програма фізичної терапії дегенеративно-дистрофічних змінах шийних хребців).

На початку дослідження за результатами обстеження пацієнтки було створено її категоріальний профіль МКФ (див. табл. 3.3. Категорійний профіль пацієнтки МКФ (остеохондроз шийного відділу хребта, як наслідок дегенеративно-дистрофічних змін хребців шийного відділу хребта

Таблиця 3.3.

Категорійний профіль пацієнта згідно МКФ

Оцінка									
Глобальна ціль (ГЦ): зменшити вплив остеохондрозу на шийний відділ хребта., профілактика ускладнень (скутості м'язів шийного відділу, розвитку дегенеративно-дистрофічних змін, стенозу хребта)									
Ціль програми послуг (ПП): Підвищення рухової активності пов'язаної із дією соціальних факторів									
Ціль циклу 1: зняття больового синдрому, покращення рухливості хребців шийного відділу хребта, запобігання нестабільності шийного відділу хребта.									
Ціль циклу 2: стабілізація шийного відділу хребта, профілактика остеохондрозу, попередження дегенератично-дистрофічних змін шийного відділу хребта, зняття скутості м'язів, відновлення рухової активності пов'язаною із діяльністю соціальних факторів.									
Категорії МКФ		**Кваліфікатор МКФ**						**Якої цілі стосу-ється**	**Значення цілі**
Функції і структури організму, участь та діяльність			**проблема**						
			0	**1**	**2**	**3**	**4**		
b280.11 Відчуття болю	незначне відчуття болю							1	Зняття болю

b240.1 Відчуття, пов'язані з функціями слуху та вестибулярними функціями.	незначне запаморочення в голові							1	Зняття запаморочення
b710.2 Функції рухливості суглобів	Слабка проблема в 2 місцях							1	стабілізація рухливості суглобів
b730 Функції м'язової сили-	Послаблена сила м'язів							2	стабільність шийного відділу хребта
b735.2 Функції м'язового тонусу	Підвищена сила м'язового тонусу							2	стабілізація м'язового тонусу
b780.2 Відчуття, пов'язані з м'язами і руховими функціями	Скутість рухів, біль							2	Стабілізація та підтримання рухливості суглобів
s7102.140 Кістки шийної ділянки	Аберрантні відхилення							2	Профілактика дегенеративно-дистрфічних змін

Фактори середовища	**Полегшуючий фактор**				**Бар'єр**						
	4+	3+	2+	1+	0	1	2	3	4		
e310.+2 Найближчі родичі.										2	Мотивація до занять, психологічна підтримка
e350.+4 Домашні тварини										2	Психологічна підтрика

Комплексна програма фізичної терапії при остеохондрозі шийного відділу хребта

Мета програми: усунення больового синдрому та попередження прогресування дегенеративно-дистрофічного процесу в структурі хребта.

Короткострокові цілі: релаксація м'язів, усунення болі, зняття психологічного напруження, зняття дискомфортных відчуттів у шийному відділі при виконання рухів, укріплення м'язів.

Довгострокові цілі: Максимально можливо зупинити прогресування дегенеративно-дистрофічних змін хребців шийного відділу, попередити прояви патологічних процесів та виникнення захворювань.

Таблиця 3.2.

Комплексна програма фізичної терапії

Методи фізичної терапії	***Дозування***	***Рекомендації***
	ОСНОВНІ	
Вправи лікувальної фізичної культури Вправи на опір, корекція постави	10 -12 вправ; вправи корекції осанки (повтор від 6 до 10 разів повтору кожної вправи)	З фахівцем, або регулярне самостійне виконання вправ.
Вправи з йоги. Укріплення м’язів, дихальні вправи	15-20 хвилин 1-2 рази на добу	Виконувати самостійно, як ранкову, вечірню гімнастику
Масаж, постізометрична релаксація (ПІР), кінезіотейпування м’язів	1 раз на 9 днів: масаж спини (пір) 60 хвилин, 2 дні підряд +кінезіотейпування на 5 днів (відпочинок від тейпів 2 дні). Всього 3 повтори (4 тижні)	Звернення до спеціаліста
	ДОДАТКОВІ ПОРАДИ	
Зняття психологічної напруги	Виконання загальнорозвиваючих	Регулярно, Підтримка родичів

	вправ на свіжому повітрі, 2-3 рази на тиждень	прогулянка з тваринкою
Для зняття запалення та зменшення проявів інших симптомів	Хондропротектори, міорелаксанти, вітаміни групи В, нестероїдні протизапальні засоби, харчування	Звернутися до лікуючого лікаря
Фізіотерапія: магнітотерапія, фонофорез	Від 10 до 25 хвилин (починаючи з 10 поступово збільшуючи до 25хв.), проводиться 10-15 процедур	

Програма «Реабілітації остеохондрозу при дегенеративно-дистрофічних змінах шийного відділу хребта» (4 тижнів)

Вправи лікувальної фізичної культури при остеохондрозі та вправи з йоги (Див. додаток 4,5,8)

Мета: сприяння покращенню кровообігу, рубцюванню фіброзного кільця, відновлення рухів, адаптація до побутових навантажень.

Під час заняття лікувальної фізичної культури застосовували класичні вправи, а саме вправи для зміцнення м’язів шиї активні та з опором, вправи для корекції постави та додатково застосовували вправи з йоги, вправи для зміцнення м’язів тулубу. Стан пацієнта був стабільний, але рухи у шийному відділі хребта виконувались пасивно. Всі вправи чергувались з відпочинком. Вправи виконувались сидячі, лежачі, стоячі. Рухи здійснювалися в усіх можливих площинах тракції (витягнення), згинання, розгинання, відведення, приведення. Ротації. Кожен комплекс вправ виконувався впродовж чотирьох тижнів, кожна вправа виконувалась від 6 до 10 разів. Застосування практики йоги обов'язково виконували під контролем дихання, дадатково виконувались дихальні вправи: диханна - Бхастрика розігріває область живота; Дихання - Капалабхаті освіжає голову.

Масаж, постізометрична релаксація (ПІР) з послідуючим тейпування м'язів

Мета: рефлекторно впливати на локальну біль в хребті, м'язах за рахунок впливу на здорові ділянки тіла, зняття відчуття скутості та напруги у м'язах. кінезіотейпування – рефлекторний вплив на м'язи з метою покращення його функціонування. Дозволяє розслабити перевантаженні мязи та пришвидшить їх відновлення.

Всі сеанси масажу були щадними, не визивали больового відчуття. Масаж виконувався лежачі (зручному положенні для шийного відділу хребта) голову розташовували у спеціальний додатковий пристрій для голови до масажного столу. Масаж спини проводився у відповідності до складеного протоколу (Протокол проведення масажу спини табл. 3.4.).

Порядок проведення масажу на спині:

1. Погладжування (дослідження тіла) по всій спині 2-3 хвилини;
2. Відпрацювання за протоколом по черзі частин спини, права (масажист з ліва): - нижня частина спини включаючи (великий сідничний м'яз), середня (найширший м'яз), верхня (трапеція, зона лопаток, м'язи шиї).
3. Відпрацювання за протоколом по черзі частин спини, зліва (масажист з права): - нижня частина спини (включаючи великий сідничний м'яз), середня (найширший м'яз), верхня (трапеція, зона лопаток, м'язи шиї).
4. Завершується масаж вібрацією з нижньої частини спини до верхньої з двох сторін спочатку кулачками потім струшування.
5. В процесі масажу після застосування прийому розминання застосовувалась постізометрична релаксація м'язів верхньої частини спини, шиї.
6. Кінезіотейпування м'язів проводилося після процедури двох днів масажу на м'яз, які мали збільшений м'язовий тонус, або м'язи в яких були наявні прояви відчуття дискомфорту, больового синдрому. Цей метод

лікування, профілактики є ефективний, безпечний та простий у застосуванні (див. Додаток 6. Застосування кінезіотейпування).

Таблиця 3.4.

Протокол проведення масажу спини

Прийоми масажу	Спина включаючи шийний відділ хребта	рекомендації
Погладжування	Прямолінійне, охоплююче, кругове, спиралевидне, відтяжка	3-4 хв. Не тиснути
Вижимання	Охоплююче, основою долонею (променевий край трапеції, мякий кулак, відтяжка	5-6 хв. чергування з відтяжкою, погладжуванням
Розтирання	Прямолінійне з навантаженням, пиління, клішнеподібні, пересікання (бока трапеції), для лопаток: штрихування, кругове, відтяжка	10-15 хв. чергування з відтяжкою, погладжуванням
Розминання	Подвійне кільцеве: - (трапеція, бока, сідниці), - гребнеподібне (сідниці, спина, між лопатками); - згонка (бока, спина, трапеція); - віджимання (сідниці-пальці, м'який кулак); - розгинач хребта (поперемінно пальці, пальці, основа долоні); - трапеція (кругове, точкове, розтягування); - розминання лопатки.	15-20 хв. чергування з відтяжкою, погладжуванням
Вібрація	Кулачками, струшування	2-3 хв. Помірний, легкий тиск

Зняття психологічної напруги.

Мета: сприяти стабілізації психологічного стану пацієнта, які пов'язані з вибухами та з роботою в нічні зміни

Було надана порада проводити прогулянки з улюбленою твариною та виконання загальнорозвиваючих вправ на свіжому повітрі (див. Додаток 3 загальнорозвиваючі вправи).

Зняття запалення та зменшення проявів інших симптомів.

Мета: усунення болю, дискомфортних відчуттів, попередження прогресування дегенеративно-дистрофічного процесу в структурі хребта, відновлення структури кісток, міжхребцевого диску, попередження патологій.

Застосування вправ лікувальної фізкультури при остеохондрозі шийних хребців.

Фізіотерапія: магнітотерапія, фонофорез

Мета: усунення болю, дискомфортних відчуттів, покращення трофіки хребців, м'язів, зняття спазму м'язів, попередження патологій.

З метою застосування методів фізіотерапії (магнітотерапії, фонофорезу) додатково отримати консультацію у лікарів спеціалістів: невропатолога, вебротравматолога, терапевта.

3.2. Оцінка ефективності програми фізичної терапії при дегенеративно-дистрофічних змінах хребців шийного відділу хребта

Особливо інформативним у дослідженні є Соматоскопія (передня фронтальна площина), бокова проекція, візуальне обстеження хребетного стовпа спереду, ззаду, збоку. При огляді було виявлено, що пацієнт має порушення постави голова має не строго вертикальне положення, підборіддя витягнуте вперед, лінія надпліччя –справа дещо вище ніж ліва; кути утворені боковою поверхнею шиї і надпліччя, не симетричні, пупок знаходиться на середній лінії. При огляді ззаду верхні та нижні кути лопаток не симетричні і розташовані на різних відстанях від лінії хребта (права лопатка розташована дещо вище лівої, медіальніше від хребта, її верхня медіальна частина явно виділяється. Трикутники талії симетричні, підколінні складки на одному рівні. При огляді верхніх кінцівок з'ясували наступне: з правої сторони верхня кінцівка дещо далі розташована до тулубу (ліва ближче до тулубу) та виступає дещо вперед проекції тіла. Огляд стопи: наявне склепіння стопи, але

є порушення спостерігається незначний варус стопи, стопа має початкову стадію формування халюс варус пальця стопи (див. Додаток 1).

Повторний огляд показав, що пацієнтка не має порушення постави голова (голова розташована у вертикальному положенні), підборіддя значно менше виступає вперед, лінія надпліччя – справа на рівні з лівим; кути утворені боковою поверхнею шиї і надпліччя - симетричні, пупок знаходиться на середній лінії. При огляді ззаду верхні та нижні кути лопаток стали більш романтичними і відстань від медіального краю лопатки до хребта змінилася (майже не відрізняється), права лопатка була розташована дещо вище лівої, і її верхня медіальна частина явно виділялася наразі ость лопатки згладився немає гострого кута випирання. Трикутники талії залишились симетричними, підколінні складки на одному рівні. При огляді верхніх кінцівок після впровадження програми з'ясували наступне: з правої сторони верхня кінцівка дещо змінила положення стала розташована ближче до тулубу (ліва навпаки далі до тулубу), розташування верхніх кінцівок стало вдовж проекції тулуба. Однак при повторному огляду стопи при наявності склепіння стопи, спостерігається порушення незначний варус стопи, стопа має початкову стадію формування халюс варус пальця стопи (див. Додаток 1, 1А).

На початку дослідження застосування основних методів фізичної терапії та додаткових медичних методів дослідження дало змогу встановити діагноз пацієнтки, а саме остеохондроз шийного відділів хребта як наслідок дегенеративно дистрофічних змін хребців хребта шийного відділу.

Пацієнтці була запропонована програма фізичної реабілітації основна задача якої полягала в знятті больового синдрому стабілізації шийного відділу хребта та профілактиці дегенеративно-дистрофічних змін хребців шийного відділу хребта.

Ефективність застосування програми підтвердилася після отримання аналізу даних дослідження. Так, зменшення та припинення болю показали

результати опитування за модифікованою шкалою болю до та після впровадження реабілітаційної програми (див. Графік 3.1. Показники динаміки болю у шийному відділі хребта до та після застосування програми реабілітації)

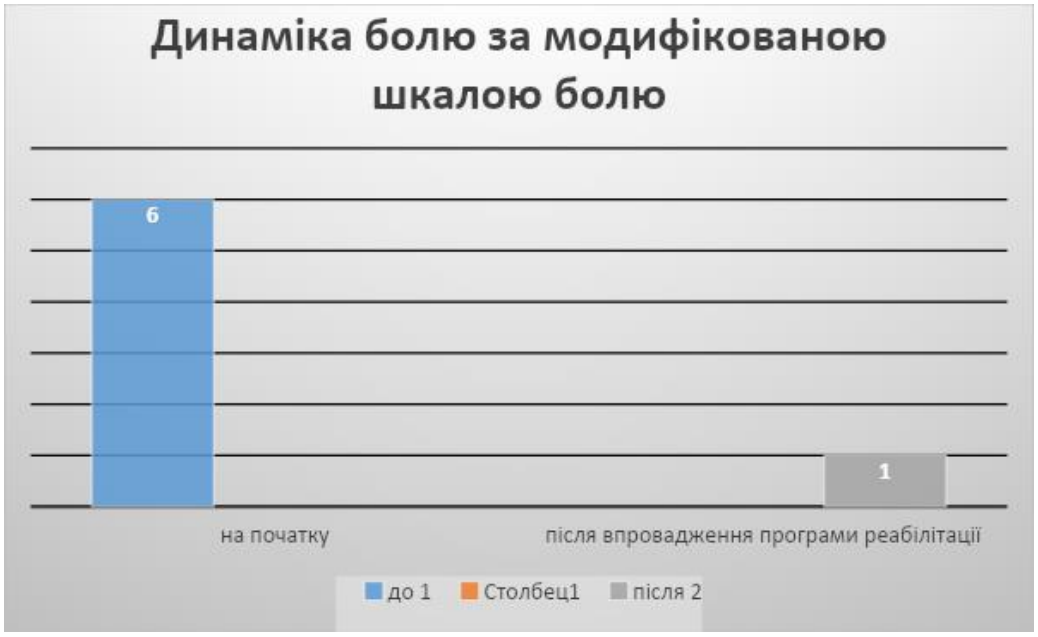

Рис. 3.1. Показники динаміки болю до та після застосування програми реабілітації).

Оцінка шийного відділу хребта на предмет шийної радикулопатії показав, що під час застосування екстензії шийного відділу, латерофлексії і аксиальну компресію (тест «Спурлинга») було виявлено компресію шийного відділу хребта, яка провокувала появу болі у шийному відділі хребта. Визваний біль у шийному відділі хребта може визивати звуження хребтових отворів або здавлювання суглобових поверхонь (це може бути підозра на остеохондроз який визвав дегенеративно-дистрофічні зміни в хребцях. (Застосування програми реабілітації сприяло покращенню стану шийного відділу хребта про це свідчить аналіз отриманих даних після її впровадження (повторне проведення тестування тест «Спурлинга») (див. графік 3.2. Результати динаміки наявності болі під час проведення тесту «Спурлінга»).

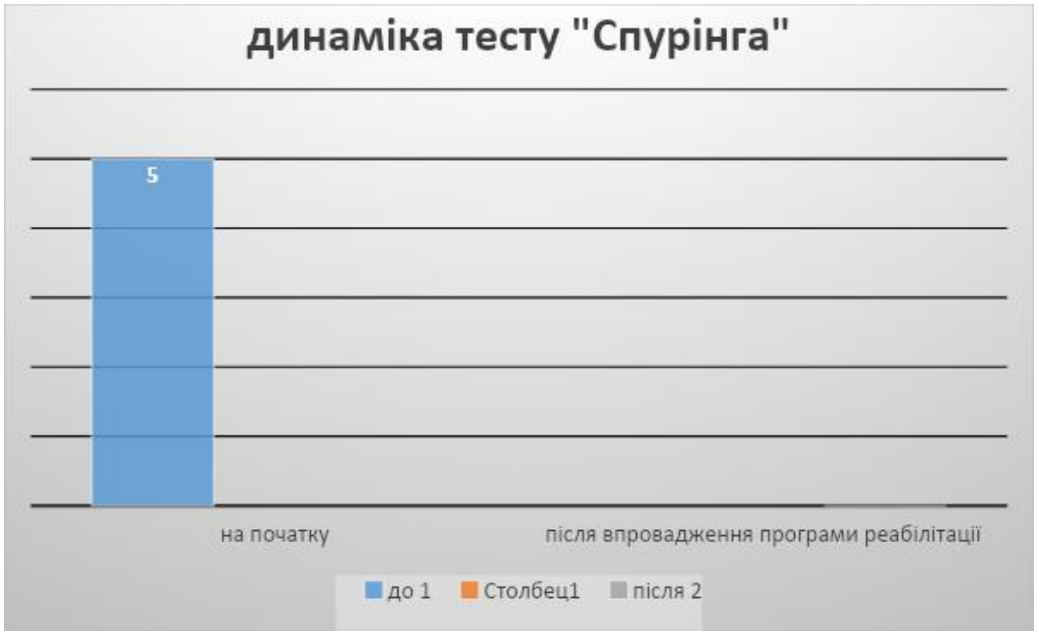

Рис. 3.2. Результати динаміки показників болі під час проведення тесту «Спурлінга» після впровадження реабілітаційної програми.

Порівняльний аналіз результатів дослідження обсягів руху у шийному відділі хребта до та після впровадження програми реабілітації свідчить про покращення обсягу рухів у шийному відділі, зникнення болю та скутості рухів (див. Таблицю 3.1. Результати тестування обсягу рухів у шийному відділі хребта до та після впровадження реабілітаційної програми).

Таблиця 3.1.

Результати тестування обсягу рухів у шийному відділі хребта до та після впровадження реабілітаційної програми

тести	До впровадження реабілітаційної програми	після впровадження реабілітаційної програми	примітка
Повороти С1-2 (С2) 30°	С2 починає рухатись до повороту 30° (блокада хребців)	С2 починає рухатись після повороту 30° (норма)	Показники покращилися

Максимальна флексія (ротація С1-2) (45°)	Поворот голови ліворуч -20° Праворуч - 30°	ліворуч -40° Праворуч - 45°	Показники покращилися
Максимальна екстензія (обертання С6-7) (60°)	Поворот голови ліворуч -40° Праворуч - 50°	ліворуч -55° Праворуч - 60°	Показники покращилися
Флексія (С0 до С6-7) (70°-85°) (максимальний нахил	Максимальний нахил - 50° Біль м'язового сухожильного походження	Максимальний нахил - 75°	Показники покращилися Відсутність болю
Екстензія (С0 до С6-7) (60°-70°)	Максимальне розгинання - 50°	Максимальне розгинання - 65°	Показники покращилися
Нахил голови вправо, вліво (30°-45°)	ліворуч -20° праворуч - 25° Біль – уражені м’язи шиї, плечового поясу, уражені дрібні суглоби шийного відділу хребта	ліворуч -35° праворуч - 40°	Показники покращилися Відсутність болю
Ротація (75°)	максимально можливий рух- 55° уражені м’язи, біль при скороченні та їх розтягуванні, скутість рухів	максимально можливий рух- 55°	Показники покращилися Відсутність скутості руху

Визначення вільного обсягу рухів у шийному відділі хребта (см.)

Застосовуючи визначення рухів у шийному відділі хребта у сантиметрах довели достовірність попередніх результатів. Застосування даного тесту дозволяє оцінити рівень активність та пасивність амплітуди рухів суглобів шиї до та після впровадження програми реабілітації. Результати аналізу даних дослідження до та після впровадження реабілітаційної програми показали наступні результати (див. Графік 3.3. Динаміки результатів

вимірювання рухливості шийного відділу хребта до та після впровадження програми реабілітації). Вимірювання амплітуди згинання шиї від підборіддя до яремної вирізки 7см. – підборіддя не дістає до яремної ямки (підборіддя повино діставати до яремної ямки) Розгинання шиї – до впровадження програми 15см.при нормі 18,5-22,4 см., після впровадження програми 19 см. Повороти шиї вправо відстань до акроміна від підборіддя - 13 см.; вліво 18 см. (порівнюється нахил у дві сторони). Нахил в сторону (від соскоподібного відростка до акроміона) вліво-9 см.; вправо 7 см. (порівнюється нахил у дві сторони). Рух згинання та виправлення в сагітальній площині відстань від потиличного бугра до остистого відростка VII шийного хребця – 11 см. Згинання шиї (норма збільшення на 5см), 12см. Після впровадження програми 16 см.; розгинання шиї (норма зменшення на 6 см.) 9 см.. після впровадження програми 6 см. Бічні нахили – рух у передній площині 17см. – на початку дослідження нахил вправо 10 см. Після впровадження 9см;, вліво (вихідне положення 17см.) – 13см. після впровадження програми 8см.

Обертальні рухи в поперечній площині вимірювання відстані від плечового відростка лопатки до найнижчої точки підборіддя у вихідній 22см. позиції і після виконання руху 26 см. Збільшення на 4 см. (норма збільшується приблизно на 6 см.); після впровадження програми реабілітації вихідній позиції 22см. Після виконання руху 28 см.

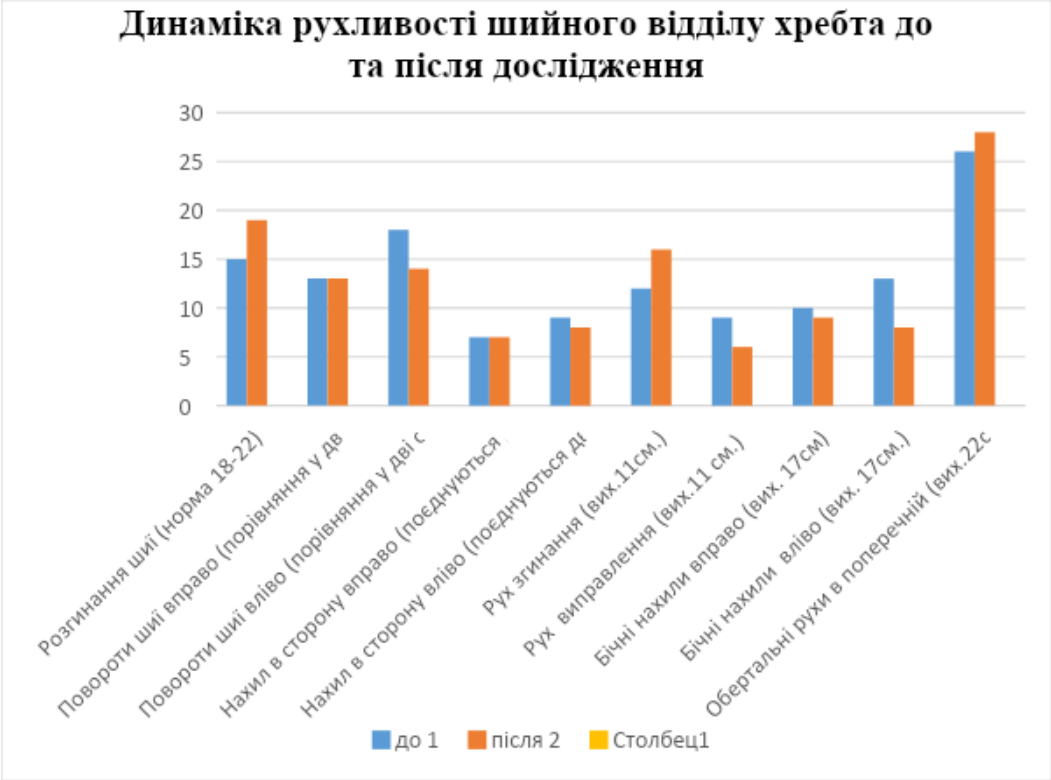

Рис. 3.3. Динаміки результатів вимірювання рухливості шийного відділу хребта до та після впровадження програми реабілітації

Дослідження соматоскопічних показників дозволяє припустити версію стосовно того, що порушення постави значно впливає на роботу та фізіологічний стан м’язів шийного відділу хребта, тулубу, верхніх та нижніх кінцівок. Організм людини є єдина біологічна, біомеханічна система і будь який негативний вплив на організм відображається на його структурі. Так, на сьогодні великий негативний вплив має перебування людини у статичному положенні. Під час соматоскопії було виявлено м’язи, які мають фізіологічні порушення (напружені чи навпаки слабкі), як наслідок координація роботи між м’язами антагоністами. Наочно це можна спостерігати під час огляду постави положення голови, лінії підключичних кутів, кути лопаток, відстань лопаток до хребта тощо. Застосовуючи дану програму реабілітації під час процедури масажу були враховані м’язи які мали негативний вплив на роботу

саме шийного відділу хребта (див. Таблицю 3.2. Динаміка стану м’язів до та після впровадження програми реабілітації)

Дослідження згиначів та розгиначів м’язів шийного відділу хребта на початку експерименту дало можливість з’ясувати стан м’язів та свідчить про порушення їх роботи (див. *Графік 3.4.* Динаміки показників м’язового мануального тестування за Оксфордською шкалою до та після впровадження програми реабілітації).

Згинання шиї.

Довгий м’яз голови, шиї мали наступні показники м’язового тестування до впровадження реабілітаційної програми оцінку 2 після впровадження оцінку 4.

Грудинно-ключично-сосковий м’яз мав наступні показники м’язового тестування до впровадження реабілітаційної програми оцінку 1 після впровадження оцінку 3.

Драбинчасті м’язи (передній) мали наступні показники м’язового тестування до впровадження реабілітаційної програми оцінку 2 після впровадження оцінку 4.

Тест на недостатність хребетної артерії, під час проведення тесту пацієнтка відчувала незначний біль та запаморочення, це вказує на недостатність хребетної артерії, спазмований драбинчатий м’яз тисне на артерію визиваючи вказані симптоми.

Розгинання шиї.

Ремінний м’яз голови мав наступні показники м’язового тестування до впровадження реабілітаційної програми оцінку 1 після її впровадження оцінку 3.

Ремінний м’яз шиї мав наступні показники м’язового тестування до впровадження реабілітаційної програми оцінку 1 після її впровадження оцінку 3.

Клубово-реберний м'яз шиї мав наступні показники м'язового тестування до впровадження реабілітаційної програми оцінку 2 після її впровадження оцінку 4.

Півостьовий м'яз голови мав наступні показники м'язового тестування до впровадження реабілітаційної програми оцінку 1 після її впровадження оцінку 3.

Найдовший м'яз голови мав наступні показники м'язового тестування до впровадження реабілітаційної програми оцінку 1 після її впровадження оцінку 3.

М'яз підіймач лопатки пальпація: у місці приріпленні верхня частина медіального краю лопатки до впровадження програми реабілітації мала щільну структуру, напруженість, біль - пальпація. З правої сторони біль була більш вираженою ніж з лівої, сам кут лопаточної кістки мав криловидну форму.

Порівняльний аналіз до та після застосування програми реабілітації за категорійним профілем пацієнтки МКФ (остеохондроз шийного відділу хребта, як наслідок дегенеративно-дистрофічних змін хребців шийного відділу хребта) свідчить про позитивний вплив застосованих засобів, методів програми реабілітації (див. Графік 3.5. Динаміка змін показників за категорійним профілем пацієнтки). Після впровадження програми реабілітації направленої на профілактику дегенеративно - дистрофічних змін в шийному відділі хребта пацієнтка відчула полегшення в рухах, зникло відчуття скутості у м'язах, запаморочення, зник біль який визивав постійний дискомфорт під час рухової активності. Хоч і не у повному об'ємі, але відновилася робота м'язів. Підтримка близьких родичів допомогла пацієнтці подолати труднощі з виконанням самостійних завдань. Щоб відстежити чи дієва була програма реабілітації по відношенню щодо профілактики остеохондрозу, чи зупинилися

дегенеративно-дистрофічні зміни хребців шийного відділу хребта необхідно провести реабілітаційні заходи впродовж значного тривалого часу.

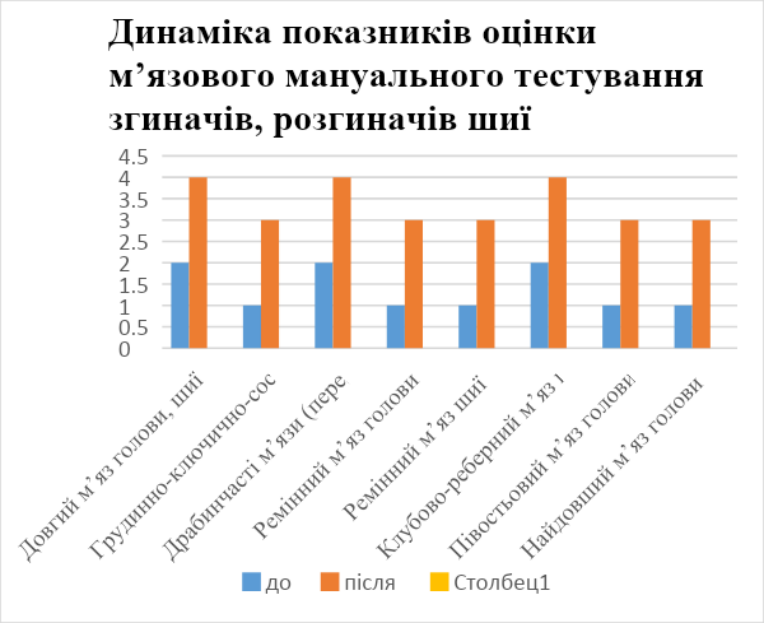

Рис. 3.4. Динаміки показників ММТ

ВИСНОВКИ

За результатами проведеного дослідження прийшли до наступних висновків:

1. Аналіз навчально-методичної, наукової літератури з питань проблеми дегенеративно-дистрофічних змін хребців людини дозволив: - з'ясувати особливості будови шийних хребців; - особливості кріплення м'язів шиї, функцію м'язів та їх вплив на виникнення патологій у шийному відділі хребта; - причини та механізми виникнення клінічних проявів дегенеративно - дистрофічних змін, їх наслідки для організму.

2. Послідовність організації дослідження варто проводити в декілька етапів: 1- етап констатуючий спрямований на вивчення проблематики та актуальності дослідження дегенеративно-дистрофічних змін шийного відділу хребта, формування об'єкту, предмету дослідження. Виявлення учасників процесу дослідження, місця проведення дослідження. 2 - формуючий експеримент. Застосування побудови моделі формуючих впливів на предмет дослідження. Вибір відповідних методів дослідження (аналіз літературних джерел, мануальне м'язове тестування м'язів шиї, шкала болю, опитування соматоскопія, спостереження; пальпація; оцінювання рухливості суглобів; визначення м'язового тонусу; оцінювання довільних рухових функцій; тести, шкали для оцінки болю, рухових функцій та мобільності. Тест Спурлинга. Тест натягу для верхньої кінцівки (ULTT 1). Тест тестування шийного відділу. Тест ротації шийного відділу). Складання Категорійного профілю пацієнта за Міжнародною класифікацією функціонування. Побудова програми реабілітації та її впровадження. Надалі обґрунтовувалися результати дослідження, піддавалися відповідному аналізу та встановлювалися закономірності.

3. В процесі експериментальної перевірки розробленої програми фізичної терапії в процесі реабілітаційних занять, спрямованих на усунення функціонально-рухових порушень при дегенеративно – дистрофічних змінах шийного відділу хребта було з'ясовано її ефективність. Позитивними змінами після впровадження програми реабілітації стали такі показники, як зникнення скутості рухів м'язів шийного відділу хребта, зникнення болю під час рухової активності, покращився загальний обсяг об'ємів руху шийного відділу хребта, сила м'язова сила покращилася, під час виконання повсякденної роботи шийний відділ хребта не визивав дискомфортного відчуття. На рівні з позитивними показниками треба зауважити, що покращення стану шийного відділу хребта може носити тимчасових характер, тому пацієнтці варто звернути увагу на відновлення постави, а також з метою з'ясування достовірності отриманих результатів необхідно провести повторне дослідження впродовж тривалого часу.

СПИСОК ВИКОРИСТАНИХ ДЖЕРЕЛ

1. Андреєва, Т. О.; Чеботарьова, Г. М.; Стоянов. Набутий стеноз спинномозкового каналу. Порівняльне дослідження людей та собак. Міжнародний неврологічний журнал. 2022. Т. 18. № 4. С. 24–29: URI: https://repo.odmu.edu.ua:443/xmlui/handle/123456789/11765 (режимдоступу 16.08.2023).

2. Андрєєва Т. О., Стоянов О. М., Чеботарьова Г. М., Капталан, А. О., Телятніков А. В. Дегенеративно-дистрофічний процес шийного відділу хребта у людей та дрібних тварин. Стеноз спинномозкового каналу. Актуальні аспекти розвитку науки і освіти: І Міжнар. наук. практ. конф. НПП та молодих науковців. Одеса: матер. Одеса, 2021. С. 3–5. URI: https://repo.odmu.edu.ua:443/xmlui/handle/123456789/10164 (режим доступу 10.12.2023).

3. Анатомія людини URI: https://anatom.ua/basis/text/all/1-4/ (дата звернення: 16.09.2023).

4. Анатомія людини: URI: https://focusedcollection.com/ua/160554588/stock-photo-human-neck-muscles.html (дата звернення 28.06.2023).

5. Андрійчук О. Основні патогенетичні ланки дегенеративно-дистрофічних процесів: URL: https://sportscience.ldufk.edu.ua/index.php/snu/article/view/284 (дата звернення 12.06.2023).

6. Афанасьєв І.О., Андрущенко І.В., Безгодов Т.В., Гаржуме Л. (2022). МРТ-моніторинг ефективності персоналізованого комплексу лікувальної фізкультури з використанням петлі Гліссона при дистрофічно-дегенеративних змінах шийного відділу хребта. Radiation Diagnostics,

Radiation Therapy, 13(1), 47–51. 5: URI: https://doi.org/10.37336/2707-0700-2022-1-5 (режим доступу 11.04.2023).

7. Афанасьєва, І. О., Потаскалова, В. С., & Хайтович, М. В. Ефективність комплексу лікувальних вправ на профілакторі Євмінова з використанням петлі Гліссона у пацієнтів із дегенеративними захворюваннями хребта. 2021р. Family Medicine, (4), 57-61. https://doi.org/10.30841/2307-5112.4.2021.249418

8. Валецька Р., Петрик О. Остеохондроз, профілактика, застосування лікувальної фізичної культури. Лікувальна фізична культура, спортивна медицина й фізична реабілітація. Східноєвропейський національний університет імені Лесі Українки. м. Луцьк, 2015: URI: https://core.ac.uk/download/pdf/229325195.pdf (режим доступу 12.04. 2023).

9. Войчишин Л. Лікування порушень постави із застосуванням кінезотерапевтичних та механо терапевтичних засобів. Теорія і методика фізичного виховання і спорту. 2009. № 1. С. 27–31.

10. Герцен Г.І. Діагностика і хірургічна тактика при остеохондрозі шийного відділу хребта, що супроводжується синдромом хребцевої артерії та плече-лопатковим періартрозом. Травма. 2006. Т. 7, № 5. С. 534 – 537.

11. Герцен Г.І., Дибкалюк С.В., Зоргач В.Ю. Синдром хребтової артерії в сегменті V1 Стереотаксичне моделювання. Клінічна флебологія. 2014. т. 7, № 1: 148–149.

12. Герцик А. М. Теоретико-методичні основи фізичної реабілітації/фізичної терапії при порушеннях діяльності опорно-рухового апарату: монографія. Львів. держ. ун-т фізичної культури. Львів: ЛДУФК, 2018. 387 с.

13. Глиняна О. О., Копочинська Ю. В. Основи кінезіотейпування : навч. посіб. Київ, 2019. 142 с

14. Глиняна О. О., Копочинська Ю. В. Основи кінезіотейпування : навч. посіб. Київ, 2019. 142 с. Тейпінг. URL: https://www.medicalolimp.com.ua/services/tejping (дата звернення 18.06.2023).

15. Гнатюк В.В., Осіпов В.М. Педагогіка формування творчої особистості у вищій і загальноосвітній школах. Візуальна діагностика для скринінгу м'язової дисфункції опорно-рухового апарату в дитячих колективах 52-57.

16. Гуджи Л., Афанасьєва І. Оцінка ефективності терапії при дегенеративно-дистрофічних захворювань хребта: URI: https://mmj.nmuofficial.com/index.php/journal/article/view/987 (дата звернення 15.03.2023).

17. Дибкалюк С.В., Чернік В.Ю., Удовиченко В.В.. Визначення алгоритмів діагностики синдрому компресії хребтової артерії при використанні перфузійно-зваженого режиму магнітно-резонансної томографії. Збірник наукових праць співробітників НМАПО імені П.Л. Шупика. 2015. Вип. 24, Кн. 1. С. 230–239.

18. Дибкалюк С.В., Черняк В.А., Герцен Г.І., Процик А.І., Несукай В.Г., Зоргач В.Ю., Карпенко К.К., Білоножкін Г.Г. Особливості впливу дегенеративних змін шийного відділу хребта в сегменті V1 хребетної артерії на характер екстравазальної компресії: URI: http://www.ifp.kiev.ua/doc/journals/ic/22/pdf22-4/46.pdf (режим доступу 23.07.2023).

19. Дипкалюк С.І. Дегенеративно-дистрофічні ураження хребта з синдромом компресії хребтової артерії. діагностика і лікування. дис.. на здобуття доктора медичних наук за спеціальністю 14.01.21 травматологія та ортопедія. Харків, 2020р. 124 с.

20. Дубчук О. В., Усова О. В. Проблеми розвитку, лікування та реабілітації остеохондрозу хребта на сучасному етапі. Молодіжний вісник ВНУ. 2008. № 2. С. 30–33.

21. Ібрагімова К. «Ультразвукова діагностика дегенеративних змін в шийному відділі хребта у дітей старшого віку». Кандидата медичних наук за спеціальністю 14.01.23 променева діагностика, променева терапія. Київ, 2021р. 120 с.

22. Клінічна оцінка в лікувальному масажі. Практичний посібник. Переклад з англійської. К: Мультиметод, 2022. 600с с.

23. Козак Д.В. Лікувальна фізична культура: посібник. Тернопіль : ТДМУ, 2018. 108 с.

24. Крук Б. Р., Павловський Д. О. Фізична реабілітація осіб з шийно-больовим синдромом при остеохондроз хребта. Педагогіка, психологія та медико-біологічні проблеми фізичного виховання і спорту. 2006. № 7. С. 63–66.

25. Лівак П.Є., Корженко І.О., Смирнова О. Визначення ефективності методик фізичної реабілітації при остеохондрозі Науковий часопис НПУ імені М. П. Драгоманова Випуск 2 (146) 2022: URI: https://enpuir.npu.edu.ua/bitstream/handle/123456789/36841/Livak.pdf?sequence=1&isAllowed=y DOI 10.31392/NPU-nc.series15.2022.2(146).17 (режим доступу 5.09.2023).

26. Лікування дегенеративних захворювань поперекового відділу хребта у людей похилого віку: URI: http://perspectives.pp.ua/index.php/pis/article/view/3503 (дата звернення 16.05.2023).

27. Малахов Г. П. Профілактика і лікування хвороб хребта. Донецьк: Сталкер, Генеша, 2007. 239 с.

28. Мачерет Є. Л., Чуприна Г. М., Морозова О. Г. [та ін.]. Патогенез, методи дослідження та лікування больових синдромів: посібник Х.: ВПЦ Контраст, 2006. 168 с.

29. Мирошніченко О.В., Путров С.Ю., Гордєєва С.В. Сучасні методи фізичної реабілітації при профілактиці захворювання остеохондрозу спортсменів ігрових видів спорту № 12(172) (2023): Науковий часопис. Фізична культура і спорт. DOI: https://doi.org/10.31392/UDU-nc.series15.2023.12(172).25.

30. Мишалов В.Г., Черняк В.А., Дибкалюк С.В. та ін. Анатомічні та патофізіологічні особливості порушень кровообігу в шийному відділі спинного мозку. Серце і судини. 2015; 4 (52): 86–94.

31. Міжнародна класифікація функціонування, обмеження життєдіяльності і здоров’я: МКФ / переклад на укр. мову (у редакції наказу Міністерства охорони здоров'я України 21.12.2018 № 2449). ВООЗ. 1048 с.

32. Мурза В.П. Сучасні підходи до профілактики і лікування остеохондрозу. Збірник наукових праць «Україна» номер журналу: № 3(5) 2007: URI: https://ap.uu.edu.ua/article/269 (режим доступу 28.07.2023).

33. Некрасова Н.О. нестабільність хребцево-рухливих сегментів шийного відділу хребта та її вплив на вегетативне забезпечення організму. Вісник ВДНЗУ «Українська медична стоматологія», 2016: URI: https://cyberleninka.ru/article/n/nestabilnist-hrebtsevo-ruhovih-segmentiv-shiynogo-viddilu-hrebta-ta-yiyi-vpliv-na-vegetativne-zabezpechennya-organizmu/viewer (режим доступу 22.06.2023).

34. Нехлопочин О.С., Вербов В.В. Оцінка рівня нестабільності ушкоджень, класифікованих за AOSpine Subaxial Cervical Spine Injury Classification System DOI: https://doi.org/10.22141/1608-1706.2.22.2021.231957.

35. Ніколаєва Н.Г., Довгань О.О., Кірдогло Г.К., Балашова І.В. Оцінка результатів лікування хворих на вертебро-базилярну недостатність на тлі

нестабільності шийного відділу хребта. Актуальні проблеми транспортної медицини. 2014. № 4, т. 1 (38-І). С. 41-46.

36. Опарін А.А., Опаріна Т.М., Філоненко Ю.І.. Лікувальна фізична культура як важлива складова фізичної реабілітації. DOI: https://doi.org/10.11603/1811-2471.2021.v.i3.12527

37. Опарін А.А., Опаріна Т.М., Ю.І. Філоненко. Лікувальна фізична культура як важлива складова фізичної реабілітації. DOI: https://doi.org/10.11603/1811-2471.2021.v.i3.12527.

38. Полулященко Т.Л, Стратегія виявлення нестабільності хребців шийного відділу хребта. Актуальні питання біології та медицини : зб. наук. праць за матеріалами XVIII Всеукраїнської наукової конференції (м. Лубни, 02 червня 2023 р.). Лубни : Вид-во ДЗ «ЛНУ імені Тараса Шевченка», 2023. 192 с.

39. Поташнюк, І. В., Поташнюк, Р. З., Кукалець, М. М., Напримерова, О. П., Захарчук, О. В., & Мазур, О. О. Профілактор Євмінова: можливості використання в комплексі засобів фізичної реабілітації й профілактики. Physical Education, Sport and Health Culture in Modern Society, 3(19), 2012. 306–308: URI: https://sport.vnu.edu.ua/index.php/sport/article/view/785 (дата звернення 23.06.2023).

40. Свиридова Н.К., Середа В.Г., Попов О.В. Дегенеративно-дистрофічні захворювання хребта: особливості діагностики та лікування: URI: 124-Article Text-227-1-10-20190203.pdf (дата звернення 20.05.2023).

41. Страфун А.А., Яременко О.Б.: стаття Сучасні підходи до лікування дегенеративно-дистрофічних захворювань суглобів. Київ, 2023: URI: https://health-ua.com/article/71566-suchasn-pdhodi-dolkuvannya degenerativnodistrofchnih-zahvoryuvan-suglobv (дата звернення 10.04.2023).

42. Туі Бріджес, Клін Бріджес. Довжина і сила. Тестування м’язів і тейпування. Переклад з англійської. К: «Мультиметод» 2022. 464 с.

43. Хрустальова Ірина, Камишна І. І. Ефективність кінезіотерапії у лікуванні хворих з остеохондрозом шийного відділу хребта. Актуальні питання фізичної терапії та реабілітації : збірник наук. праць / [За заг. редакцією І. Р. Мисули, Т. Г. Бакалюк, А. О. Голяченка]. Тернопіль : ТНМУ, 2023. С. 255–258.

44. Хрустальова Ірина, Камишна І. І. Ефективність кінезіотерапії у лікуванні хворих з остеохондрозом шийного відділу хребта. Актуальні питання фізичної терапії та реабілітації : збірник наук. праць / За заг. редакцією І. Р. Мисули, Т. Г. Бакалюк, А. О. Голяченка. Тернопіль : ТНМУ, 2023. С. 255–258.

45. Цюпак Т.Є., Цюпак Ю.Ю. Організація процесу фізичної терапії з використанням оздоровчого плавання при шийному остеохондрозі Східноєвропейський національний університет імені Лесі Українки Ужгородський національний університет. Випуск 3 К (97) 2018: URI: https://enpuir.npu.edu.ua/bitstream/handle/123456789/21925/Tsyupak.pdf?sequence=1 (режим доступу 23.07.2023).

46. Черняк В.А. Драбинчасто-хребтовий м’язово-фасціальний канал. Клінічна флебологія. 2008. 24 Т. 1, № 1. С. 42-44.

47. Юрик Н. Є., Дуда Б. С. Особливості теплового обміну у пацієнтів з неврологічними проявами остеохондрозу в попереково-крижовому відділі хребта. Травма. 2017, т. 8, № 6. С. 121–126

48. Юрик О. Є Особливості деяких неврологічних розладів при дегенеративно-дистрофічні патології. DOI https://doi.org/10.30525/978-9934-26-240-1-13

49. Юрик О. Є. Неврологічні прояви остеохондрозу: патогенез, клініка, лікування. Київ: Здоров’я, 2001. 340 с.

50. Юрик О. Є. Нетипові неврологічні прояви остеохондрозу хребта. Збірник наукових праць співробітників НМАПО ім. П. Л. Шупика. К., 2015. Випуск 24, книга 2. С. 302–309.

51. Bergstrom G., Bodin L., Bertilsson H., Jensen LB. Risk factors for new episodes of sick leave due to neck or back pain in a working population. A prospective study with an 18-month and a threeyear follow-up // Occupational and Environmental Medicine. 2007. V. 64. P. 279–287.

52. Fernando Ruiz Santiago, Antonio Jesús Láinez Ramos-Bossini, Yì Xiáng J. Wáng, Daniel López Zúñiga Загальні показання до рентгенографії хребта. URI: https://rh.ua/statti/rol-rentgenografiyi-v-doslidzhenni-zaxvoryuvan-xrebta-chastina-persha/.(режим доступу 18.08.2023).

53. Kopf und Hals Anatomie, Abbildung: URI: https://www.alamy.de/stockfoto-kopf-und-hals-anatomie-abbildung-111972906.html (дата звернення: 12.04.2023).

54. Paienok A. V., Kozar-Hurina O. M. Вертебробазилярна недостатність мозкового кровообігу і її зв’язок із патологічними змінами у шийному відділі хребта. Буковинський медичний вісник. Том 16№3(63), 2012. DOI: https://doi.org/10.24061/214540.

55. Tomas L.C., Rivett D.A., Attia J.R., Levi C. Risk factors and clinical presentation of cervical arterial dissection: preliminary results of a prospective case control study. J. Orthop. Sports Phys. Ther. 2015 Jul; 45 (7): 50311.

56. Vaccaro A.R., Koerner J.D., Radcliff K.E., Oner F.C., Reinhold M., Schnake K.J., Kandziora F., Fehlings M.G., Dvorak M.F., Aarabi B., Rajasekaran S., Schroeder G.D., Kepler C.K., Vialle L.R. AOSpine subaxial cervical spine injury classification system. Eur. Spine J. 2016 Jul 26. 25(7). 2173-84. doi: 10.1007/s00586-015-3831-3. PubMed PMID: 25716661

57. Wu X., Malhotra A., Geng B., Kalra V.B., Abbed K., Forman H.P., Sanelli P. Cost-effectiveness of magnetic resonance imaging in cervical clearance of

obtunded blunt trauma after a normal computed tomographic finding. JAMA Surg. 2018 Jul. 153(7). 625-32. doi: 10.1001/jamasurg.2018.0099. PubMed PMID: 2954175

Додаток 1

Додаток 1. Анкета опитувальник_ соматоскопічне дослідження постави до експерименту сторінка 1

Дата запоанення анкети 10 грудня 2023 року		**Фізичний терапевт.**		**№ 1**
ПІП				
Дата народження/вік	**Зріст 170**	**Вага 60 кг**	Попередній курс масажу	
Основна причина звернення	Біль при рухах, скутість м'язів верхнього плечевого поясу		*Порушення дихання*	
Біль (зона болю)	**Характер**	**Інтенсивність (0 - 10)**	*Порушення сну*	
Шия, трапеція, лопатка	Тупий, стискання	3	*Зниження рухливості*	
		2	*Стрес, тривога*	
		0	*Алергії*	
		куріння	*Шкідливі звички*	
		0	*Різка зміна ваги*	
		Незначно підвищений	*Артеріальний тиск*	
	Серцево-судинна система +	Сечо статева система +	Шлунково-кишковий тракт +	Стан Цукру _
Опорно-руховий апарат (ОПР)				
Захворювання (операції)			немає	
Психологічний стан			триога	
Образ життя				

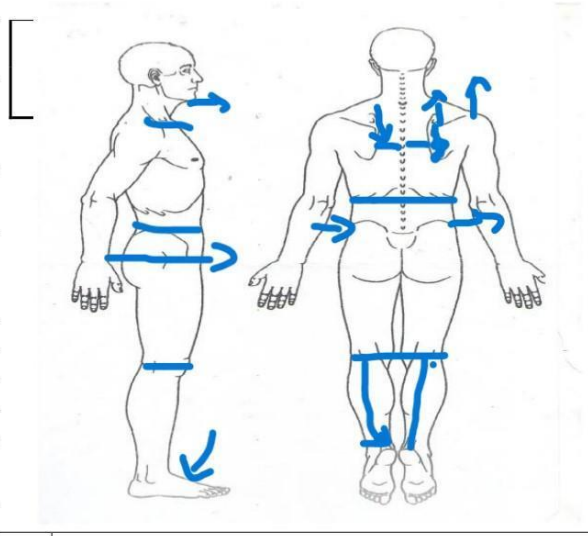

Продовження Додатку 1. А. Анкета опитувальник_ соматоскопічне дослідження постави після дослідження

Дата запоанення анкети **15 січня 2024 року**		**Фізичний терапевт.**								**№ 1**
ПІП										
Дата народження/вік	**Зріст 170**	**Вага 60 кг**	Попередній курс масажу							
Основна причина звернення	Біль при рухах, скутість м'язів верхнього плечевого поясу		*Порушення дихання -*							
Біль (зона болю)	**Характер**	**Інтенсивність (0 - 10)**	*Порушення сну +,-*							
Шия, трапеція, лопатка	Тупий, стисканн я	3 **0**	*Зниження рухливості -*							
відсутня		0	*Стрес, тривога*							
		0	*Алергії*							
		куріння	*Шкідливі звички*							
		0	*Різка зміна ваги*							
		Незначно підвищений	*Артеріальний тиск*							
	Серцево-судинна система +	Сечо статева система +	Шлунково-кишковий тракт +	Стан Цукру _						
Опорно-руховий апарат (ОПР)										
Захворювання (операції)			немає							
Психологічний стан			Тривога+ **знизився рівень -**							
Образ життя										

Додаток 2.

Анкета запитань виявлення шийного остеохондрозу

Щоб зрозуміти, чи не страждає людина на шийний остеохондроз, дайте відповіді на наступні питання тесту:

Чи є біль рано вранці?

Чи не прокидаєтеся ви від болю?

Чи не з'являється біль при закиданні голови?

Чи легко вам повертати голову?

Чи не було травм голови та шиї?

Чи немає обмежень у рухах головою, чи немає хрускоту під час рухів?

Біль нападоподібний чи постійний?

Чи немає болю, поколювання, оніміння, слабкості в руках?

Чи посилюється біль під час рухів?

Чи не болять плечі?

Чи немає головного болю та запаморочення?

Перевірити обсяг рухів тестами - обсяг рухів у шийному відділі хребта в нормі:

згинання – 45 градусів;

розгинання – 50 градусів;

нахили в сторони (відведення та приведення) – 45 градусів у кожну сторону; поворот (скручування) – по 75 градусів у кожну сторону.

Додаток 3

Комплекс загально-розвиваючих вправ

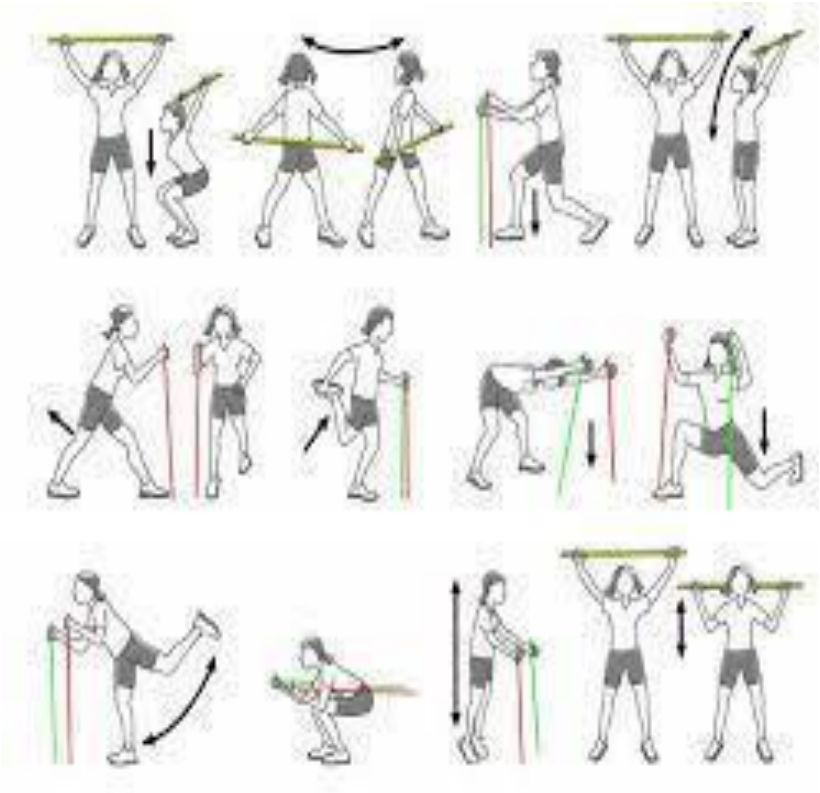

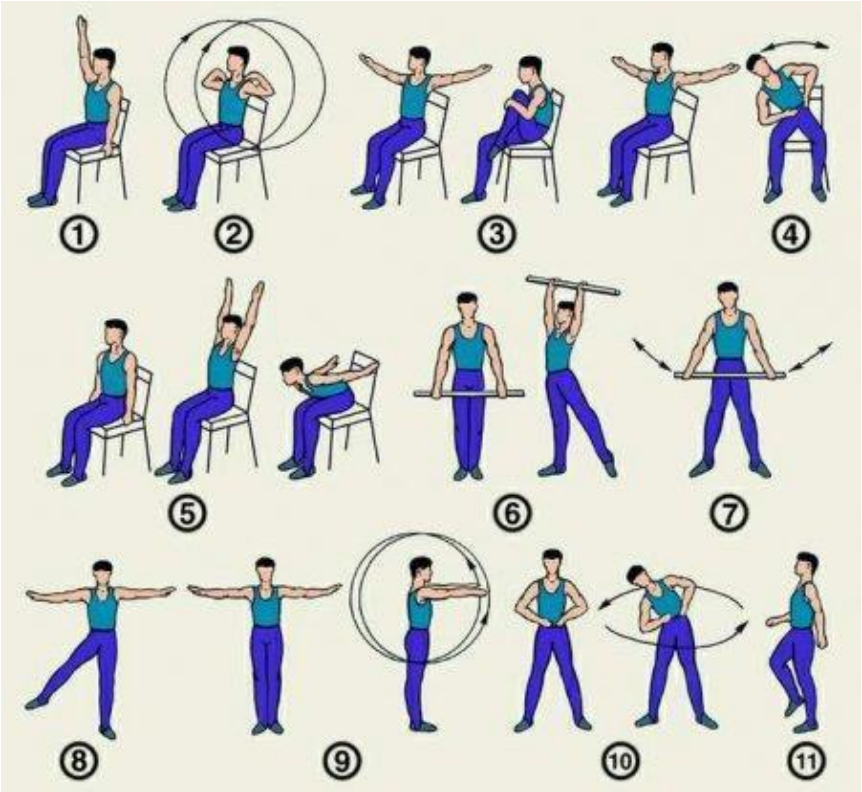

Додаток 4

Вправи лікувальної фізичної культури при дегенеративно-дистрофічних змінах шийного відділу (остеохондроз)

1

Розтяжка / згинання

2

Бокові згинання

3

Бокові обертання

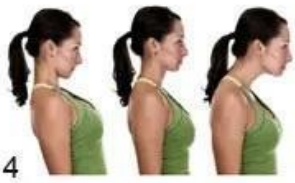

4

Вправа піднирювання

5

Переміщення голови вперед і назад з супротивом

6

Переміщення голови в бік з супротивом

7

Розтягування вперед

8

Розтягування в бік

9

Втягування голови, плечей

Додаток 5

Вправи лікувальної фізичної культури при дегенеративно-дистрофічних змінах шийного відділу (остеохондроз)

Додаток 6

Застосування кінезіотейпування.

Кінезіотейпування діафрагми: знадобиться: 2 прямих тейпи завдовжки приблизно 35 см. (виміряти у стані спокою відстань вздовж краю ребер по задній частині тіла, по передній частині тіла). Зробити глибокий вдих, підняти руки та затримати дихання. Тейпування спереду - центральний якір тейпу накладається, без натягу, трохи вище за сонячне сплетіння. Наклейте решту тейпу з натягом 10%. Якорі накладаються, без натягу, в ділянці по краю ребер до бокової частини тулуба.	
Тейпування зі спини (зробити глибокий вдих, підняти руки та затримати дихання) - центральний якір тейпу накладається, без натягу, по краю ребер, решта тейпу з натягом 10%. Якорі накладаються, без натягу, в ділянці по краю ребер до бокової частини тулуба.	
Тейпування шийного відділу хребта. При лікуванні остеохондрозу, остеопорозу застосовують тейпування шийного відділу хребта, без натягу з використанням перехресної сполучної техніки на ураженій зоні хребців. Застосовувати модифікований метод зв'язування. Варто нанести сукупність тейпів, нанесених у поперечному напрямку у якому смуги як черевця, трохи перекривають одна одну (так можливо затейпувати велику площу	
Тейпування шиї (лімфодренаж) 1. Розрізати тейп уздовж вузьких смужок, не доходячи 3-4 см до краю. 2. Нахиліть голову вниз і наклеїти тейп без натягу під кутом 45° знизу вгору, розподіливши смужки максимально широкої площі. 3. Наклейте аналогічно другий тейп, щоб перетин смужок був у зоні набряку та болю.	

Додаток 8.

Схеми наклеювання тейпу на м’язи шиї, попереку

при синдромі драбинчатого м’язу (здавлювання артерії). ***Передній драбинчастий м'яз*** Для аплікації потрібно тейп шириною 2,5 см. Довжина стрічки вимірюється від поперечних відростків III шийного хребця до першого ребра. Пацієнт повинен прийняти положення сидячи чи стоячи. Застосування техніки проводиться в наступному порядку: основа пластиру наклеюється в області поперечних відростків III шийного хребця; пацієнт повертає голову вбік, нахиляючи шию в протилежний бік від м'яза, що тейпується; кінець стрічки фіксується до ребра, що знаходиться на межі середньої третини ключиці;	
Тейпування середнього драбинчастого м'яза (лікування синдрому холодних кінцівок та оніміння). Використовується кінезіо тейп шириною 2,5 см. Довжина пластиру відміряється від поперечних відростків II шийного хребця до середини ключиці. Накладення аплікації здійснюється наступним чином: пацієнт приймає положення сидячи; «якір» (основа) тейпа фіксується до поперечних відростків II шийного хребця (на 2 пальці нижче вуха); пацієнт нахиляє голову у бік, протилежний тому, де тейпується м'яз, і розвертає його в той самий бік; перед тим, як далі клеїти тейп, необхідно злегка натиснути на нахилену вбік у протилежний бік і трохи розгорнуту голову. Це дозволить посилити натяг шкіри; другий кінець тейпа фіксується до першого ребра.	
Тейпування заднього драбинчатого м'язу (лікування синдрому холодних кінцівок та оніміння). Черговість виконання тейпування наступна: Довжина тейпа відміряється від поперечних відростків IV шийного хребця до другого ребра. Використовується кінезіологічний пластир завширшки 2,5 см; пацієнт приймає положення сидячи; основа стрічки фіксується до поперечних відростків IV шийного	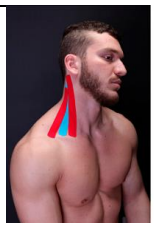 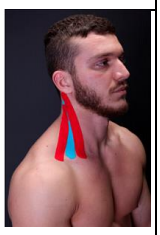

хребця; пацієнт нахиляє голову в протилежний бік, підтягуючи її вперед та вгору для збільшення натягу шкіри; другий кінець тейпа фіксується до другого ребра.	
Трапецієподібний м’яз (верхня частина) на розслаблення. Накладається без натягу на розтягнутий м’яз, починаючи від шийних хребців до краю акроміону.	
Ремінний м’яз шиї – підтримка. Якір ставиться трохи вище рівня нижніх кутів лопаток на розтягнутий м’яз, без натягування тейпу (переднатяжіння 10%) впродовж проекції м’язу до соскоподібних відростків з правої, лівої сторін.	
Великий, малий ромбоподібні м’язи. Накладається дві полоски по проекції м’язу починаючи від останнього грудного хребця до другого грудного – малий: кріплення тейпу до медіальної частини лопатки на рівні верхнього кута та ості лопатки; та друга полоска від 3-4 грудного – великий до медіальної сторони лопатки (нижнього кута). На посилення м’язу тейп накладається на скороченому м’язу на розслаблення на розтягнутому м'язі.	
Трапецієподібний м’яз (верхня частина) на розслаблення. Тейп накладається на розтягнутий м’яз.	
Поперековий м’яз. Зняття напруги у попереку. Тейп накладається на розтягнутий м’яз від ямок «Венери» з двох сторін по прямому м’язу випрямлячу спини до рівня початку ребер. Додається компресійний тейп для покращення обміну та циркуляції крові в проблемній зоні.	

Додаток 9

Практика йога – поз та технік для поліпшення гнучкості шийної зони

Поза дитини 	Ця поза дозволяє розслабити шийні м'язи та відчути полегшення. Сідайте на п'яти, зігніть коліна і нахились вперед, розтягуючи руки вперед або вздовж тіла. Покладіть лоб на підлогу або на підкладку. Утримуйте позу протягом 5-8 дихань, зосереджуючись на розслабленні шийної зони
Поза кота-корови	Ця поза сприяє розслабленню та гнучкості шийних м'язів. Станьте на всі чотири, розташуйте зап'ястя під плечима та коліна під стегна. На вдих зігніть спину вниз, піднімаючи голову вгору (поза корови). На видих округляйте спину вгору, спускаючи голову (поза кота). Повторюйте рух 5-8 разів, синхронізуючи його з диханням.
Поза голуба 	Ця поза розслаблює шийну зону, спину та сідниці. Сядьте на п'яти, праву ногу притулись до підлоги, зігнувши коліно і протягнувши ліву ногу назад. Зігніть корпус вперед, розташовуючи руки перед собою. Утримуйте позу протягом 5-8 дихань, потім повторіть з іншою ногою.
Поза риби	Ця поза розтягує шийну зону, підтримує гнучкість хребта і поліпшує дихання. Лежачі на спині, розташуйте під собою підкладку. Підніміть груди, поклавши на неї руки і підтримуючи спину та голову. Утримуйте позу протягом 5-8 дихань,
Поза раковини	Ця поза розслаблює шийну зону та розслаблює спину. Сісти на п'яти, зігніть коліна і зібрати їх до грудей. Руки покласти на коліна- утримувати позу протягом 5-8 дихань, відчуваючи розслаблення та зняття напруги з шийної зони
Дихання - Бхастрика розігріває область живота,	Бхастрика виконується наступним чином: 1. сідаємо в Сідхасану або Ваджрасану 2. робимо швидкі вдихи і видихи протягом 10 секунд 3. кінцевий вдих і видих робимо глибоким і повним 4. ходимо в медитацію Більшість інструк
Дихання - Капалабхаті освіжає голову.	виконання Капалабхаті: 1. сідаємо в Сідхасану або Ваджрасану 2. робимо різкі видихи животом, вдиху відбувається автоматично 3. дихаємо протягом 10 секунд 4. йдемо в медитацію