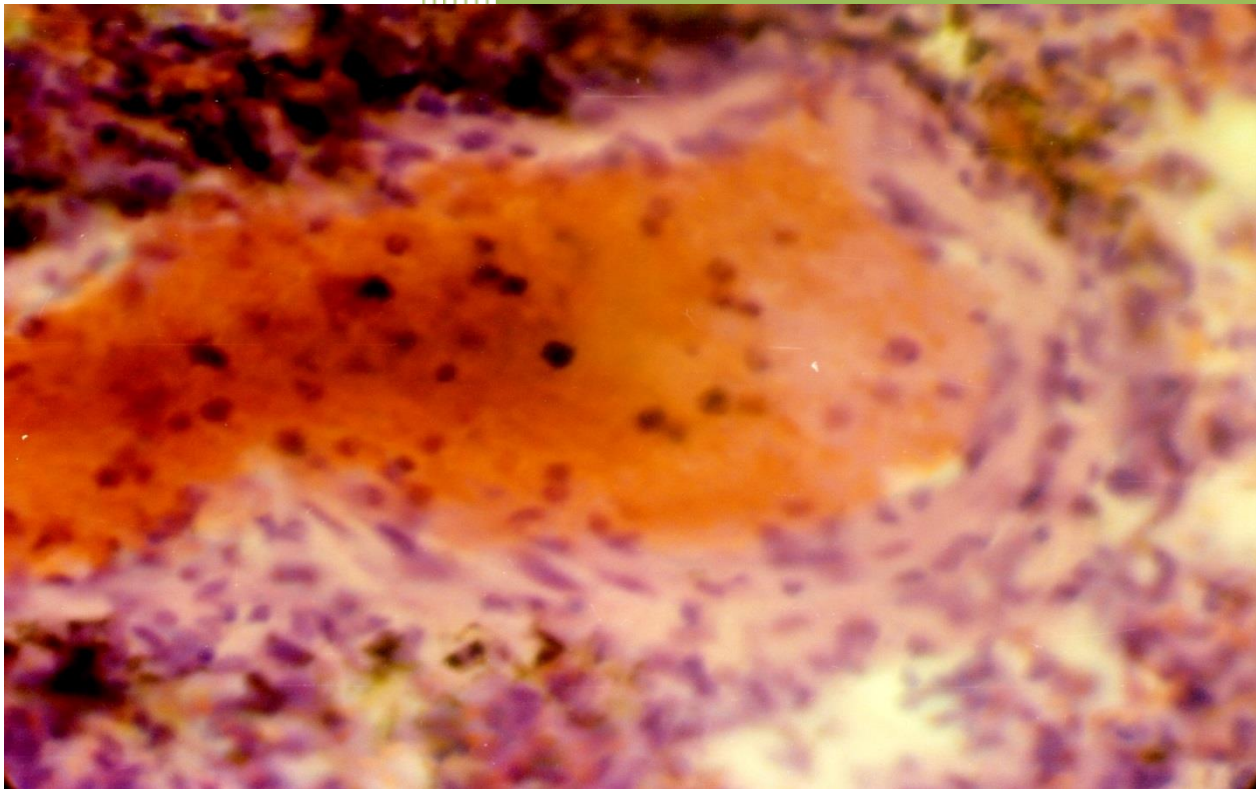


Боярчук О. Д.  
Виноградов О. О.  
Новоскольцева І. Г.  
Сидоренко О. М.

# Цитологія, гістологія, ембріологія



Практикум



Міністерство освіти і науки України  
Державний заклад  
«Луганський національний університет  
імені Тараса Шевченка»

Кафедра анатомії, фізіології людини  
та тварин

О. Д. Боярчук, О. О. Виноградов,  
І. Г. Новоскольцева, О. М. Сидоренко

# ЦИТОЛОГІЯ, ГІСТОЛОГІЯ, ЕМБРІОЛОГІЯ

*ПРАКТИКУМ*

Старобільськ  
ДЗ «ЛНУ імені Тараса Шевченка»  
2021

УДК 576.3+611.018+611.013  
ББК 28.8  
Ц 74

*Рецензенти:*

*Глазков Е. О.*

– доктор медичних наук, доцент, завідувач кафедри нормальної фізіології, патологічної фізіології та патологічної морфології, судової медицини з медичним законодавством ДЗ «ЛДМУ»

*Клімочкіна О. М.*

– доктор медичних наук, професор кафедри лабораторної діагностики, хімії та біохімії ДЗ «ЛНУ імені Тараса Шевченка»

Ц 74 Цитологія, гістологія, ембріологія: практикум / О. Д. Боярчук, О. О. Виноградов, І. Г. Новоскольцева, О. М. Сидоренко; Держ. закл. «Луган. нац.ун-т імені Тараса Шевченка». Старобільськ: Вид-во ДЗ «ЛНУ імені Тараса Шевченка», 2021. 136 с.

Мета практикуму є допомога студентам в закріпленні лекційного теоретичного матеріалу до лабораторних робіт при вивченні курсу «Цитологія, гістологія, ембріологія», а також вироблення навичок мікроскопування і аналізу реальних мікропрепаратів, що сприяє поглибленню отриманих знань. Основу практикуму складають фотографії мікропрепаратів, що відображають основні розділи цього курсу, які також доповнені електроннограмами. Автор мікрофотографій Виноградов О.О. – к.мед.н., доцент, зав. кафедри фізичної терапії та ерготерапії ДЗ «ЛНУ імені Тараса Шевченка».

Практикум «Цитологія, гістологія, ембріологія» призначений для студентів спеціальностей «СО Біологія та здоров'я людини», «Біологія», "Фізичної терапії, ерготерапії".

*Рекомендовано до друку Вченою радою  
Луганського національного університету імені Тараса Шевченка;  
(протокол № 7 від 26 березня 2021 р.)*

УДК 576.3+611.018+611.013  
ББК 28.8

©Колектив авторів, 2021  
©ДЗ «ЛНУ імені Тараса Шевченка», 2021

## ЗМІСТ

ВСТУП.....	3
Лабораторне заняття №1. КЛІТИННА ТЕОРІЯ. ЗАГАЛЬНА БУДОВА ЕУКАРІОТИЧНИХ І ПРОКАРІОТИЧНИХ КЛІТИН.....	10
Лабораторне заняття №2. ПОВЕРХНЕВИЙ АПАРАТ ЕУКАРІОТИЧНОЇ КЛІТИНИ.....	15
Лабораторне заняття №3-4. МЕМБРАННІ І НЕМЕМБРАННІ ОРГАНЕЛИ ЦИТОПЛАЗМИ.....	18
Лабораторне заняття №5. БУДОВА КАРІОПЛАЗМИ КЛІТИНИ.....	25
Лабораторне заняття №6. КЛІТИННИЙ ЦИКЛ. МІТОЗ. АМІТОЗ. МЕЙОЗ.....	28
Лабораторне заняття №7. ЕПІТЕЛІАЛЬНІ ТКАНИНИ.....	32
Лабораторне заняття №8. ТКАНИНИ ВНУТРІШНЬОГО СЕРЕДОВИЩА. МЕЗЕНХІМА. КРОВ. ЛІМФА.....	38
Лабораторне заняття №9. ТКАНИНИ ВНУТРІШНЬОГО СЕРЕДОВИЩА. ЕНДОТЕЛІЙ. РЕТИКУЛЯРНА ТКАНИНА. ПУХКА СПОЛУЧНА ТКАНИНА.....	45
Лабораторне заняття №10. ТКАНИНИ ВНУТРІШНЬОГО СЕРЕДОВИЩА З БІЛЬШ ВИРАЗНИМИ СПОЛУЧНИМИ ТА ОПОРНИМИ ВЛАСТИВОСТЯМИ.....	51
Лабораторне заняття №11. М'ЯЗОВІ ТКАНИНИ.....	59
Лабораторне заняття №12. НЕРВОВА ТКАНИНА.....	62
Лабораторне заняття №13. БУДОВА ЧОЛОВІЧИХ І ЖІНОЧИХ СТАТЕВИХ ЗАЛОЗ І КЛІТИН. СПЕРМАТОГЕНЕЗ. ООГЕНЕЗ.....	66
Лабораторне заняття №14. ПОЧАТКОВІ ЕТАПИ РОЗВИТКУ ОРГАНІЗМІВ. УТВОРЕННЯ ЗАРОДКОВИХ ЛИСТКІВ.....	72
Лабораторне заняття №15. ЗАКЛАДКА ОСЬОВИХ ОРГАНІВ. ОРГАНОГЕНЕЗ.....	78
Лабораторне заняття №16. ЗАРОДКОВІ ОБОЛОНКИ І ПО ЗАРОДКОВІ ЧАСТИНИ.....	85
ТЕСТОВІ ЗАВДАННЯ.....	91
ГЛОСАРІЙ ДО КУРСУ «ЦИТОЛОГІЯ».....	121
ГЛОСАРІЙ ДО КУРСУ «ГІСТОЛОГІЯ».....	131
СПИСОК ЛІТЕРАТУРИ.....	134
ВІДПОВІДІ ДО ТЕСТОВИХ ЗАВДАНЬ .....	135

## ВСТУП

Цитологія, гістологія та ембріологія є однією з провідних медико-біологічних дисциплін, яка дає фундаментальні знання фахівцеві і формує його науковий світогляд. Завдання дисципліни – це вивчення закономірностей будови, функціонування, відтворення та загибелі клітин, а також закономірностей розвитку, будови, функціонування і еволюції тканин живих організмів.

Цитологія (від грец. *kutos* - клітина, *logos* - вчення) - наука про клітину. Вона включає розгляд питань про будову і функції клітин і їх похідних, їх відтворення і взаємодію. Цитологія становить значну частину гістології, так як клітини є основою розвитку, будови і функцій тканин. У розділі загальної цитології розглядаються загальні принципи будови і фізіології клітинних структур. Цитологія в останні роки збагатилася багатьма науковими відкриттями, які внесли істотний внесок у розвиток біологічних і медичних наук і в практику охорони здоров'я. Нові дані про структуру ядра, його хромосомного апарату лягли в основу цитодіагностики спадкових захворювань, пухлин, хвороб крові та багатьох інших хвороб. Розкриття особливостей ультраструктури та хімічного складу клітинних мембран є основою для розуміння закономірностей взаємодії клітин в тканинних системах, захисних реакціях і ін. У медичній практиці широко використовується цитодіагностика. Клітини здорового і хворого організму вивчаються в мазках крові і кісткового мозку, цереброспинальній рідині, слини, сечі, в зразках різних органів, взятих при біопсії.

Гістологія (від грец. *histos* - тканина, *logos* - вчення) - наука про будову, розвиток і життєдіяльність тканин організмів тварин. Гістологія разом з іншими фундаментальними медико-біологічними науками вивчає закономірності структурної організації живої матерії. На відміну від інших біологічних наук основним предметом гістології є саме тканини, що представляють собою систему наступної за клітинним рівнем організації живої матерії в цілісному організмі. Тканинам властиві загальнобіологічні закономірності, властиві для живої матерії, і в той же час власні особливості будови, розвитку, життєдіяльності, внутрішньотканинний (внутрішньорівневий) і міжтканинний (міжрівневий) зв'язки. Тканини служать елементами розвитку, будови і життєдіяльності органів і їх морфофункціональних одиниць.

Тканини являють собою систему клітин і неклітинних структур, що об'єдналися і спеціалізувалися в процесі еволюції для виконання найважливіших функцій в організмі. Для кожної з 5 основних тканинних систем (нервова тканина, м'язова тканина, епітеліальна тканина, сполучна тканина, кров) характерні властиві саме їм особливості будови, розвитку та життєдіяльності. Предметом загальної гістології, або власне вчення про тканини, є загальні закономірності, характерні для тканинного рівня організації і відмінні риси конкретних тканин;

Ембріологія (від грец. *embryon* - зародок, *logos* - вчення) - вчення про зародок, закономірності його розвитку, будови і функцій.

У блоці ембріології основна увага звертається на закономірності ембріонального розвитку людини. Знайомство майбутнього біолога з особливостями ембріогенезу людини має велике значення для формування його наукового світогляду і для практичної діяльності. Порівняльна ембріологія дає багатий фактичний матеріал для розуміння розвитку людини. Особливе значення в курсі ембріології надається джерелу розвитку та механізмам утворення тканин (гістогенез) на певному етапі ембріогенезу. Закономірності гістогенезу визначають морфофункціональні особливості тканинних структур в постнатальному онтогенезі, зокрема їх здатність до регенерації. Тому вивчення основних етапів ембріонального розвитку передуює вивченню тканин. Таким

чином, об'єднання гістології, цитології та ембріології в один предмет не формально, а відображає внутрішні природні зв'язки між ними.

Гістологія з цитологією та ембріологією, як і інші біологічні науки, вирішує головне завдання – з'ясування структурної організації процесів життєдіяльності і в зв'язку з цим – можливості цілеспрямованого впливу на них.

Курс гістології з цитологією та ембріологією тісно пов'язаний з викладанням інших медико-біологічних наук – біології, анатомії, фізіології, біохімії, патологічної анатомії, а також клінічних дисциплін. Так, розкриття основних закономірностей структурної організації клітин є основою для викладання питань генетики в курсі біології. З іншого боку, викладання питань, що стосуються еволюції живої матерії, в курсі біології є необхідною передумовою для вивчення різних рівнів організації живої матерії в організмі людини. Вивчення закономірностей розвитку і будови органів в курсі анатомії базується на даних гістологічного аналізу. В даний час, коли дослідження клітинних і тканинних структур ведуться на субклітинному і молекулярному рівнях із застосуванням біохімічних методів, відзначається особливо тісний зв'язок цитології, гістології та ембріології з біохімією і молекулярною біологією. У викладанні, у наукових дослідженнях і клінічній діагностиці широке застосування знайшли цито- і гістохімічні дані.

Знання нормальної структури клітин, тканин і органів є необхідною умовою для розуміння механізмів змін у них в патологічних умовах. Тому цитологія, гістологія та ембріологія тісно пов'язані з патологічною анатомією і багатьма клінічними дисциплінами (внутрішні хвороби, акушерство і гінекологія та ін.).

Таким чином, цитологія, гістологія та ембріологія займають важливе місце в системі біологічного і медичної освіти, закладаючи основи наукового структурно-функціонального підходу в аналізі життєдіяльності організму людини в нормі і при патології.

Мета даного курсу – формування у студентів наукових уявлень про мікроскопічну функціональну морфологію і розвиток клітинних, тканинних і органних систем людини, що забезпечують базис для вивчення медико-біологічних дисциплін і сприяють формуванню наукового мислення.

*завдання:*

- ✓ вивчення загальних і специфічних структурно-функціональних властивостей клітин всіх тканин організму і закономірностей їх ембріонального і постембріонального розвитку;
- ✓ вивчення гістофункціональних характеристик основних систем організму, закономірностей їх ембріонального розвитку, а також функціональних, вікових та захисно-приспосувальних змін органів та їх структурних елементів;
- ✓ вивчення основної гістологічної міжнародної латинської термінології;
- ✓ формування у студентів вміння мікроскопування гістологічних препаратів з використанням світлового мікроскопа;
- ✓ формування у студентів вміння ідентифікувати органи, їх тканини, клітини і неклітинні структури на мікроскопічному рівні;
- ✓ формування у студентів вміння визначати лейкоцитарну формулу;
- ✓ формування у студентів уявлення про методи аналізу результатів клінічних лабораторних досліджень, їх інтерпретації та постановки попереднього діагнозу;
- ✓ формування у студентів навичок самостійної аналітичної, науково-дослідницької роботи;
- ✓ формування у студентів навичок роботи з науковою літературою;
- ✓ формування у студентів навичок організації заходів з охорони праці та техніки безпеки;
- ✓ формування у студентів уявлень про умови зберігання хімічних реактивів і лікарських засобів;

- ✓ формування у студентів навичок спілкування та взаємодії з суспільством, колективом.

В результаті освоєння дисципліни студент повинен:

*знати:*

- ✓ правила техніки безпеки і роботи в фізичних, хімічних, біологічних лабораторіях з реактивами, приладами, тваринами;
- ✓ фізико-хімічну сутність процесів, що відбуваються в живому організмі на молекулярному, клітинному, тканинному і органному рівнях;
- ✓ основні закономірності розвитку і життєдіяльності організму на основі структурної організації клітин, тканин і органів; гістофункціональні особливості тканинних елементів; методи їх дослідження;
- ✓ будову, топографію та розвиток клітин, тканин, органів і систем організму у взаємодії з їх функцією в нормі та патології, особливості організації життя на рівні організму і популяції;
- ✓ функціональні системи організму людини, їх регуляція та саморегуляція при впливі зовнішнього середовища в нормі та патології;
- ✓ структуру і функції імунної системи людини, її вікові особливості, клітинно-молекулярні механізми розвитку і функціонування імунної системи, основні етапи, типи, генетичний контроль імунної відповіді, методи імунодіагностики.
- ✓ клітинний цикл і його регуляцію, механізми поділу клітин (мітозу і мейозу) і їх генетично детермінованої загибелі;
- ✓ принципи диференціювання клітин як процесу їх функціональної спеціалізації в багатоклітинних організмі;
- ✓ класифікацію і властивості основних тканин тварин і людини, закономірності їх гістогенезу і регенерації;

*вміти:*

- ✓ користуватися навчальною, науковою, науково-популярною літературою, мережею Інтернет для професійної діяльності;
- ✓ користуватися фізичним, хімічним і біологічним обладнанням;
- ✓ працювати зі збільшувальною технікою (мікроскопами, оптичними та простими лупами);
- ✓ виготовляти препарати рослинних і тваринних клітин і проводити їх цитологічне дослідження;
- ✓ ідентифікувати гістологічні препарати і робити опис основних типів тканин людини і хребетних тварин.
- ✓ давати гістофізіологічну оцінку стану різних клітинних, тканинних і органних структур;
- ✓ пояснювати характер відхилень в ході розвитку, які можуть призвести до формування варіантів аномалій і вад.

*володіти:*

- ✓ медико-анатомічним понятійним апаратом;
- ✓ навичками мікроскопування і аналізу гістологічних препаратів та електронних мікрофотографій.

Методично практичне заняття складається з трьох взаємопов'язаних структурних одиниць: спілкування зі студентом, контролю рівня знань і роботи студента з навчально-методичними розробками кафедри до практичного заняття і гістологічними препаратами. У процесі спілкування зі студентом викладач перевіряє базові знання учнів - опитування, із використанням додаткових засобів навчання (фільми,



комп'ютерні презентації, посібники, і т.д.), дає їм додаткову інформацію. Використовуються комп'ютерні відеосистеми для розбору гістологічних препаратів в режимі On-line і контролю знань, візуалізовані завдання та завдання в тестовій формі. Створення студентами електронного альбому гістологічних препаратів. На практичному занятті розбирається кожен гістологічний препарат у взаємозв'язку структури і функції. Далі йде самостійна робота студентів, яка включає вивчення, замальовку гістологічних препаратів або створення тематичної сторінки електронного альбому студента.

Практикум містить 16 тем, побудованих за єдиним планом.

Кожна тема починається з теоретичної частини даної теми, що дозволяє повторити пройдений матеріал. Далі йде опис мікропрепаратів з фотографією, що супроводжується відповідними підписами. Це дозволяє детально розібратися з мікропрепаратами і знайти основні структури. В кінці теми пропонується ряд контрольних питань для закріплення пройденого матеріалу.

Крім того, практикум містить список рекомендованої літератури, яку можна використовувати при самостійній підготовці.

Основна мета практичних занять полягає в закріпленні лекційного теоретичного матеріалу, а також вироблення навичок мікроскопування і аналізу реальних мікропрепаратів, що сприяє поглибленню отриманих знань. Всі отримані знання і навички згодом можуть стати в нагоді при виконанні курсових і дипломних робіт, а також у подальшій професійній діяльності.

Практичні заняття передбачають освоєння техніки мікроскопування, методики приготування тимчасових цитологічних і гістологічних препаратів, виконання біологічного малюнка, ідентифікацію клітин і тканин людини і тварин, тому повинні бути забезпечені мікроскопами, фіксованим матеріалом для дослідження, готовими мікроскопічними препаратами, демонстраційними таблицями, атласами з цитології і гістології.

Курс цитології, гістології та ембріології вивчається на спеціальностях «Біологія та здоров'я людини СО» (6 кредитів) і «Біологія» (6 кредитів) по 32 та 40 годин практичних робіт на кожній спеціальності відповідно.

*Тематика практичних робіт:*

- 1) Клітинна теорія. Загальна будова прокариотичних і еукаріотичних клітин.
- 2) Поверхневий апарат еукаріотичної клітини.
- 3) Мембранні і немембранні органели цитоплазми (4 год).
- 4) Будова каріоплазми клітини.
- 5) Клітинний цикл. Мітоз. Амітоз. Мейоз.
- 6) Епітеліальні тканини
- 7) Тканини внутрішнього середовища. Мезенхіма. Кров. Лімфа.
- 8) Тканини внутрішнього середовища. Ендотелій. Ретикулярна тканина. Пухка сполучна тканина.

9) Тканини внутрішнього середовища з більш виразними сполучними та опорними властивостями.

10) М'язові тканини.

11) Нервова тканина

12) Будова чоловічих і жіночих статевих залоз і клітин. Сперматогенез. Оогенез.

13) Початкові етапи розвитку організмів. Утворення зародкових листків.

14) Закладка осьових органів. Органогенез.

15) Зародкові оболонки і по зародкові частини.

*Можливі теми рефератів для позааудиторної роботи:*

1. Апоптоз – запрограмована загибель клітини
2. Види і механізми білок-опосередкованого трансмембранного клітинного транспорту

3. Класифікація і ультраструктурна будова міжклітинних з'єднань
4. Система мононуклеарних фагоцитів в організмі людини
5. Клітинні основи імунних реакцій
6. Класифікація та морфологічна характеристика нервових закінчень
7. Морфофункціональна характеристика макроглії і мікроглії.
8. Клітинні мембрани. Бар'єрно-рецепторна і транспортна системи клітини.
9. Порушення мітотичного циклу. Зупинка поділу клітини на одній з фаз, структурні зміни хромосом.
10. Гемограма і лейкоцитарна формула. Поняття про резус-фактор і групи крові.
11. Роль фібробластів в загоєнні ран, грануляційній тканині і утворенні рубців.
12. Реакція нейронів і їх відростків на травму.
13. Гістологічна будова зовнішнього вуха Вушна раковина, її шкірний покрив, хрящова основа. Зовнішній слуховий прохід, функції, будова. Барабанна перетинка.
14. Будова «тонкої» і «товстої» шкіри. Особливості іннервації і кровопостачання.
15. Ніс як орган. Морфофункціональні особливості шкірного покриву, хрящової основи крил і перетинок, а також оболонки порожнини носа.
16. Критичні періоди в ембріогенезі людини.

## **ІНСТРУКЦІЯ ІЗ ТЕХНІКИ БЕЗПЕКИ ПРИ ПРОВЕДЕННІ ЛАБОРАТОРНИХ ДОСЛІДЖЕНЬ**

1. Дотримання вимог інструкції обов'язкове для студентів та викладачів.
2. Перебування сторонніх осіб у кабінеті в момент проведення експерименту можливе тільки з дозволу викладача.
3. Під час заняття студенти повинні бути в білих халатах.
4. До проведення лабораторної роботи студент допускається у разі здачі теоретичної частини даної теми.
5. При проведенні роботи забороняється використовувати прилади, які вийшли з ладу або мають пошкодження, а також прилади, що не мають прямого відношення до виконуваної роботи. При використанні конкретного приладу слід дотримуватись правил техніки безпеки при роботі з ним.
6. У лабораторії категорично забороняється: вживати їжу, захарашувати проходи особистими речами, виносити будь-які реактиви та обладнання.
7. При травмуванні (порізи, опіки), а також при поганому самопочутті студенти повинні негайно сповістити про це викладача або лаборанта.
8. Забороняється виливати в каналізацію робочі розчини та органічні рідини, вони повинні зливатись у призначений спеціально для цього посуд. Використані препарати та рештки піддослідних тварин (при гострих дослідках) прибираються у спеціально відведені місця.
9. Черговий повинен отримати у лаборанта реактиви та обладнання і підготувати лабораторію до заняття.
10. Після закінчення експерименту проводиться прибирання робочих місць .
11. При виникненні у лабораторії під час заняття аварійної ситуації (пожежа, сторонні запахи, аварії водогону, тощо) не допускати паніки і дотримуватись вказівок викладача.

### **НАДАННЯ ПЕРШОЇ МЕДИЧНОЇ ДОПОМОГИ**

У залежності від ситуації, перша медична допомога полягає у наступному:

#### Отруєння розбавленими розчинами кислот

- а) випити 4-5 склянок теплої води і викликати блювання,
- б) випити стільки ж розчину оксиду магнію у воді і знову викликати блювання,
- в) зробити два промивання шлунка чистою теплою водою (не менше бл).

#### Отруєння концентрованими розчинами кислот

При потрапленні всередину концентрованих кислот і при втраті свідомості забороняється викликати штучне блювання, застосовувати карбонати та гідрокарбонати як протиотруту (замість оксиду магнію). У цьому випадку необхідно терміново викликати лікаря.

#### Отруєння лугами

- а) випити 4-5 склянок теплої води і викликати блювання,
- б) випити стільки ж водного розчину оцтової кислоти (2%),
- в) зробити два промивання шлунка.

#### Опіки

При будь-яких опіках забороняється користуватись жирами для обробки обпеченої ділянки та застосовувати фарбуючі речовини (розчини перманганату калію, брильянтову зелень, йодну настоянку),

Опік I ступеня обробляють етиловим спиртом і накладають суху стерильну пов'язку.

У всіх інших випадках після охолодження місця опіку накладають стерильну пов'язку і звертаються за медичною допомогою.

При опіках їдкими речовинами останні видаляють з шкіри струшуванням або знімають пінцетом, сухим папером, скляною паличкою.

При опіках розчинами кислот або лугів останні змивають після струшування видимих краплин широким струменем прохолодної води (забороняється обробляти пошкоджену ділянку зволженим тампоном).

Після видалення зі шкіри травмуючої речовини пошкоджену ділянку обмивають розчинами оцтової кислоти або гідрокарбонату натрію (2%), потім споліскують водою і накладають пов'язку з ріванолом або фурациліном.

#### Порізи

Необхідно зупинити кровотечу за допомогою жгута або перетискання судин іншим способом.

Якщо рана забруднена, бруд видаляється тільки навколо місця пошкодження, але ні в якому разі не з глибоких шарів рани. Шкіру навколо рани знезаражують розчином йоду або брильянтовою зеленню і звертаються до медпункту.

Якщо після накладання жгута кровотеча продовжується, на рану накладають стерильний тампон, який змочують розчином перекису водню (3%), потім стерильну салфетку і туго бинтують.

#### Потрапляння до очей їдких рідин.

Очі промивають водою, потім розчином борної кислоти або гідрокарбонату натрію, у залежності від характеру речовини, що потрапила до очей. Після промивання очей чистою водою під повіки слід ввести 2–3 краплі розчину альбуциду (30%).

*Після надання першої медичної допомоги потрібно звернутися до лікарні.*

## Лабораторне заняття № 1

**Тема: КЛІТИННА ТЕОРІЯ. ЗАГАЛЬНА БУДОВА ЕУКАРІОТИЧНИХ І ПРОКАРІОТИЧНИХ КЛІТИН**

**Мета заняття:** знайомство з особливостями будови еукаріотичних і прокаріотичних клітин, основними положеннями клітинної теорії.

**Матеріали та обладнання:** постійні мікропрепарати: будову рослинної клітини (шкірка лука), тваринної клітини (печінка аксолотля), електронні мікрофотографії прокаріотів клітин, мікроскопи, слайди.

*Хід роботи:*

I. Обговорення будови і функції еукаріотичних і прокаріотичних клітин; основних положень клітинної теорії

II. Виконання лабораторної роботи:

Завдання 1. На прикладі постійного мікропрепарату №1-1 «Шкірка цибулі», забарвлення гематоксином, вивчити будову рослинної клітини.

Під великим збільшенням мікроскопа розглянути будову рослинної клітини, звернути увагу на форму клітин, широкі міжклітинники, розміщення ядра і центральної вакуолі.

*Замалювати* кілька рослинних клітин і позначити: оболонку клітини, цитоплазму, ядро, ядерце, центральну вакуоль.

Завдання 2. На прикладі постійного мікропрепарату № 1-2 «Печінка аксолотля», забарвлення гематоксином і еозином, вивчити будову тваринної клітини.

Під великим збільшенням мікроскопа розглянути будову тваринної клітини, звернути увагу на форму і розміри клітин, межі між клітинами, розміщення ядра, порівняти з рослинними клітинами.

*Замалювати* кілька тваринних клітин і позначити: межу між клітинами, ядро, ядерце, цитоплазму.

Завдання 3. Узагальнити відмінності в будові рослинних, тваринних і грибних клітин. Заповнити таблицю 1.

*Таблиця 1*

**Порівняльна характеристика будови еукаріотичних і прокаріотичних клітин**

Характеристика	Рослинна клітина	Тваринна клітина	Грибна клітина
Розмір клітин, їх форма			
Клітинна стінка			
Плазмодесми			
Плазмолема			
Локалізація ядра і органел			
Центральна вакуоль			
Пластида			
Фотосинтез			

**Завдання 4.** Вивчити будову клітини прокаріотів на прикладі електроннограм 1-А «Будова клітини грампозитивної бактерії» та 1-Б «Будова клітини грамнегативної бактерії».

Розглянути електроннограму бактерії, звернути увагу на відсутність оформленого ядра, мембранних органел цитоплазми (за винятком мезосом), будову плазмолемі і клітинної стінки.

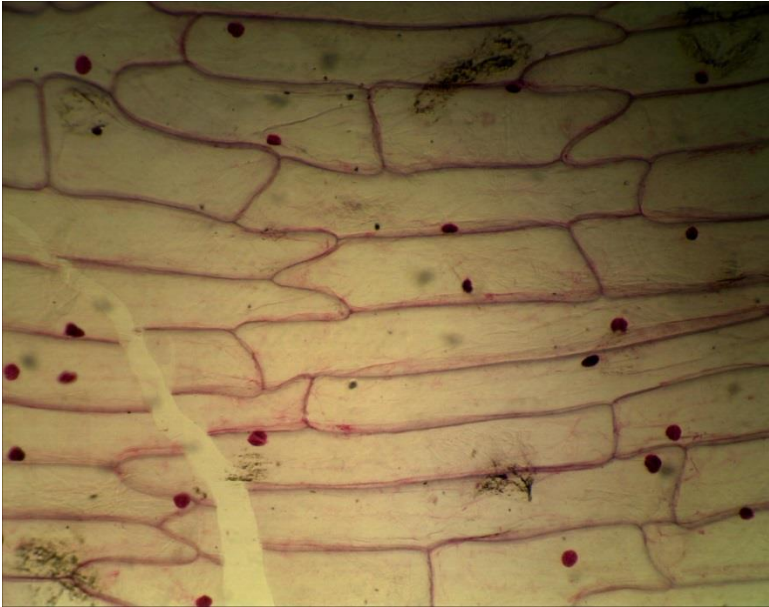
*Замалювати* будову бактеріальної клітини і позначити: плазмолему, цитоплазму, нуклеоїд, мезосоми, оболонку.

### **Питання для опрацювання і самоперевірки**

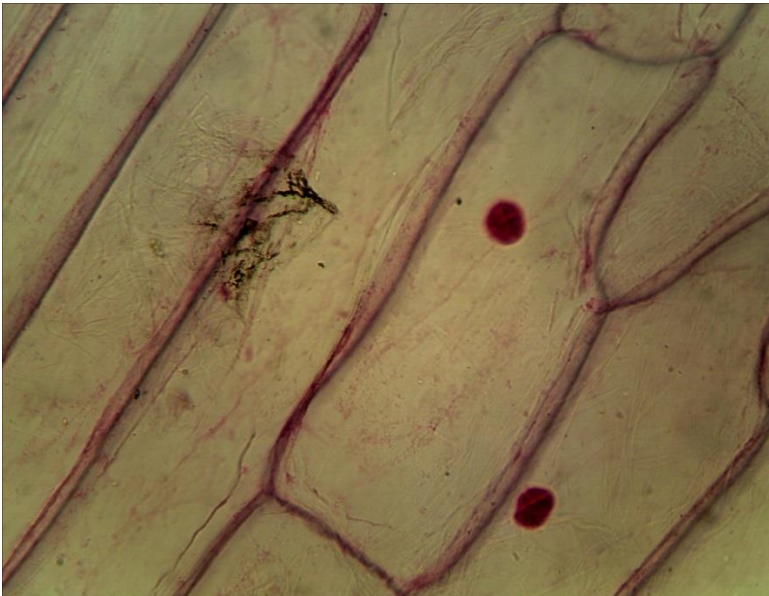
1. Мета, завдання і значення цитології. Шляхи розвитку сучасної цитології.
2. Методи дослідження клітин.
3. Короткий нарис розвитку цитології.
4. Клітинна теорія і її значення.
5. Визначення поняття «клітина». Клітина - елементарна одиниця живого.
6. Клітина як одиниця будови, функціонування, розвитку та патологічних трансформаційних змін організмів.
7. Значення цитології для медицини і сільського господарства.
8. Місце її серед інших біологічних дисциплін. Зв'язок цитології з молекулярною біологією, генетикою, ембріологією, фізіологією; біохімією і медициною.
9. Прокаріоти і еукаріоти. Особливості та відмінності в їх будові.
10. Загальні властивості клітин.
11. Гомологічність в будові клітин. Єдність будови і функції клітин, її органоїдів і інших структурних елементів.

### *Література:*

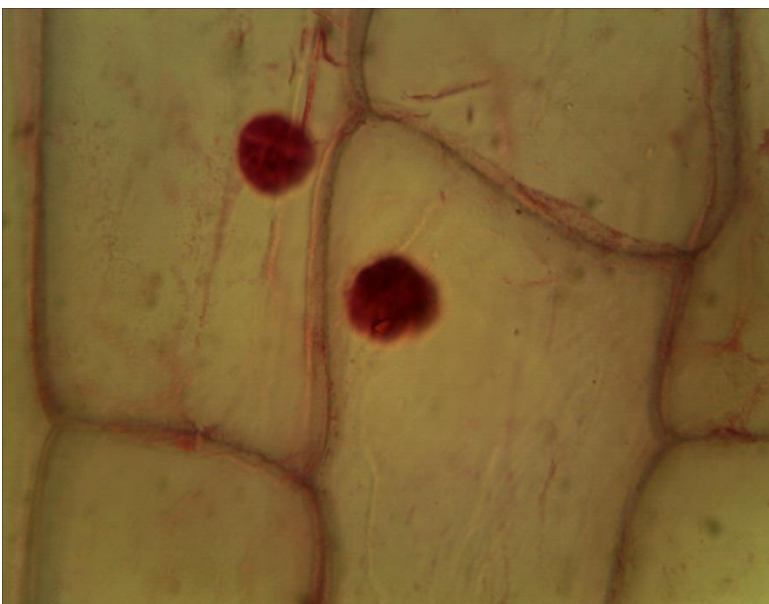
1. Практикум по цитологии / под ред. Ю.С. Ченцова. – М. : Изд-во Моск. ун-та, 1988. – С. 23 – 42.



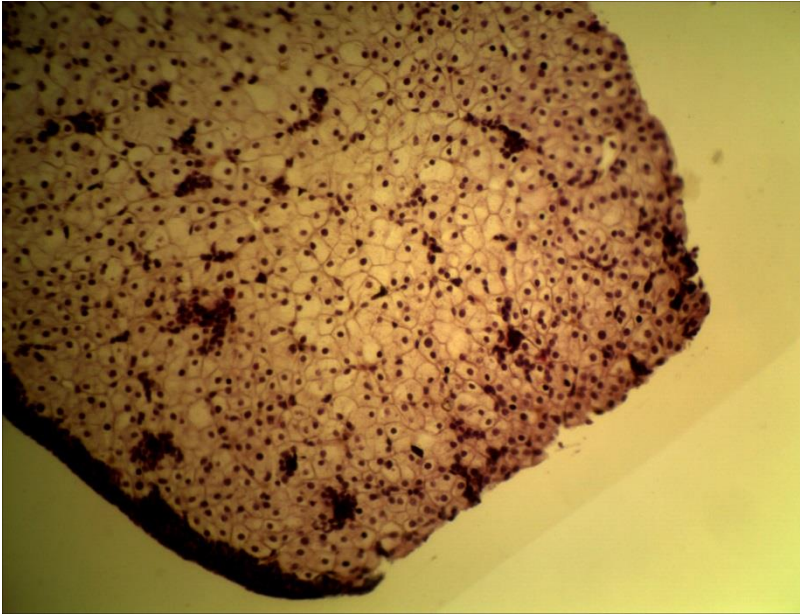
**1-1 (x8, x7).**  
**Мікропрепарат шкірки**  
**цибулі,**  
 забарвлення гематоксиліном



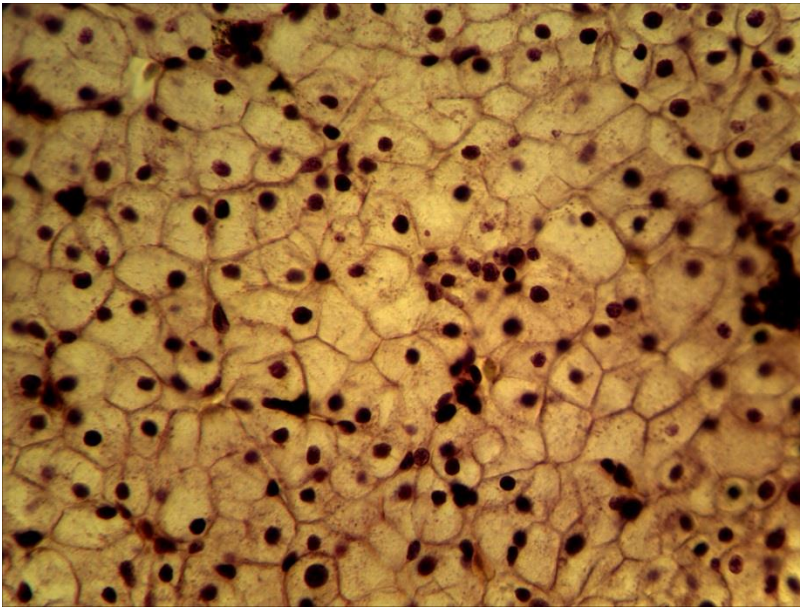
**1-1 (x20, x7).**  
**Мікропрепарат шкірки**  
**цибулі,**  
 забарвлення гематоксиліном



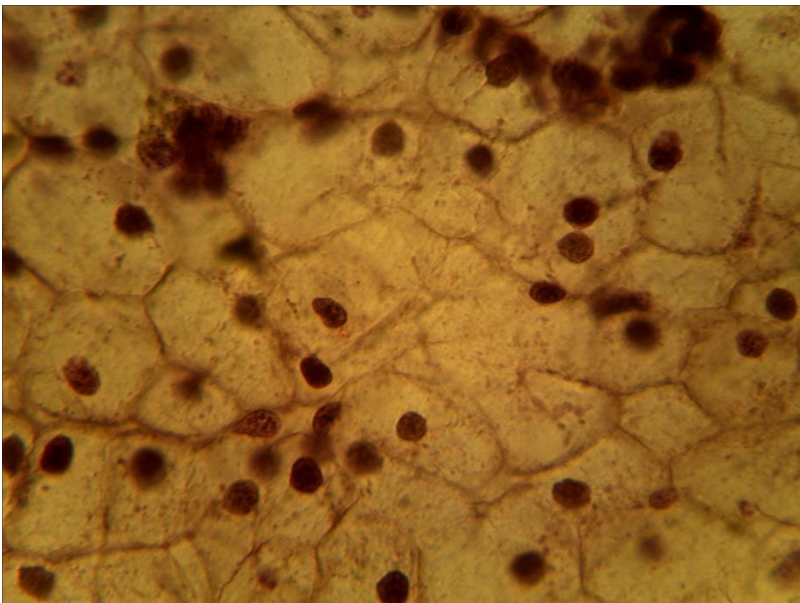
**1-1 (x40, x7).**  
**Мікропрепарат шкірки**  
**цибулі,**  
 забарвлення гематоксиліном



1-2 (x8, x7).  
Мікропрепарат  
«Печінка аксолотля»,  
забарвлення  
гематоксиліном і еозином

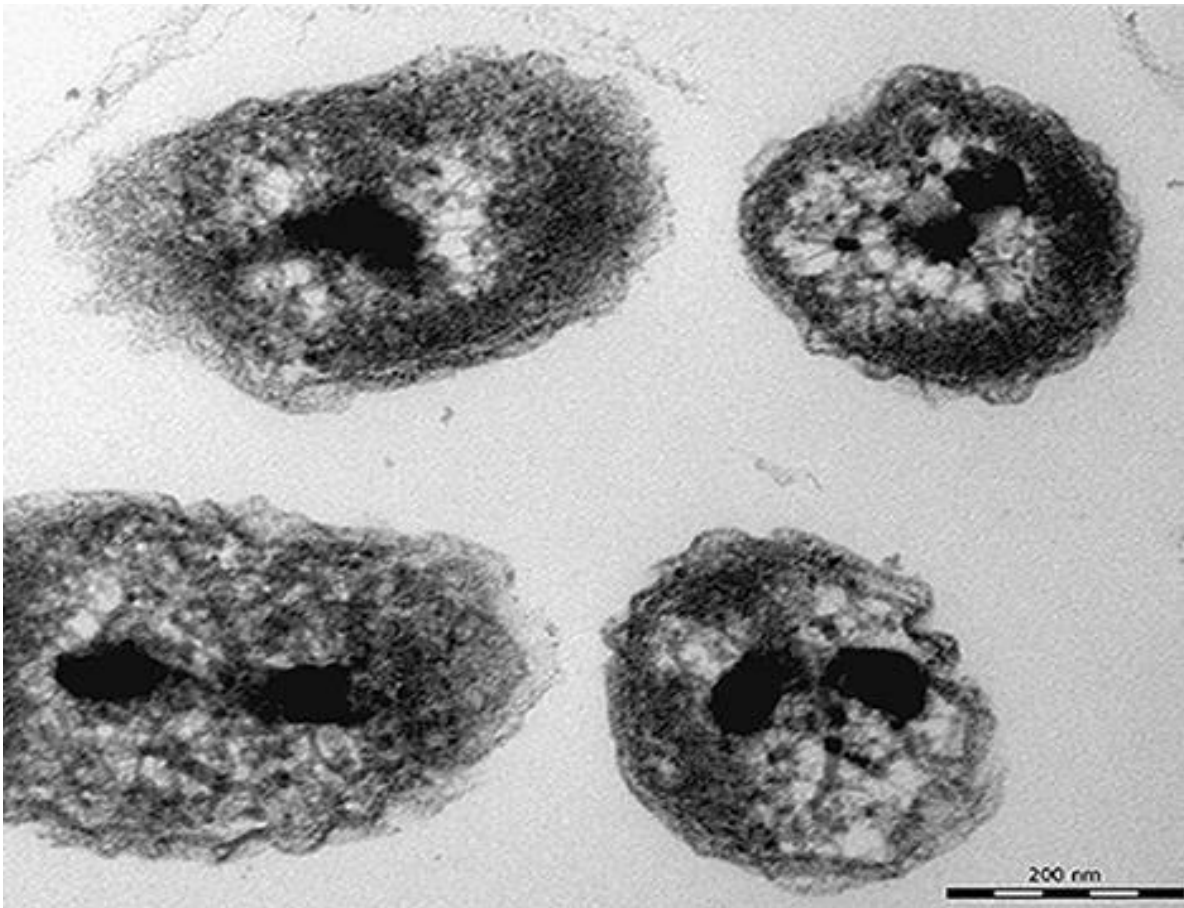


1-2 (x20, x7).  
Мікропрепарат  
«Печінка аксолотля»,  
забарвлення  
гематоксиліном і еозином

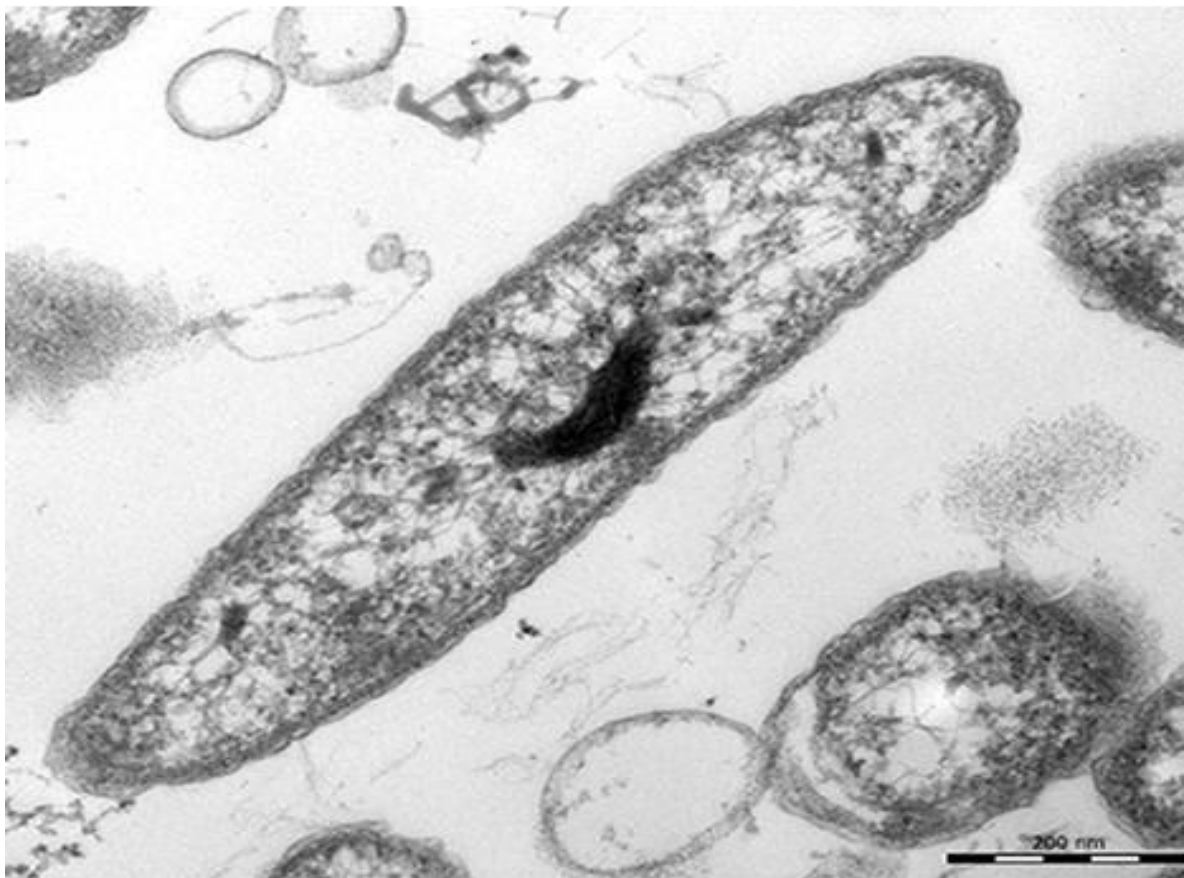

1-2 (x40, x7).  
Мікропрепарат  
«Печінка аксолотля»,  
забарвлення  
гематоксиліном і еозином





1-А (x65 000). Електронограма «Будова клітини грампозитивної бактерії»



1-Б (x 60 000). Електронограма «Будова клітини грамнегативної бактерії»

## Лабораторне заняття № 2

### Тема: ПОВЕРХНЕВИЙ АПАРАТ ЕУКАРІОТИЧНОЇ КЛІТИНИ

**Мета заняття:** Вивчити особливості поверхневого апарату еукаріотів.

**Матеріали та обладнання:** мікропрепарати, мікрофотографії, мікроскопи, слайди.

#### *Хід роботи:*

I. Обговорення особливостей будови і функції поверхневого апарату еукаріотичних клітин

II. Виконання лабораторної роботи:

**Завдання 1.** На прикладі електроннограми 2-А «Будова плазматичної мембрани» вивчити будову плазматичної мембрани тваринної клітини.

*Замалювати* і позначити: ділянки двох сусідніх клітин, їх цитоплазму, плазмолемі, білкові шари і ліпідний бішар плазмолемі, міжклітинний простір.

**Завдання 2.** На прикладі електроннограми 2-Б «Будова епітеліоцитів тонкої кишки» та 2-В «Мікрворсинки у поздовжньому перетині» вивчити будову епітеліоцитів тонкої кишки і їх мікрворсинок в поздовжньому перетині. Звернути увагу на тришарову будову мембрани мікрворсинки і міжклітинні контакти між сусідніми епітеліоцитами.

*Замалювати* ділянку двох сусідніх епітеліоцитів тонкої кишки (за даними електронної мікроскопії) і позначити: мікрворсинки, цитоплазму, простий і щільний міжклітинні контакти.

#### *Питання*

#### *для опрацювання і самоперевірки*

1. Цитоплазма. Загальний хімічний склад цитоплазми. Теорія будови основної цитоплазми. Органели цитоплазми. Цитоплазма як складно-структурована система. Матрикс цитоплазми або гіалоплазма.

2. Мембрани цитоплазми. Роль ліпідів і білків в організації клітинних мембран. Ліпопротеїдні мембрани, їх молекулярна організація.

3. Плазматична мембрана, її структура. Роль плазматичної мембрани в клітинній проникності. Пасивний і активний транспорт речовин через мембрану. Теорії клітинної проникності.


4. Роль плазматичної мембрани в процесах фагоцитозу і піноцитозу, зв'язок цих процесів з лізосомами.

5. Інші функції плазматичної мембрани: міжклітинні контакти і зв'язки. Десмосоми і інші спеціальні структури міжклітинних контактів.

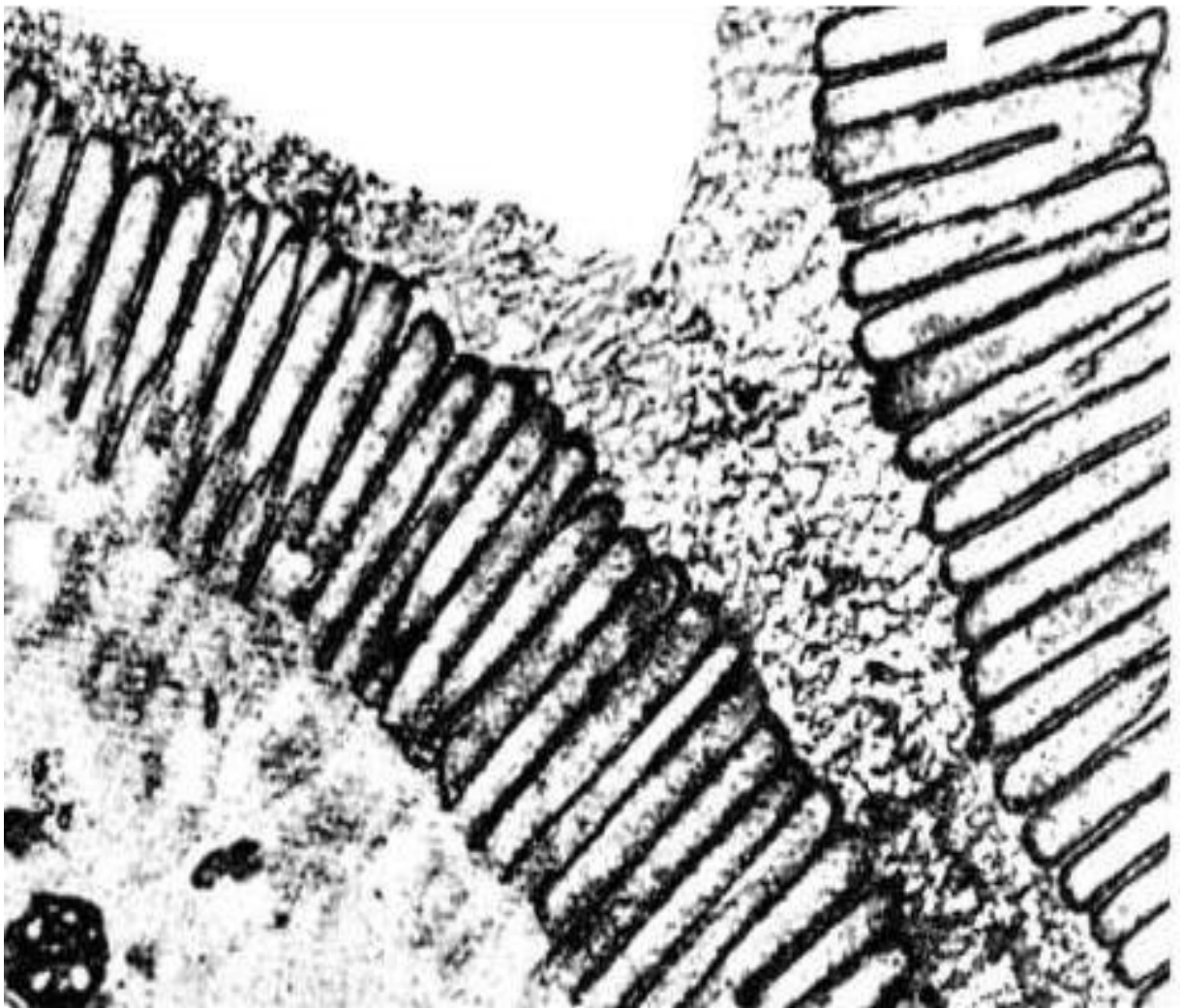
6. Деривати плазматичної мембрани: мікрворсинки, спеціальні структури фоторецепторів, оболонки аксонів. Глікокаликс тваринних клітин.

#### *Література:*

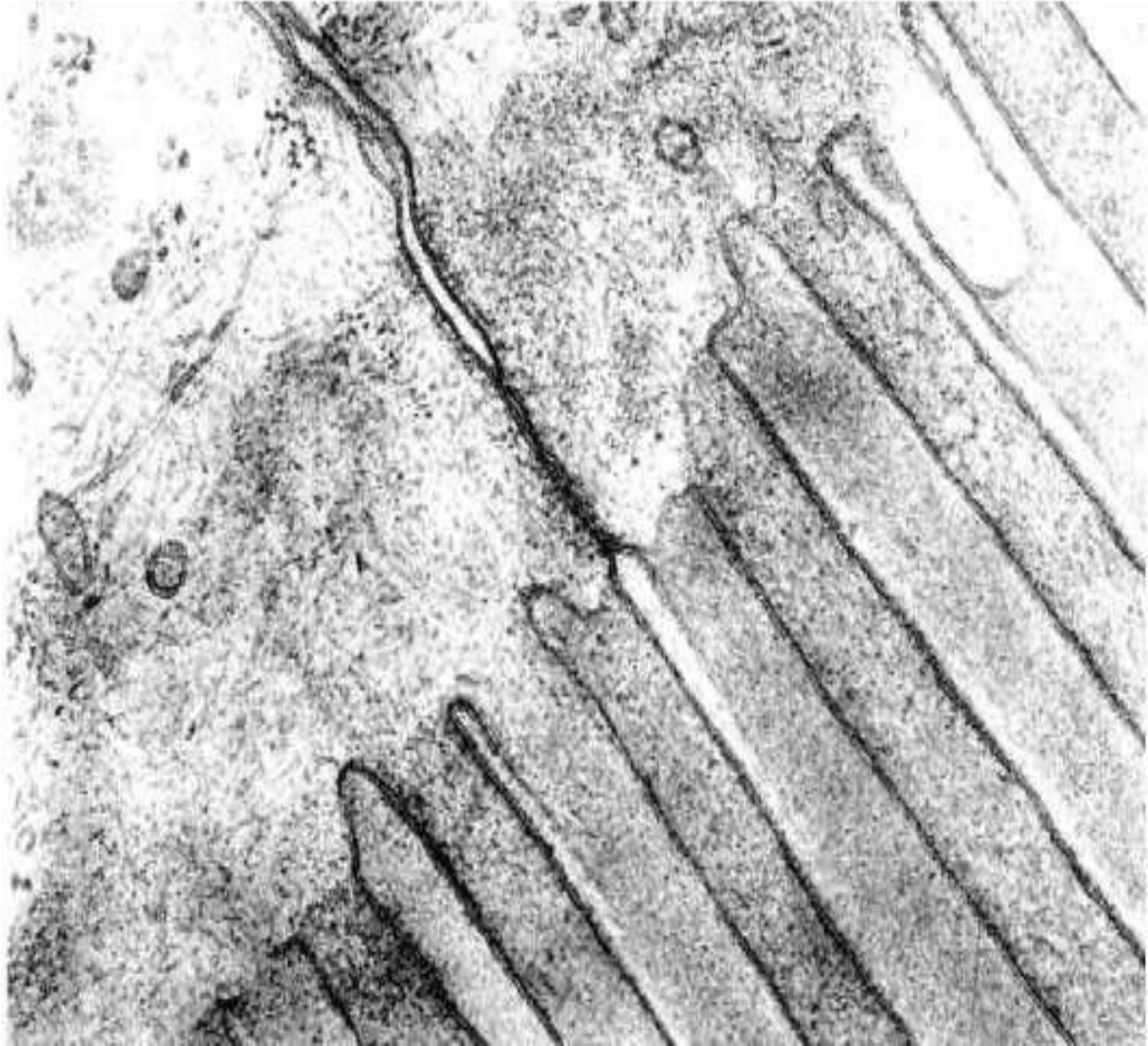1. Практикум по цитологии / под ред. Ю.С. Ченцова. – М. : Изд-во Моск. ун-та, 1988. – С. 23 – 42.



2-А (x 100 00). Електронограма «Будова плазматичної мембрани тваринної клітини»



2-Б (x60 000). Електронограма «Будова епітеліоцитів тонкої кишки»



**2-B (x 80000). Електронограма «Мікроворсинки у поздовжньому перетині»**

**Лабораторна робота № 3 – 4****Тема: МЕМБРАННІ І НЕМЕМБРАННІ ОРГАНЕЛИ ЦИТОПЛАЗМИ**

**Мета заняття:** вивчити особливості будови мембранних і немембранних органел.

**Матеріали та обладнання:** мікропрепарати, мікрофотографії, мікроскопи, слайди.

***Хід роботи:***

I. Обговорення будови і функції мембранних і немембранних органел.

II. Виконання лабораторної роботи:

Завдання 1. По електроннограмі 4-1 «Гранулярна ЕПС» вивчити ультраструктуру шорсткого ендоплазматичного ретикулулу.

*Замалювати* ділянку гранулярної ЕПС і позначити: мембрани, просвіт порожнин ретикулулу, рибосоми.

Завдання 2. По електроннограмі 4-2 «Апарат Гольджі» вивчити будову апарату Гольджі (АГ).

*Замалювати* і позначити: цистерни АГ, їх просвіти, малі бульбашки АГ, великі бульбашки АГ, проксимальну і дистальну частину АГ, ендоплазматичну сітку, скупчення рибосом.

Завдання 3. По електроннограмам 4-3\_А «Первинна лізосома» та 4-3\_Б «Аутофагосома» вивчити будову лізосом.

*Замалювати* первинну лізосому і аутофагосому і позначити: мембрану, частинки ферментів, залишки крист мітохондрій.

Завдання 4. За електроннограмою 4-4 «Мітохондрія» вивчити будову мітохондрій.

*Замалювати* мітохондрію і позначити: зовнішню мембрану, внутрішню мембрану, міжмембранний простір, матрикс, кристи, місця переходу внутрішньої мембрани в кристи, ферментні ансамблі, рибосоми, гіалоплазму.

Завдання 5. Вивчити будову мітохондрій на рівні світлової мікроскопії на прикладі мікропрепарату № 3-1 «Хондріосоми в епітеліальних клітинах кишечнику аскариди», забарвлення кислим фуксином за Альтманом.

На великому збільшенні мікроскопа розглянути будову епітеліоцитів, звернути увагу на дрібні зерна, приблизно однакового розміру і розташовані в неядерній цитоплазмі і пофарбовані в малиновий колір. Це і є мітохондрії або хондріосоми.

*Замалювати* кілька епітеліоцитів і позначити ядро, цитоплазму, жирові включення, мітохондрії, кутикулу.

Завдання 6. На постійному мікропрепараті № 3-2 «Рослинна клітина» розглянути форму хлоропластів, їх розташування в цитоплазмі, підрахувати кількість хлоропластів в різних клітинах.

*Замалювати* кілька рослинних клітин і позначити: оболонку, цитоплазму, ядро, хлоропласти.

Завдання 7. Вказати основні відмінності в структурі і функції мітохондрій і хлоропластів.

Завдання 8. Розглянути будову клітинного центру на прикладі мікропрепарату № 3-3 «Центросома і ахроматинове веретено мітозу яйцеклітини кінської аскариди», забарвлений гематоксилином.

Завдання 9. Розглянути вії на мікропрепараті № 3-4 «Вії епітеліальних клітин кишечнику беззубки», забарвлений залізним гематоксиліном.

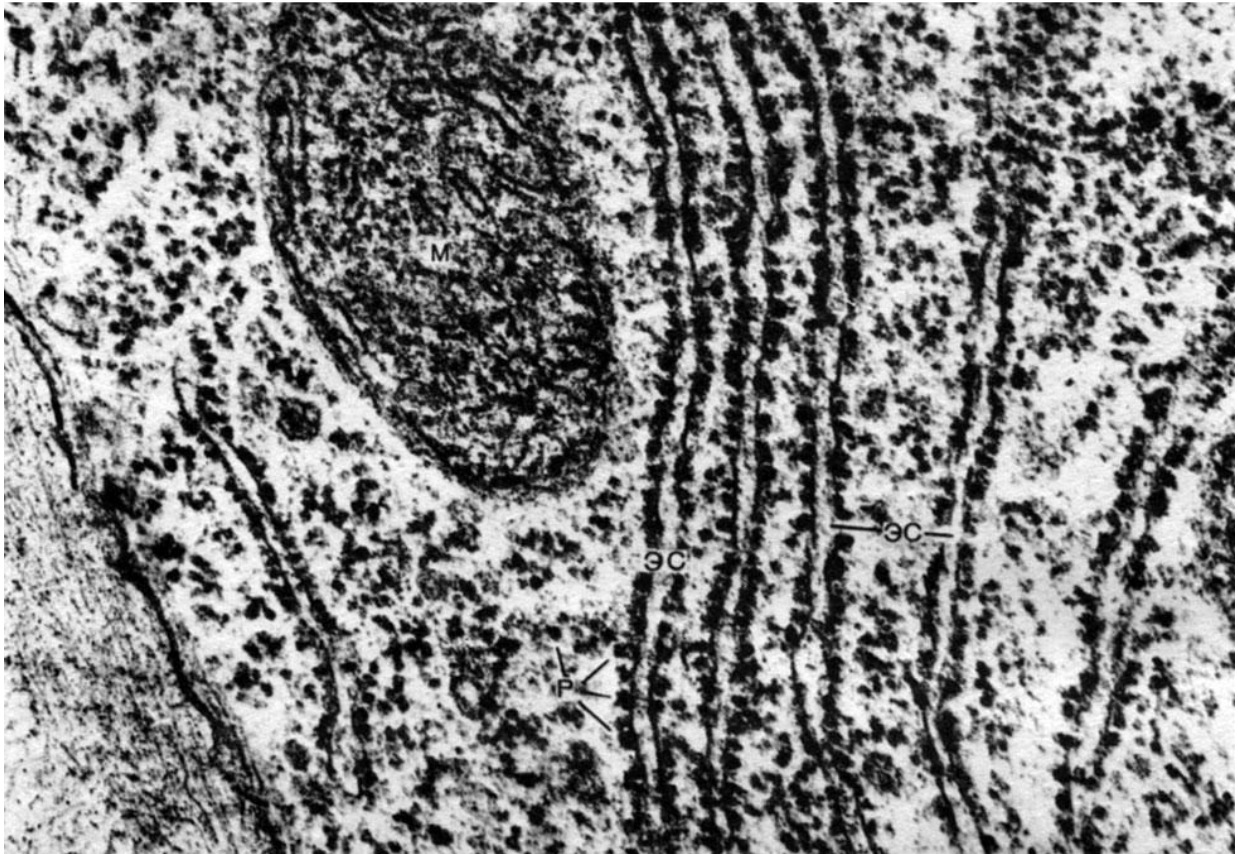
**Питання  
для опрацювання і самоперевірки**

1. Ендоплазматична сітка (ретикулум). Поняття і загальна характеристика.
2. Гранулярна ендоплазматична сітка - ергастоплазма, її будова, хімічна композиція і основна роль як структури, яка бере участь в синтезі експортованих з клітки білків.
3. Рибосоми, їх структура і роль у синтезі білка.
4. Первинна, вторинна, третинна і четвертинна структура білка.
5. Синтез білків в гіалоплазмі.
6. Синтез, накопичення і транспорт синтезованого білка в системі ендоплазматичної сітки.
7. Зв'язок гранулярної ендоплазматичної сітки з ядерною оболонкою.
8. Апарат Гольджі (пластинчастий комплекс): загальна характеристика, локалізація в клітині, мікроскопічна будова, ультраструктура і хімія.
9. Діктіосома.
10. Функція апарату Гольджі: сегрегація, накопичення, дозрівання і виведення секретів та інших речовин в клітині.
11. Авторадіографічні дані про шляхи синтезу і виведення секреторних продуктів в клітині.
12. Лізосоми, історія їх відкриття. Структура лізосом, їх хімічна характеристика, типи лізосом.
13. Функціональне значення лізосом, їх походження.
14. Зв'язок лізосом з процесами внутрішньоклітинного травлення, фагоцитозу і з роботою апарату Гольджі.
15. Аутофагосоми.
16. Гладка ендоплазматична сітка, структурна характеристика і хімія.
17. Зв'язок гладкої ендоплазматичної сітки з синтезом полісахаридів, жирів, стероїдів та інших молекул.
18. Роль гладкої ендоплазматичної сітки в дезактивації різних хімічних агентів.
19. Саркоплазматичний ретикулум в посмугованій м'язовій тканині і його функції.
20. Мітохондрії. Структура мітохондрій: мембрани, кристи, матрикс. Їх роль в синтезі і накопиченні АТФ.
21. Шляхи синтезу АТФ в клітині: гліколіз і окисне фосфорилування.
22. Будова крист, локалізація в ліпопротеїдних мембранах ланок окисного фосфорилування.
23. Зміна структури мітохондрій в залежності від їх функціонального стану.
24. Матрикс мітохондрій: РНК, рибосоми, ДНК і білки мітохондрій.
25. Проблема походження мітохондрій. Аналоги мітохондрій у бактерій.
26. Центриоль: поширеність серед клітин тварин. Ультраструктура, реплікація, участь в поділі клітини. Аналоги центриолей у найпростіших. Зв'язок центріольних структур з органοїдами руху клітин; базальні тільця.
27. Будова війок і джгутиків еукаріотів.
28. Мікротрубочки, їх тонка будова і хімізм. Тубулін, їх властивості та роль в утворенні мікротрубочок. Роль мікротрубочок в утворенні ахроматинового веретена поділу клітин. Роль веретена в розходженні хромосом при мітозі. Каркасна роль цитоплазматичних мікротрубочок.

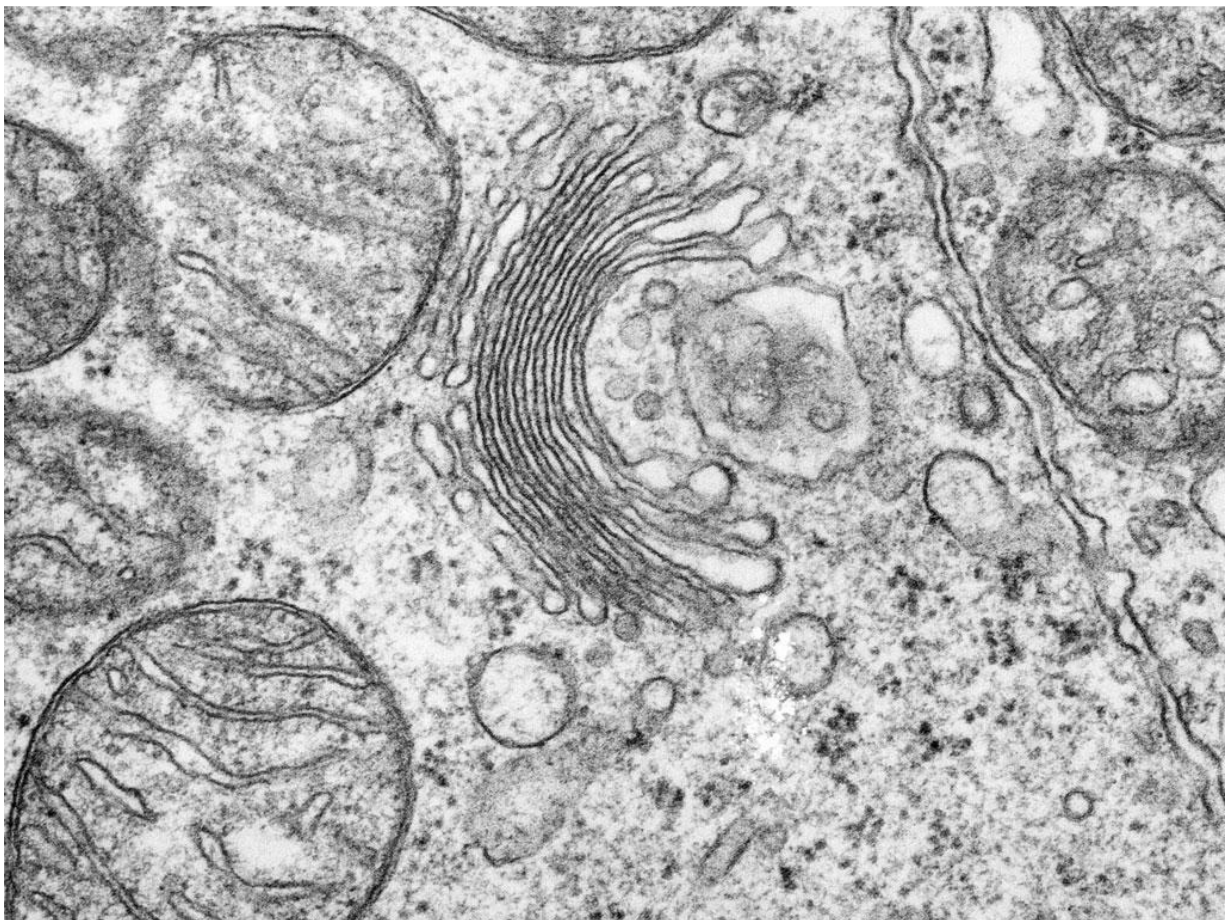
29. Уявлення М. К. Кольцова про внутрішньоклітинний скелет.
30. Фібрилярні структури цитоплазми. Тонofilamenti. Мікрофібрили.
31. Включення в цитоплазму клітин тварин і рослин, їх локалізація і функціональне значення.
32. Функціональні системи клітин: система синтезу білка, система енергетичного забезпечення, система поглинання, система секреції і екскреції, система руху.

### *Література:*

1. Грин Н., Стаут У., Тейлор Д. Биология. М. : Мир, 1990. Т. 1.
2. Ченцов Ю. С. Общая цитология. М. : Просвещение, 1983.
3. Практикум по цитологии / под ред. Ю. С. Ченцова. М. : Изд-во Моск. ун-та, 1988

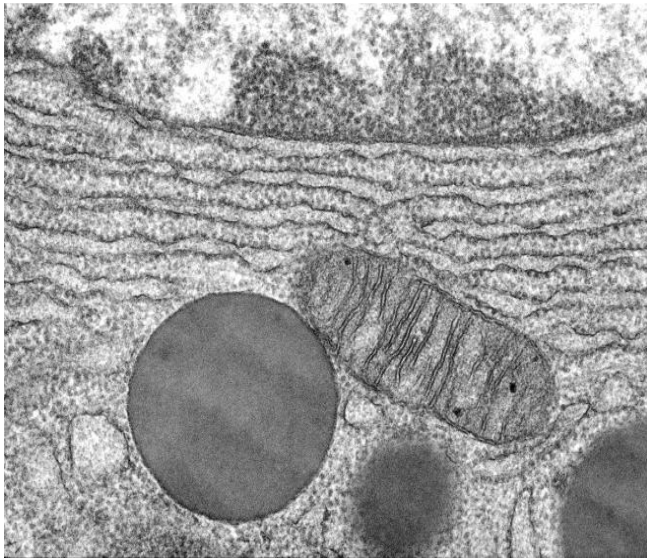


4-1 (x60 000). Електронограма «Гранулярна ЕПС»

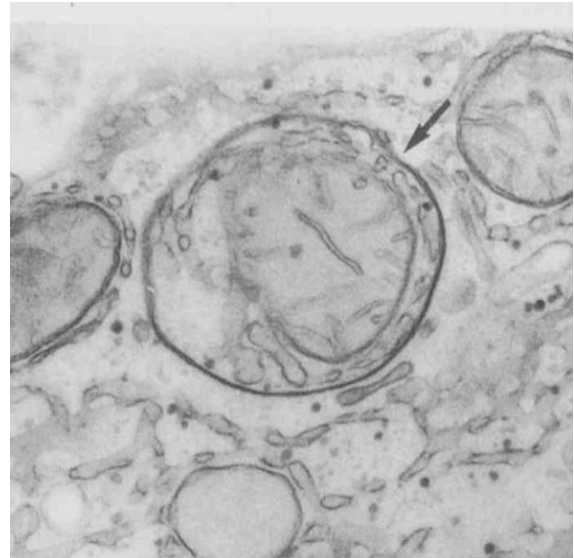


4-2 (x50 000). Електронограма «Апарат Гольджі»

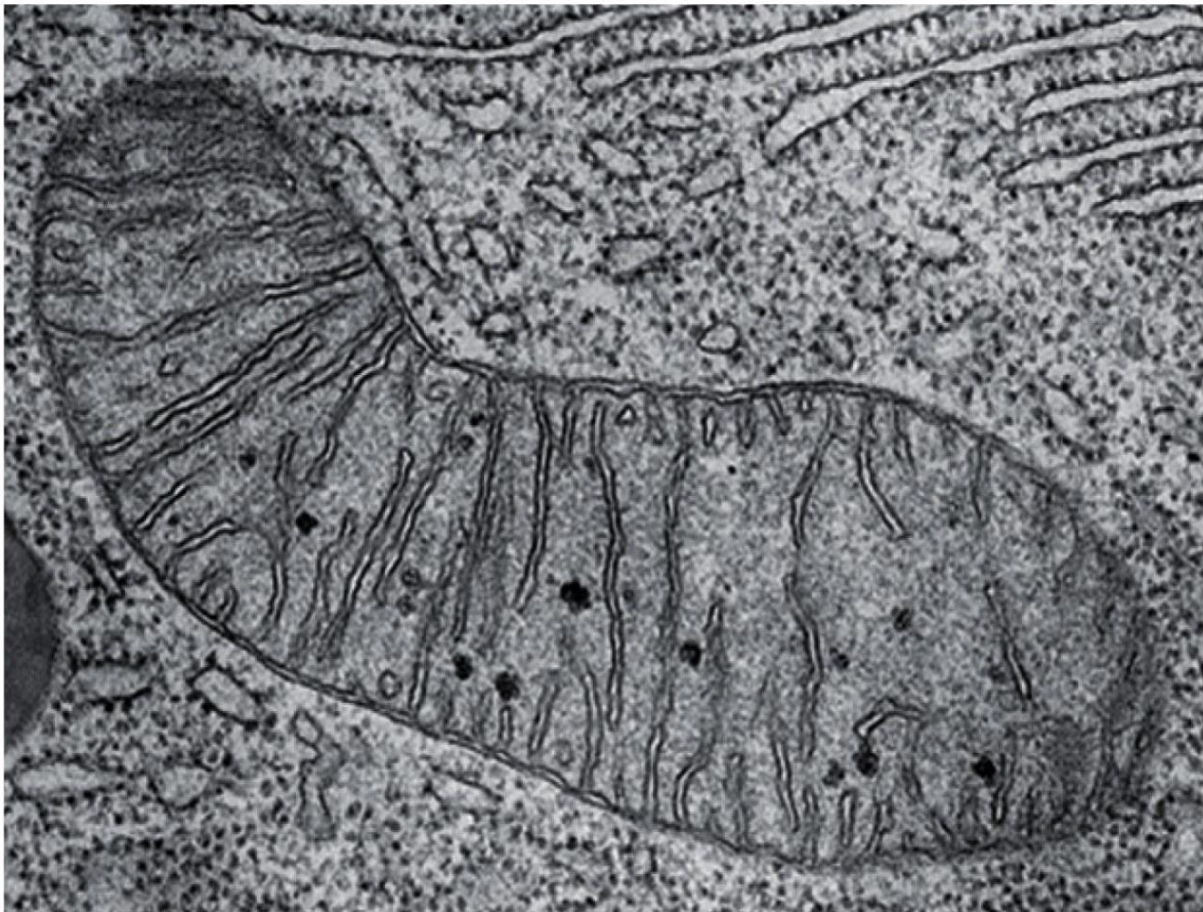



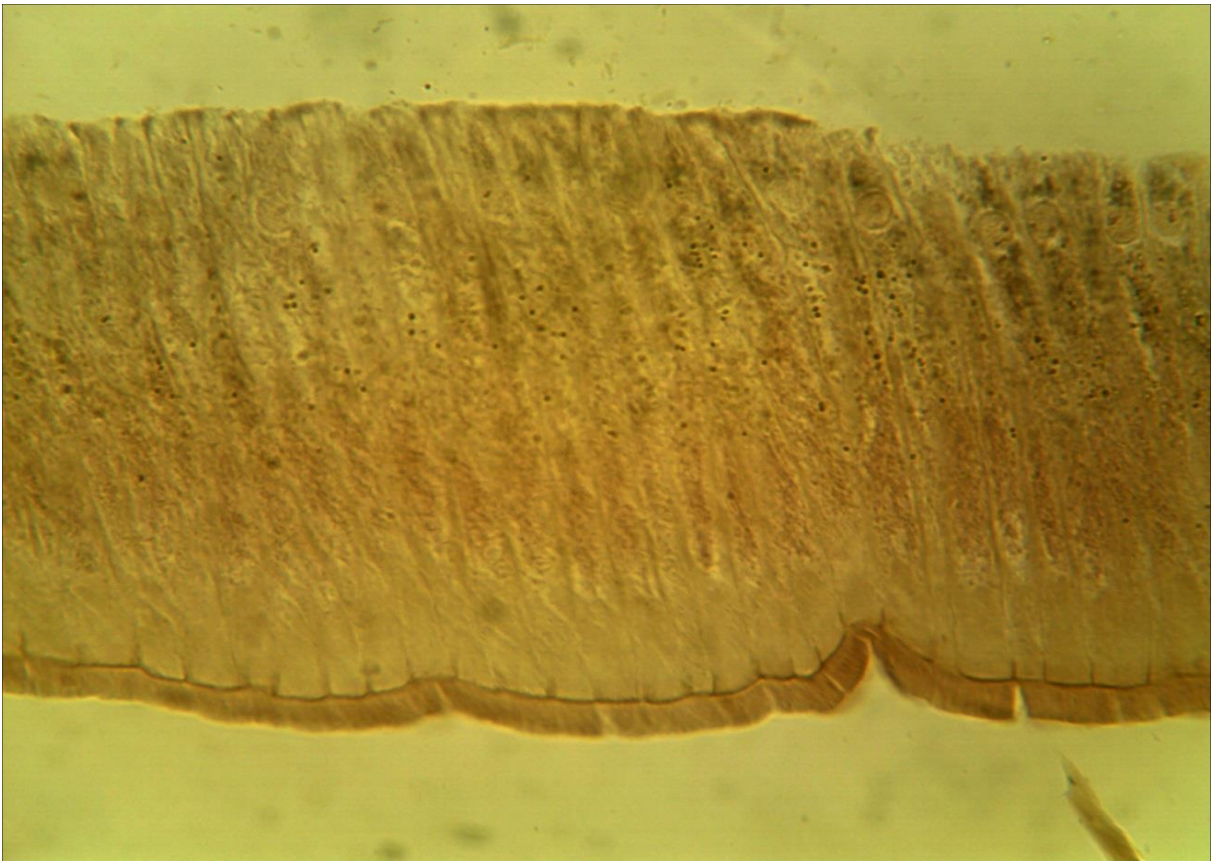
4-3\_А (x34 000). Електронограма  
«Первинна лізосома»




4-3\_Б (x34 000). Електронограма  
«Аутофаголізосома»



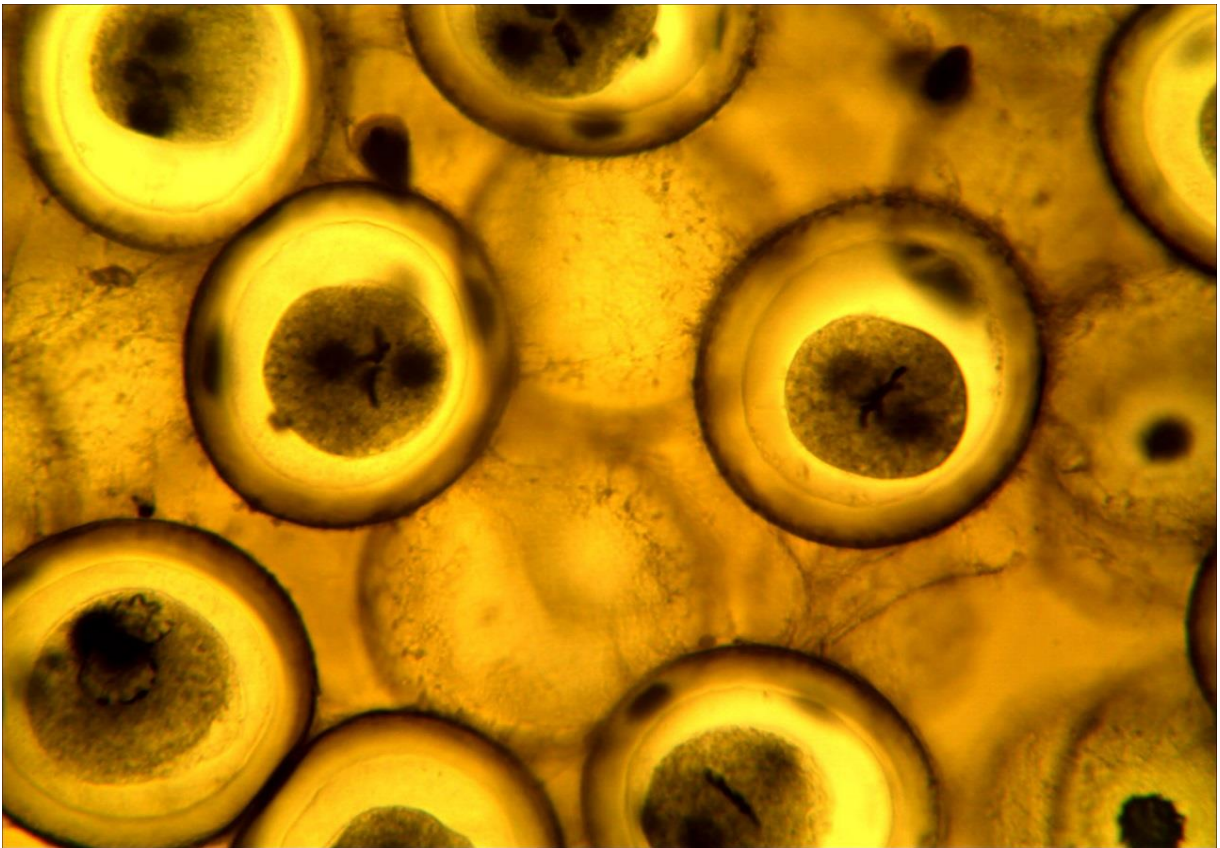
4-4 (x100 000). Електронограма «Мітохондрія»




3-1 (x20, x7). Мікропрепарат «Хондріосоми в епітеліальних клітинах кишечнику аскариди», забарвлення кислим фуксином за Альтманом.



3-2 (x20, x7). Мікропрепарат «Рослинна клітина»



**3-3 (x20, x7).** Мікропрепарат *«Центросома і ахроматинове веретено мітозу яйцеклітини кінської аскариди»*, забарвлення гематоксиліном



**3-4 (x40, x7).** Мікропрепарат *«Вії епітеліальних клітин кишечника беззубки»*, забарвлення залізним гематоксиліном.

## Лабораторна робота № 5

### Тема: БУДОВА КАРІОПЛАЗМИ КЛІТИНИ

**Мета заняття:** вивчити будову ядра інтерфазної клітини, розглянути особливості клітинного циклу, мітозу і амітозу.

**Матеріали та обладнання:** мікропрепарати, мікрофотографії, мікроскопи.

#### *Хід роботи:*

I. Обговорення будови ядра інтерфазної клітини. Морфологія ядра, фізико-хімічні властивості ядра. Значення ядра. Хроматин, гетерохроматин, еухроматин. Ультраструктура ядра. Ядерна мембрана, ядерний сік. Мікроскопічна будова хромосом. Аномалії хромосом. Ядерце. Ультраструктура, хімічний склад і значення. Субмікроскопічна будова хромосом.

II. Виконання лабораторної роботи:

Завдання 1. Вивчити будову ядра інтерфазної клітини по електроннограмі 5-1 «*Ядро інтерфазної клітини*».

*Замалювати* і позначити: ядро, цитоплазму, фрагменти ЕРС, ядерну оболонку, її зовнішню і внутрішню мембрани, перинуклеарний простір, хроматин (гетерохроматин і еухроматин), каріолімфу, ядерце.

Завдання 2. Використовуючи електроннограму 5-2 «*Синтез ДНК та РНК*» вивчити синтез РНК на ДНК.

*Замалювати* фрагмент молекули ДНК і позначити: активну нитку ДНК, неактивну ДНК, РНК полімерази, та молекули рибосомальної РНК, що утворюються. Вказати напрямки транскрипції.

#### *Питання*

#### *для опрацювання і самоперевірки*

1. Ядро. Центральна догма молекулярної біології. Роль ядра в житті клітини і його значення в перенесенні інформації від ДНК до білка.

2. ДНК ядра, її будова і властивості, редуплікація. Транскрипція. Роль ядра в процесі трансляції: ядерне походження апарату білкового синтезу в клітині.

3. Основні функції ядра: транскрипція, редуплікація і перерозподіл генетичного матеріалу; реплікація молекул ДНК у прокаріотів та еукаріотів.

4. Реплікони. Генетичний апарат бактерій.

5. Інтерфазне ядро, основні елементи його структури: хроматин (хромосоми), ядерце, ядерний сік (каріоплазма), ядерна оболонка.

6. Хроматин, його хімічна характеристика. Дифузний і конденсований хроматин, еухроматин і гетерохроматин, їх функціональне значення.

7. Сателітна ДНК. Ультраструктура хроматину, будова елементарних хроматинових фібрил.

8. Ядро у процесі редуплікації та перерозподілу генетичного матеріалу. Два стану головних ядерних структур – хромосом. Поведінка хроматину - хромосом - під час мітозу. Концепція про безперервність хромосоми протягом всього життєвого циклу клітини.

9. Загальна будова, типи і форми мітотичних хромосом. Диференціація хромосом за довжиною: центромера, вторинна перетинка, теломера. Диференціувальне забарвлення хромосом.

10. Поняття про каріотип. Уявлення про тонку організацію хромосом. Гіпотеза полінемної і унінемної будови хромосом і доводи на користь кожної з цих гіпотез.

11. Розподіл новосинтезованих. ДНК в дочірніх хромосомах. Рівні структурної організації хромосоми. Хромонеми, поняття про субхроматидні структури мітотичних хромосом. Цикл конденсації хромосом під час мітозу. Матрикс мітотичних хромосом.

12. Ядерце – органоїд клітинних рибосом. Кількість ядерць в ядрі, їх хромосомне походження.

13. Хімія ядерця, РНК ядерця. Будова і хімія рибосом.

14. Попередники рРНК. Шляхи синтезу рибосом.

15. ДНК ядерця. Будова генів рибосомних РНК, поліцистронність. Ампліфікація генів рибосомних РНК.

16. Будова і ультраструктура ядерця. Цикл змін структури ядерця в зв'язку з його функцією.

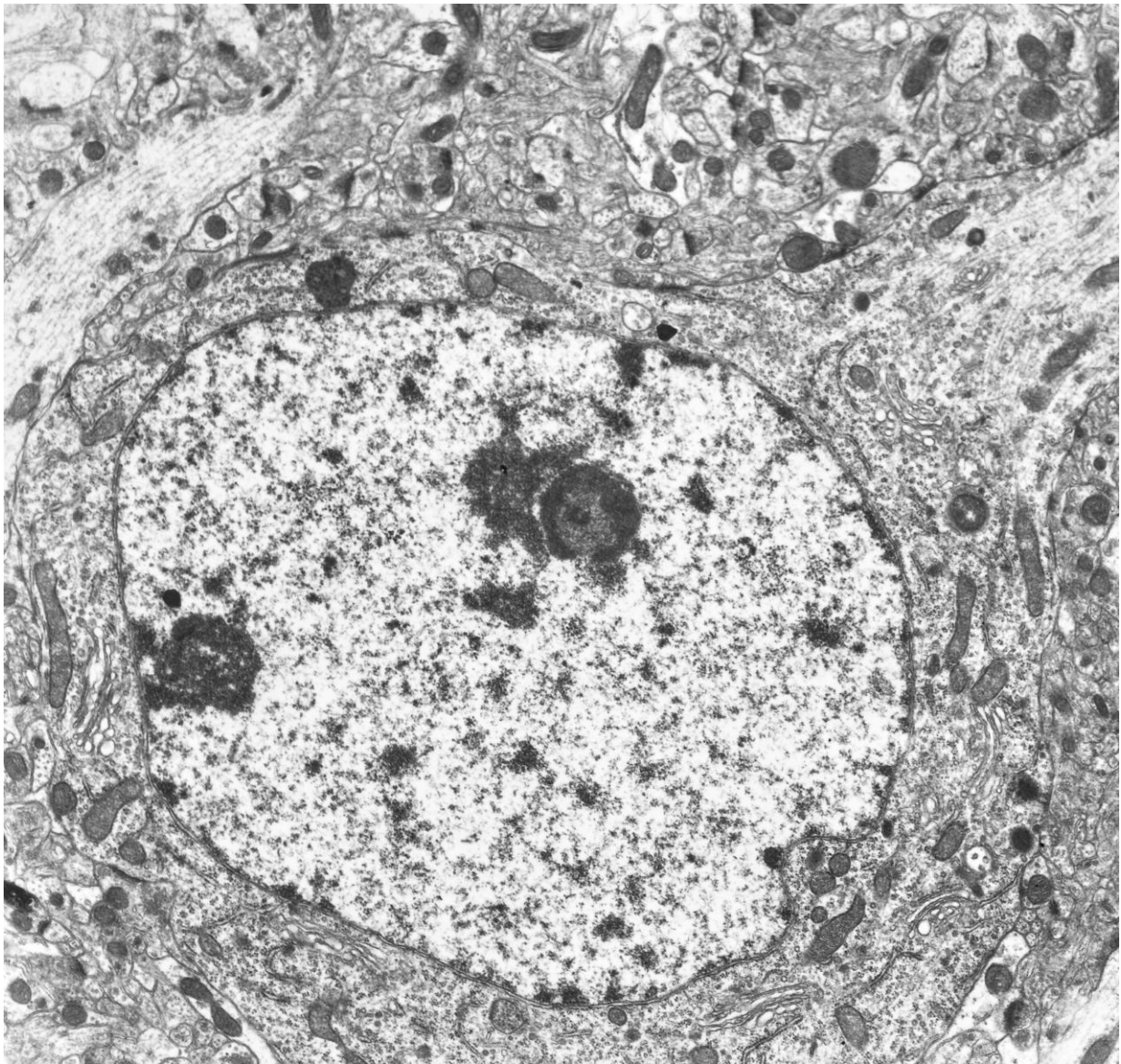
17. Доля ядерця в мітозі і його зв'язок з мітотичними хромосомами.

18. Ядерна оболонка, її будова і функціональне значення. Будова ядерних пір. Зв'язок ядерної оболонки з цитоплазматичними структурами і хромосомами.

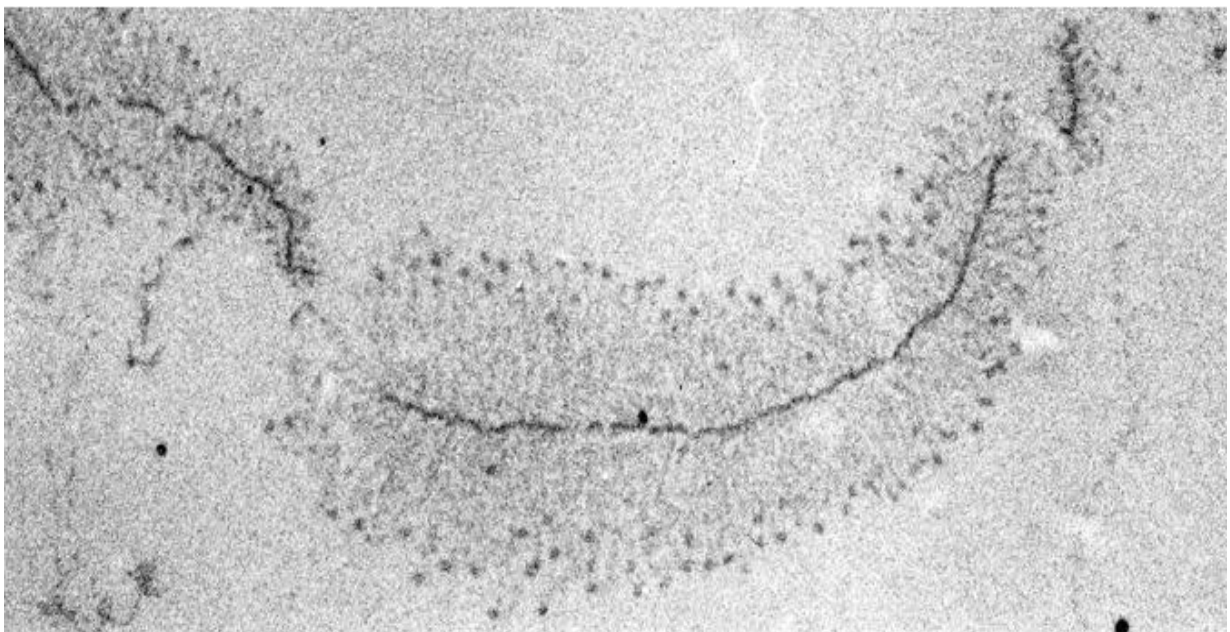
19. Каріоплазма (ядерний сік). Нерибосомні рибонуклеопроїдні структури ядра.

#### *Література:*

1. Антипчук Ю. П. Практикум з гістології з основами ембріології. – К. : Вища школа, 1978.
2. Практикум по цитологии / Под ред. Ю. С. Ченцова. – М. : Изд-во Моск. ун-та, 1988.
3. Ченцов Ю. С. Общая цитология. – М. : МГУ, 1986. – 350 с.



5-1 (x 20 000). Електронограма «Ядро інтерфазної клітини»



5-2 (x 10 000). Електронограма «Синтез ДНК та РНК»

## Лабораторна робота № 6

## Тема: КЛІТИННИЙ ЦИКЛ. МІТОЗ. АМІТОЗ. МЕЙОЗ

**Мета заняття:** вивчити будову ядра інтерфазної клітини, розглянути особливості клітинного циклу, мітозу, амітозу і мейозу.

**Матеріали та обладнання:** мікропрепарати, мікрофотографії, мікроскопи.

*Хід роботи:*

I. Обговорення фаз клітинного циклу, особливостей мітозу, амітозу і мейозу.

II. Виконання лабораторної роботи:

**Завдання 1.** Вивчити мітоз рослинних клітин на прикладі мікропрепарату № 6-1а, 6-1б «Корінець цибулі», забарвленого гематоксиліном. На великому збільшенні мікроскопа визначити клітини, що знаходяться на різних стадіях клітинного циклу.

*Замалювати* рослинні клітини на стадії інтерфази і на різних стадіях мітозу. Позначте: інтерфазу, профазу, метафазу, анафазу і тілофазу. Вкажіть скільки і яких хромосом містять дочірні клітини.

**Завдання 2.** Вивчити мітоз тваринної клітини на прикладі мікропрепарату № 6-2 «Крайова зона печінки аксолотля», забарвлення залізним гематоксиліном. На великому збільшенні мікроскопа визначити клітини на різних етапах клітинного циклу і мітозу.

*Замалювати* крайову зону печінки і позначити: інтерфазну клітину, фази мітозу – профазу, метафазу, анафазу, тілофазу; ядро, ядерце, хроматин, хромосоми, хроматиди.

**Завдання 3.** При великому збільшенні мікроскопа розглянути постійний мікропрепарат № 6-3 «Амітоз в клітинах сечового міхура щура», забарвлення гематоксиліном і еозином.

*Замалювати* кілька клітин слизової оболонки сечового міхура на різних стадіях амітозу. Позначити: цитоплазму, ядро, що утворилися в результаті амітозу, перетинку ядра.

**Завдання 4.** Замалювати схеми мітозу і мейозу. Клітини, що діляться, умовно позначте кружками.

**Завдання 5.** В нижче наведеній таблиці вкажіть основні відмінності мейозу від мітозу.

Таблиця 1

## Порівняння мітозу та мейозу

Стадія	Мітоз	Мейоз
Інтерфаза		
Профаза (I)		
Метафаза (I)		
Анафаза(I)		
Тілофаза (I)		
Профаза (II)		
Метафаза (II)		
Анафаза(II)		
Тілофаза(II)		

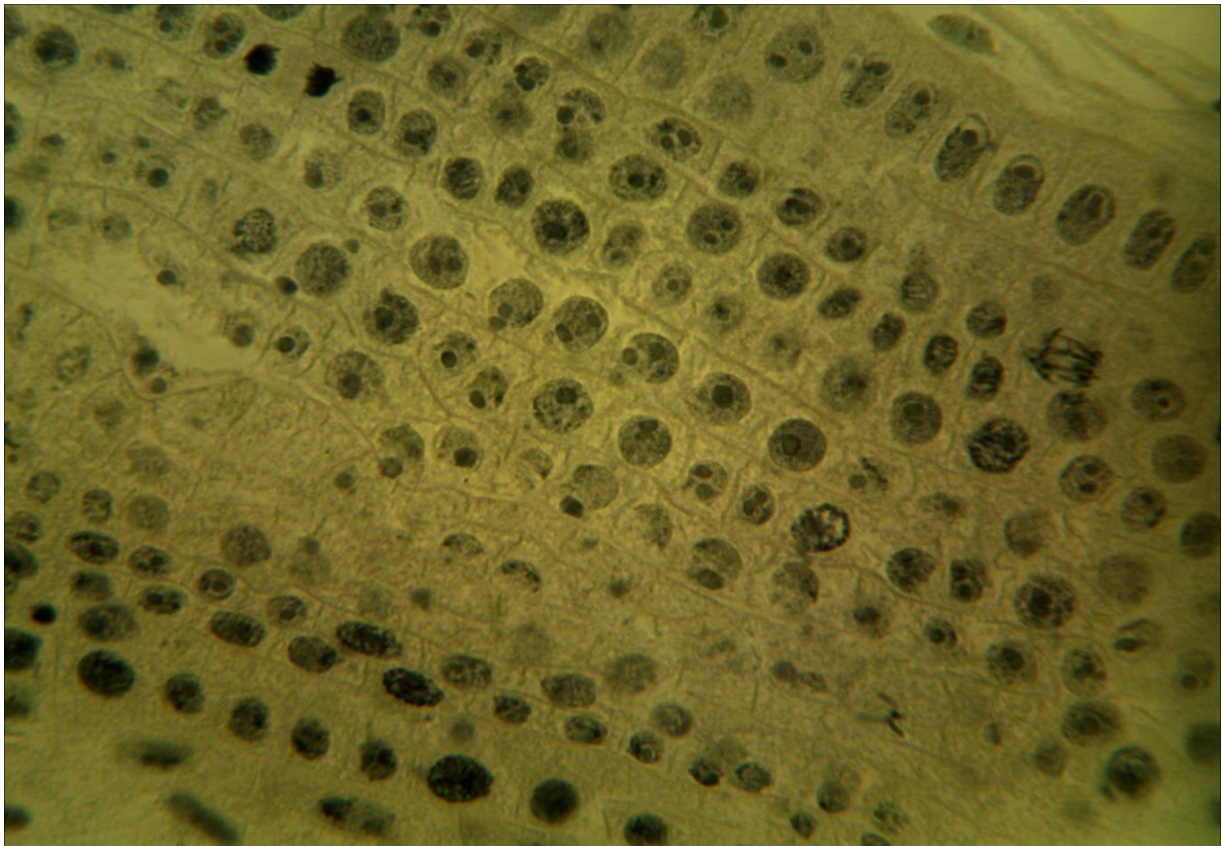
**Питання  
для опрацювання і самоперевірки**

1. Життєвий цикл клітини: Пресинтетична, синтетична, постсинтетична фази і мітоз. Значення цих фаз в житті клітин.
2. Клітинний центр. Морфологія і ультраструктура. Хімічний склад і значення клітинного центру.
3. Поділ прокаріотичних клітин. Загальна схема непрямого поділу (мітозу) еукаріотів. Мітоз у найпростіших. Мітоз у тваринних клітин. Стадії мітозу, їх тривалість і характеристика.
4. Цитокінез у тваринних і рослинних клітин: утворення клітинної перетинки і фрагмопласта. Доля клітинних органел в процесі поділу клітини. Метаболізм клітини, що ділиться. Регуляція мітозу, питання про пусковий механізм мітозу.
5. Мейоз, стадії мейозу. Кон'югація хромосом, кросинговер, редукція числа хромосом. Біологічний сенс мейозу.
6. Хромосоми типу лампових щіток. Відмінності між мітозом і мейозом. Ендомітоз і соматична поліплоїдія. Політенія: політенні хромосоми. Амітоз – прямий поділ клітин.
7. Диференціація клітин – виникнення гетерогенного клітинного складу організму, що забезпечує різноманітність його функцій. Роль ядра і цитоплазми в диференціації клітин. Фактори диференціації та регулювання цього процесу.
8. Ембріональна детермінація. Індукційні впливи. Гуморальні і нервові фактори диференціювання.
9. Пухлинна трансформація.
10. Патологія клітини. Вплив факторів на клітину. Теорія паранекрозу. Роль специфічних і неспецифічних реакцій клітини на пошкодження. Зміна структури органодів при пошкодженні клітини.
11. Внутрішньоклітинна репарація.
12. Загибель клітини: цитологічні ознаки смерті клітини.

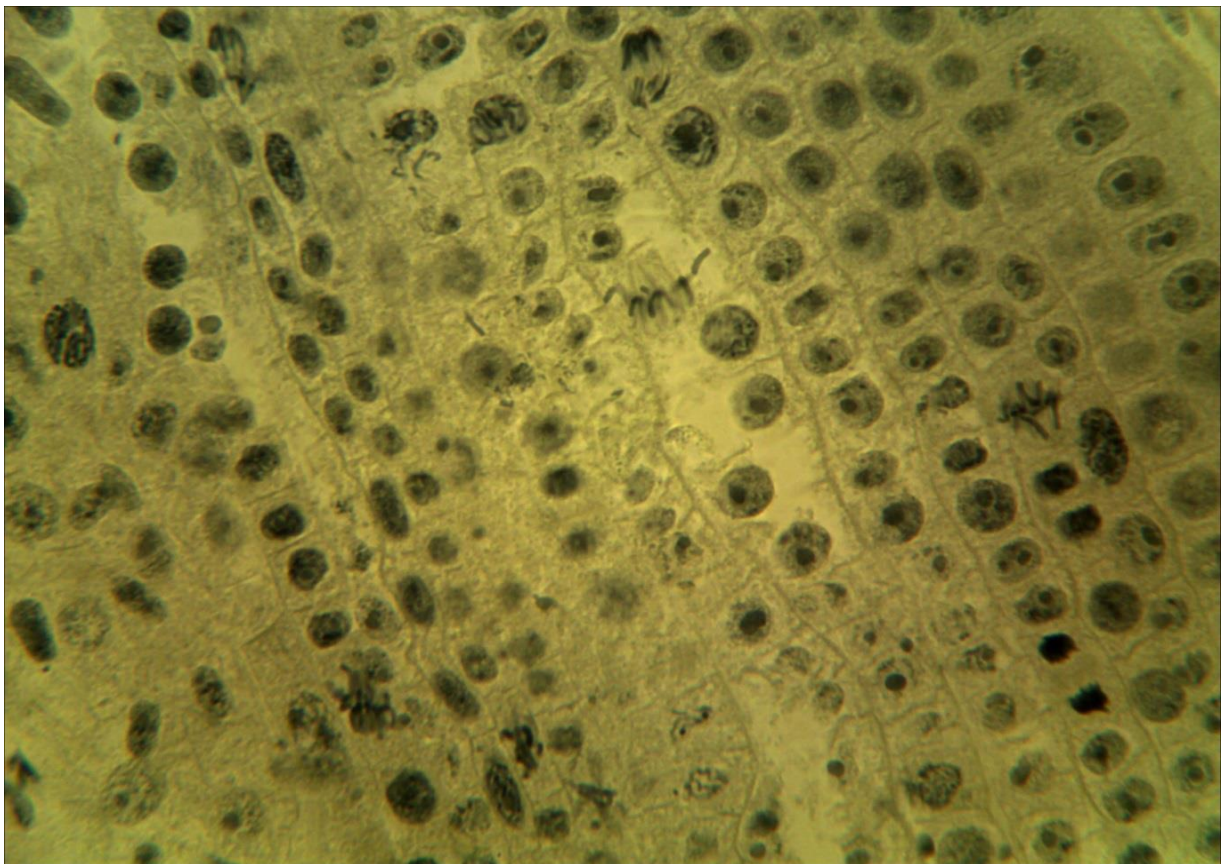
**Література:**

1. Антипчук Ю. П. Практикум з гістології з основами ембріології. – К. : Вища школа, 1978.
2. Практикум по цитологии / Под ред. Ю. С. Ченцова. – М. : Изд-во Моск. ун-та, 1988.
3. Ченцов Ю. С. Общая цитология. – М. : МГУ, 1986. – 350 с.

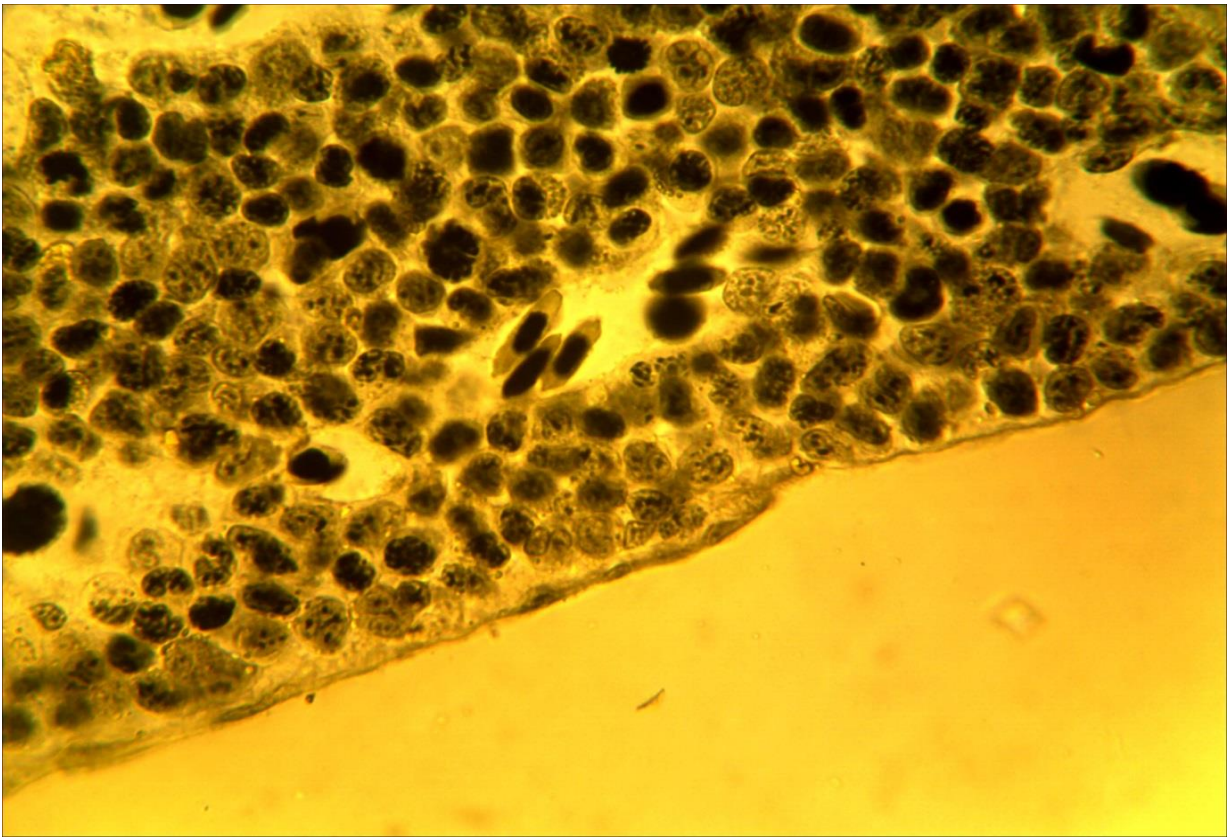




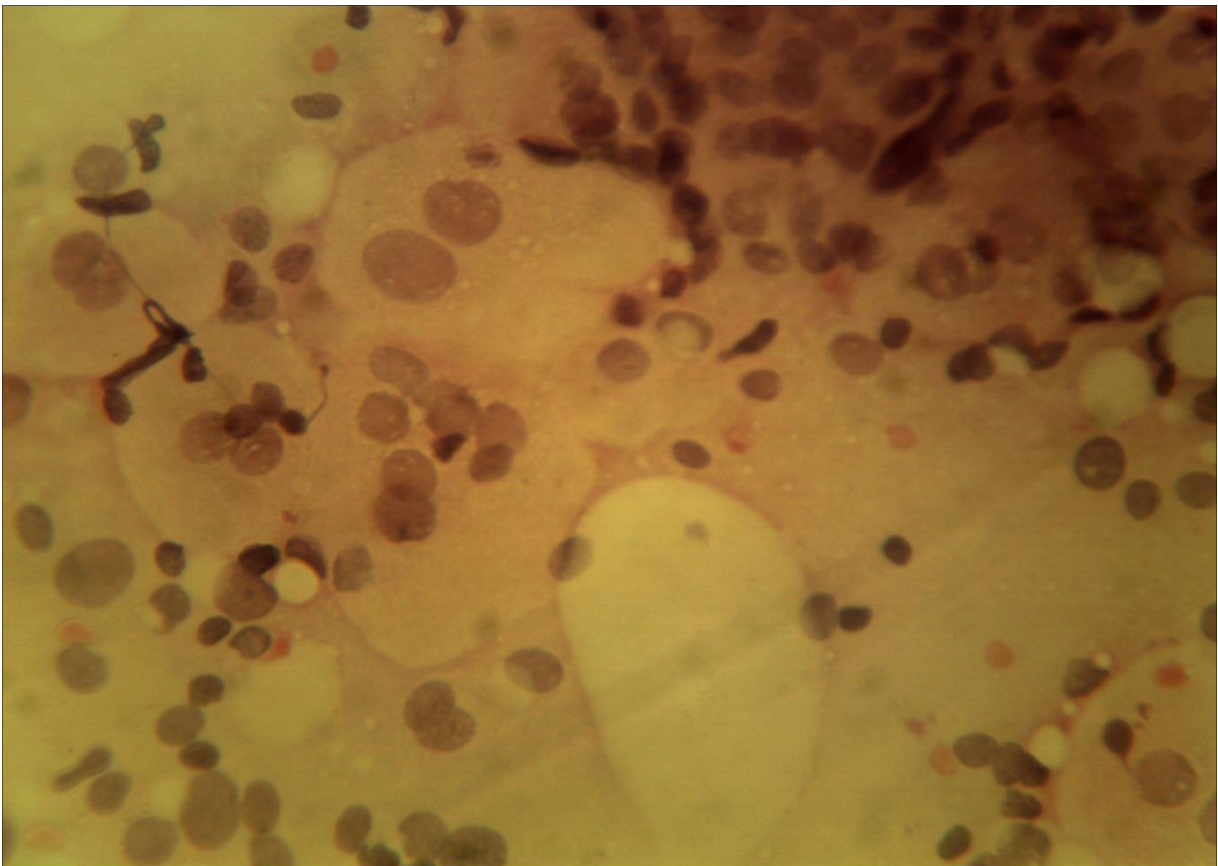
**6-1\_а (x40,x7). Мікропрепарат корінця цибулі.  
Забарвлення гематоксиліном**



**6-1\_б (x40,x7). Мікропрепарат корінця цибулі.  
Забарвлення гематоксиліном**



6-2 (x40, x7). Мікропрепарат «*Крайова зона печінки аксолотля*», забарвлення залізним гематоксином



6-3 (x40, x7). Мікропрепарат «*Амітоз в клітинах сечового міхура щура*», забарвлення гематоксином і еозином

## Лабораторне заняття № 7

### Тема: ЕПІТЕЛІАЛЬНІ ТКАНИНИ

**Мета заняття:** знайомство з характерними ознаками одношарового, багатошарового та залозистого епітелію.

**Обладнання:** мікропрепарати, мікроскопи.

#### *Хід заняття:*

I. Обговорення методів гістологічних досліджень; морфофункціональних особливостей різних видів епітеліальної тканини.

II. Виконання лабораторної роботи.

Завдання 1. Розгляньте мікропрепарат № 7-1 «*Одношаровий епітелій*», забарвлений гематоксиліном і еозином.

*Замалюйте* та зверніть увагу на ниркові канальці; епітеліальні клітини, їхню цитоплазму, ядро; апікальний і базальний кінці клітини; базальну мембрану; пухку сполучну тканину; кровоносні капіляри; клітини ендотелію та їхні ядра. Визначте вид епітеліальної тканини.

Завдання 2. Розгляньте мікропрепарат № 7-2 «*Одношаровий плоский епітелій (мезотелій)*», забарвлення: імпрегнація азотнокислим сріблом, ядра клітин дофарбовані гематоксиліном. Вивчіть препарат під великим збільшенням.

*Замалюйте* та зверніть увагу на звивисті клітинні межі, ядра і цитоплазму.

Завдання 3. Розгляньте мікропрепарат № 7-3 «*Рогівка ока корови*», забарвлений гематоксиліном і еозином.

*Замалюйте* та зверніть увагу на сполучну тканину, базальну мембрану, форму клітин і ядер базального, шиповидного та плоского шарів. Визначте вид епітелію.

Завдання 4. Вивчіть мікропрепарат № 7-4 «*Шкіра пальця людини*», забарвлений гематоксиліном і еозином.

*Замалюйте* ділянку шкіри пальця людини і позначте дерму, сосочковий шар шкіри, базальну мембрану, епідерміс та його шари – базальний, шиповидний, зернистий, блискучий, роговий, протоки потових залоз. Визначте тип епітелію.

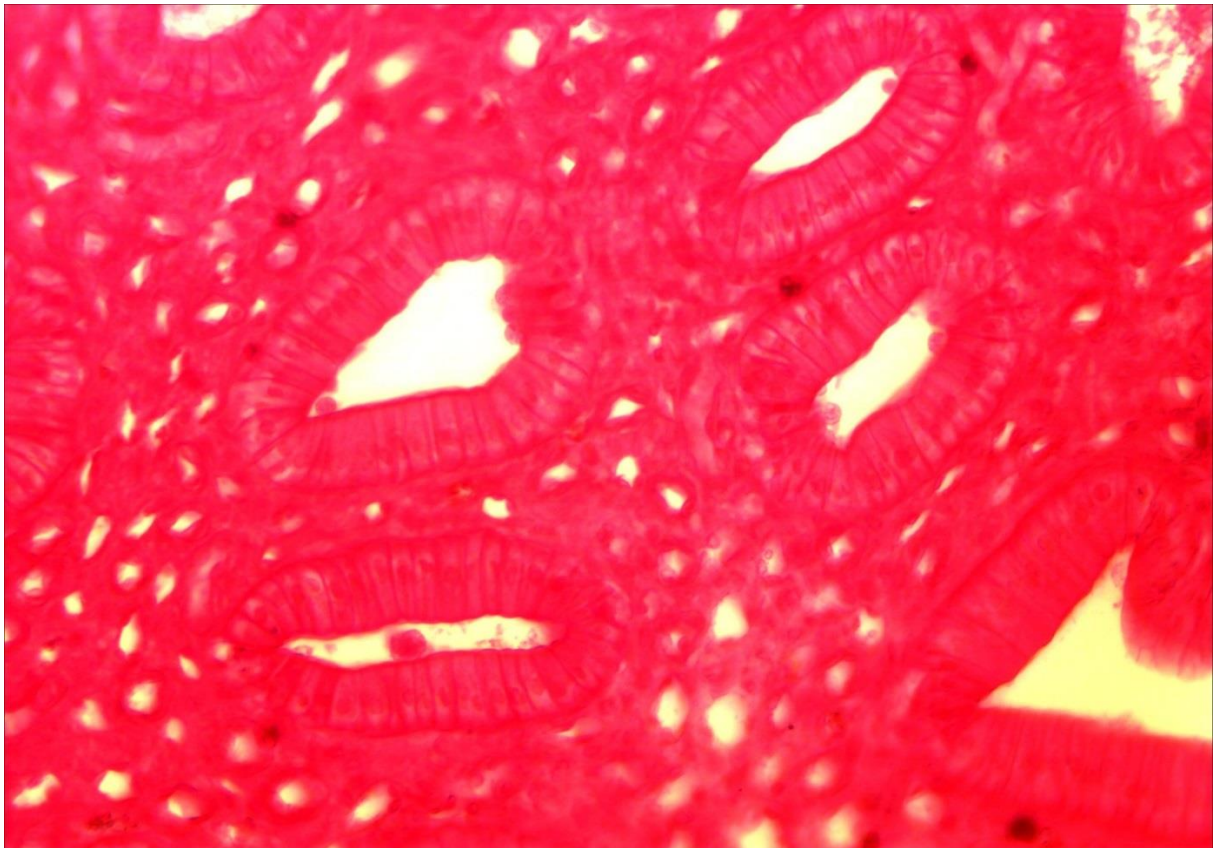
#### **Питання для опрацювання і самоперевірки**

1. Характерні ознаки епітеліальної тканини.
2. Джерела розвитку епітеліальних тканин.
3. Морфофункціональні особливості епітелію.
4. Класифікація епітеліальних тканин – філогенетична та морфофункціональна.
5. Будова різних видів епітелію. Приклади їхньої локалізації в організмі.
6. Базальна мембрана. Будова, функції.

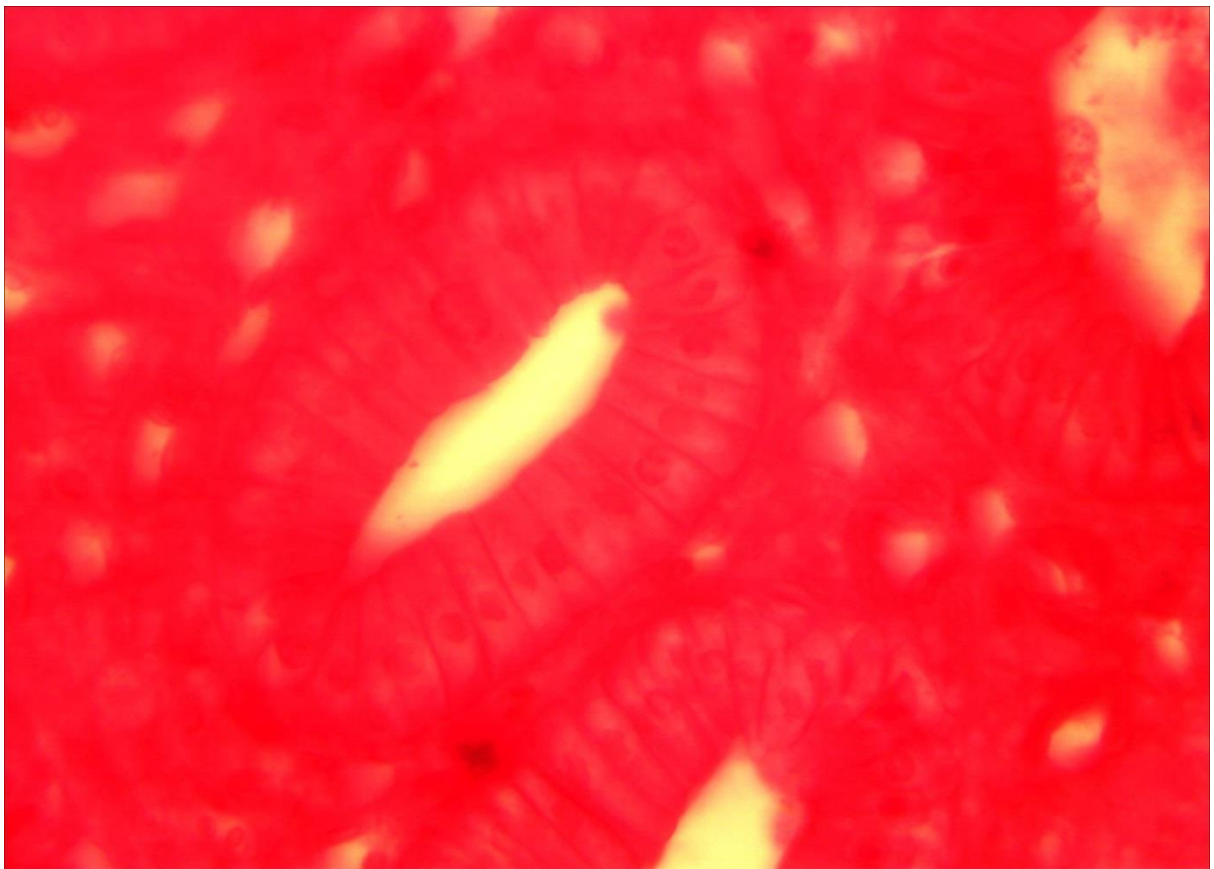7. Функціональні типи епітелію, їхні особливості.
8. Регенераційна здатність та проліферація епітелію.
9. Види епітеліальних тканин.
10. Функції одношарового епітелію.
11. Наведіть приклади локалізації різних видів епітелію в організмі.
12. Іннервація одношарового епітелію.
13. Яким чином клітини епітеліальних пластів утримуються разом?
14. Як відбувається живлення епітеліальних тканин?
15. Загальні риси епітелію шкіри, рогівки ока й ротової порожнини.
16. Механізм утворення рогового шару епітелію шкіри.
17. У яких випадках можуть мати місце явища гіперкератозу?
18. Залозистий епітелій. Характеристика, функції.
19. Живлення залозистого епітелію.
20. Особливості іннервації залозистого епітелію.
21. Різновиди залоз за типом секреції.
22. Будова секреторних клітин.
23. Принципи класифікації екзокринних залоз. Морфологічна класифікація екзокринних залоз.
24. Порівняння будови і функцій ендокринних та екзокринних залоз. Приклади.
25. Типи секреції гландулоцитів, їхні особливості.
26. Поняття про секреторний цикл.
27. Особливості регенерації залозистого епітелію.

#### Література:

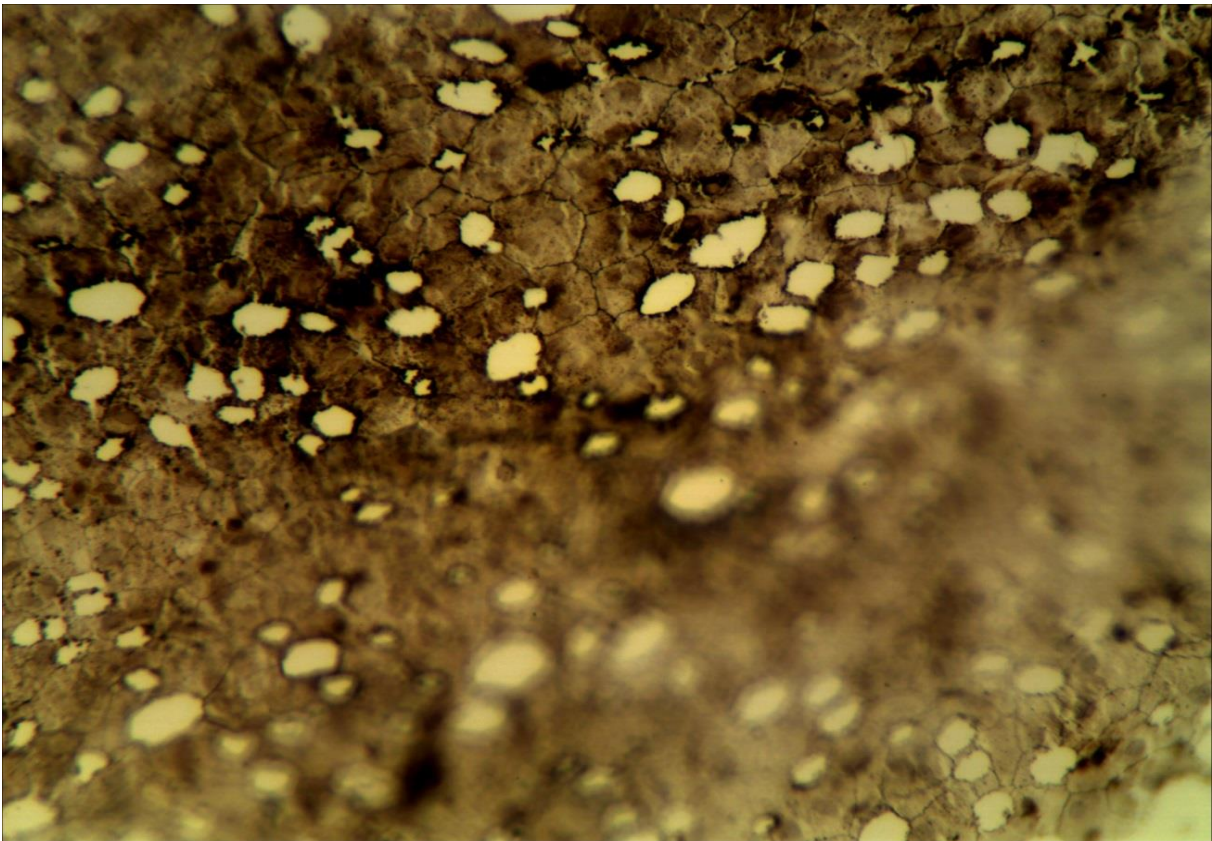
1. Антипчук Ю. П. Практикум з гістології з основами ембріології / Ю. П. Антипчук. – К. : Вища школа, 1978. – 151 с.
2. Антипчук Ю. П. Гистология с основами эмбриологии / Ю. П. Антипчук. – М. : Просвещение, 1983. – 240 с.



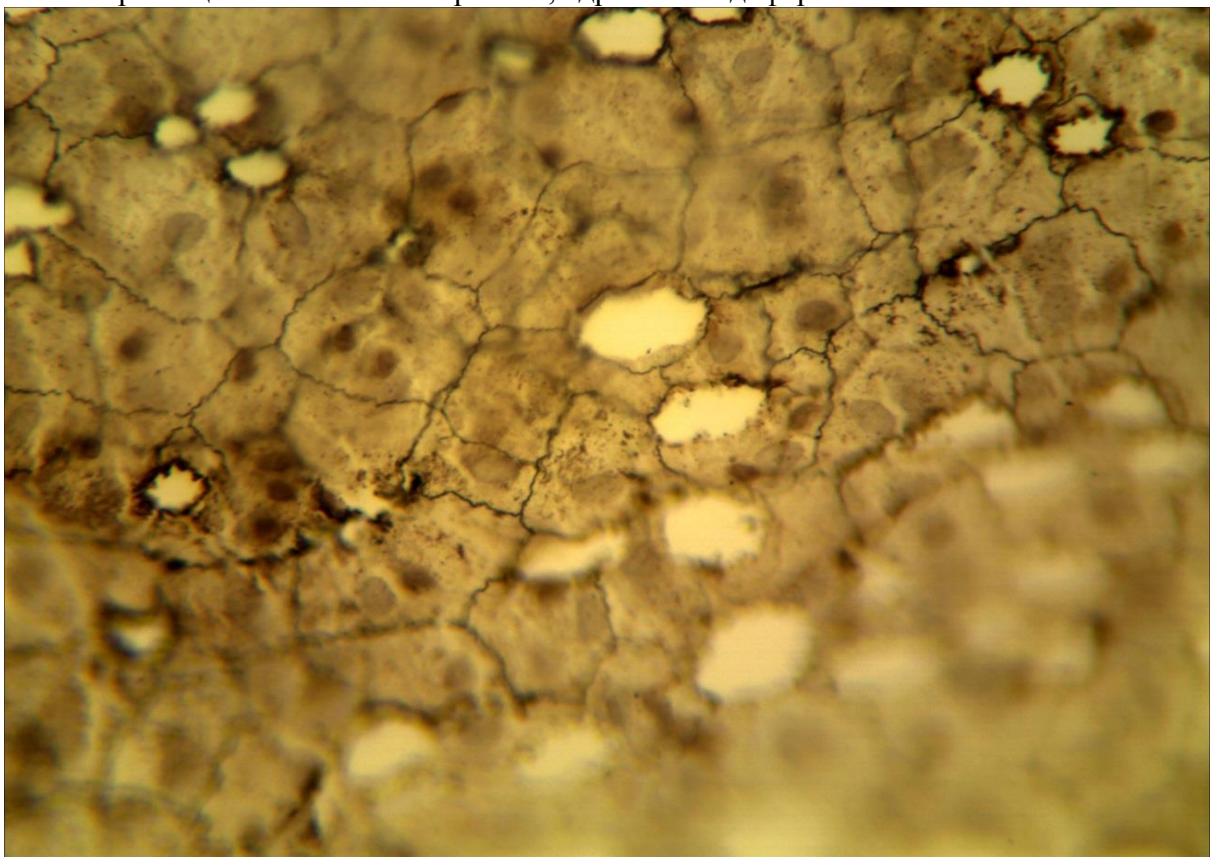
7-1 (x20, x7). Мікропрепарат «*Одношаровий епітелій*», забарвлений гематоксиліном і еозином



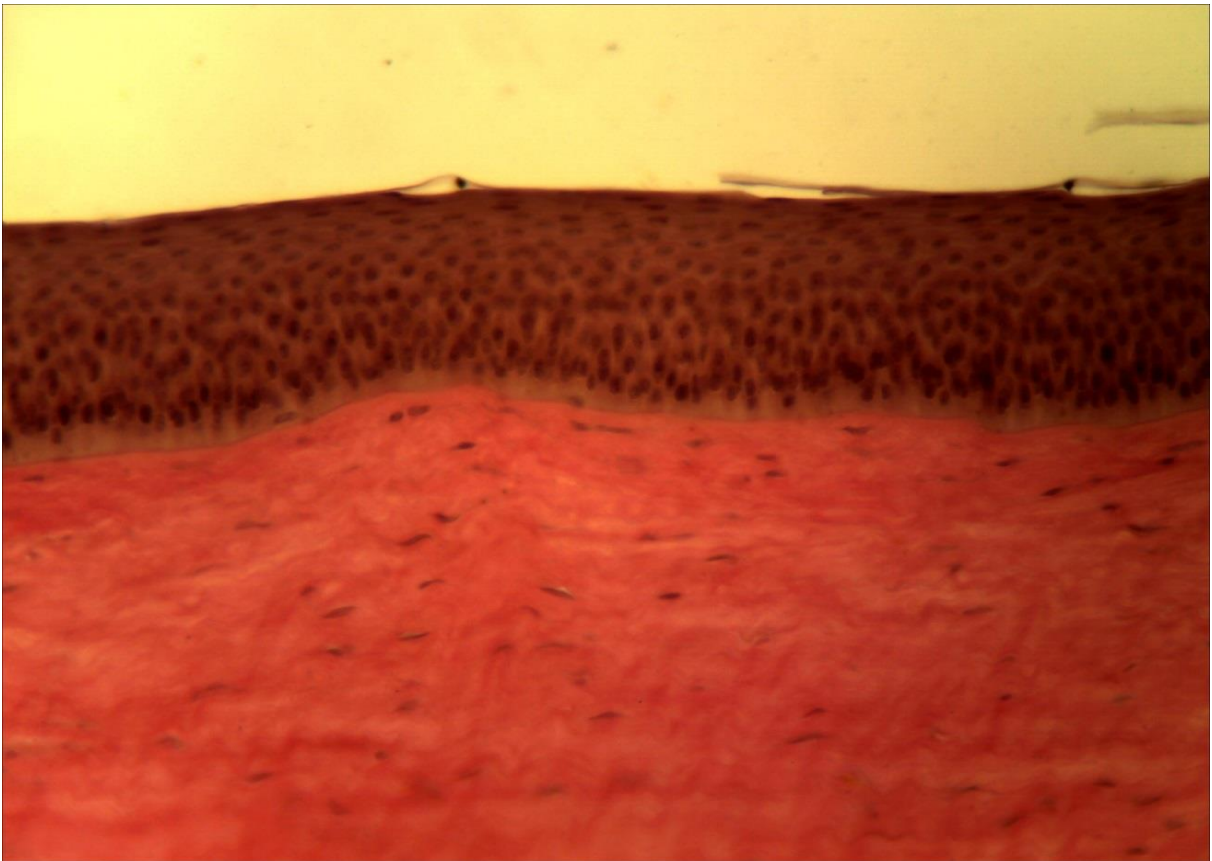
7-1 (x40, x7). Мікропрепарат «*Одношаровий епітелій*», забарвлений гематоксиліном і еозином



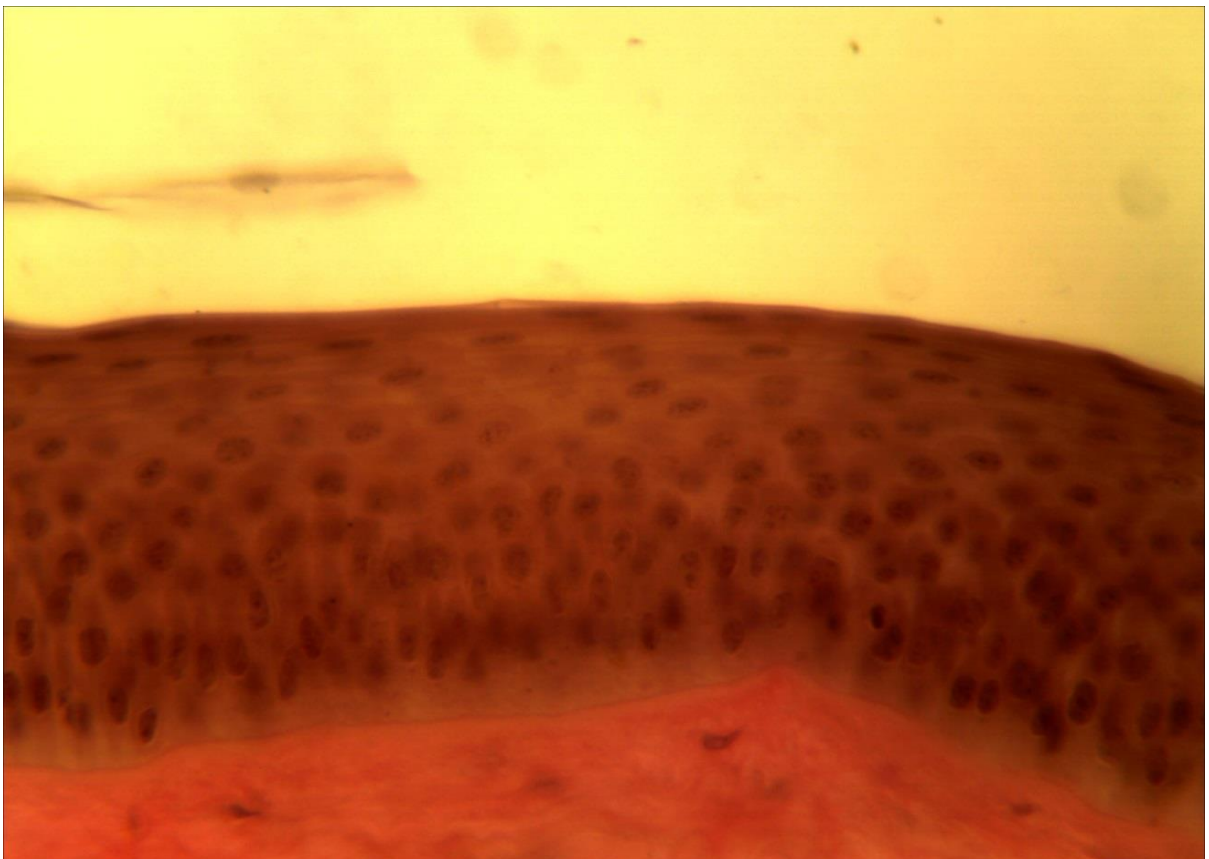
7-2 (x20, x7). Мікропрепарат «*Одношаровий плоский епітелій (мезотелій)*», забарвлення: імпрегнація азотнокислим сріблом, ядра клітин дофарбовані гематоксиліном.



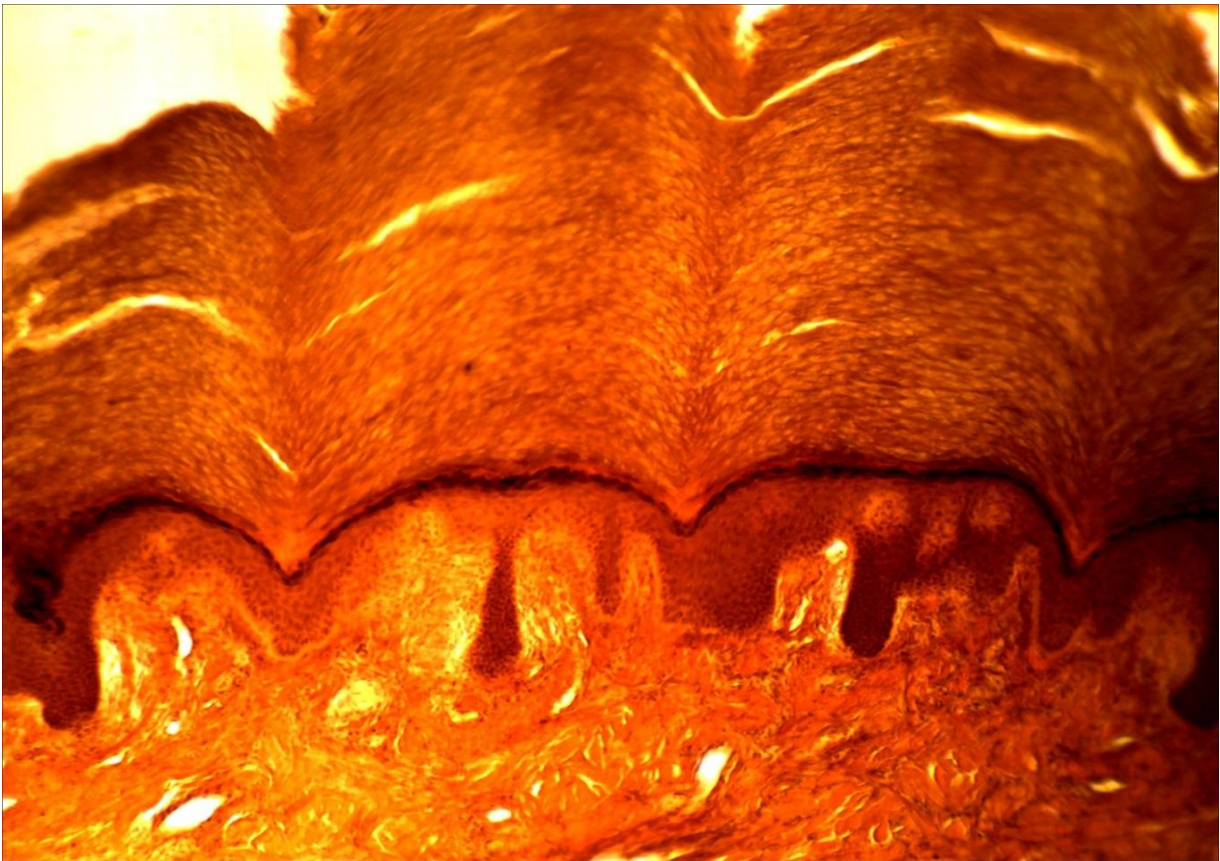
7-2(x40, x7). Мікропрепарат «*Одношаровий плоский епітелій (мезотелій)*», забарвлення: імпрегнація азотнокислим сріблом, ядра клітин дофарбовані гематоксиліном.



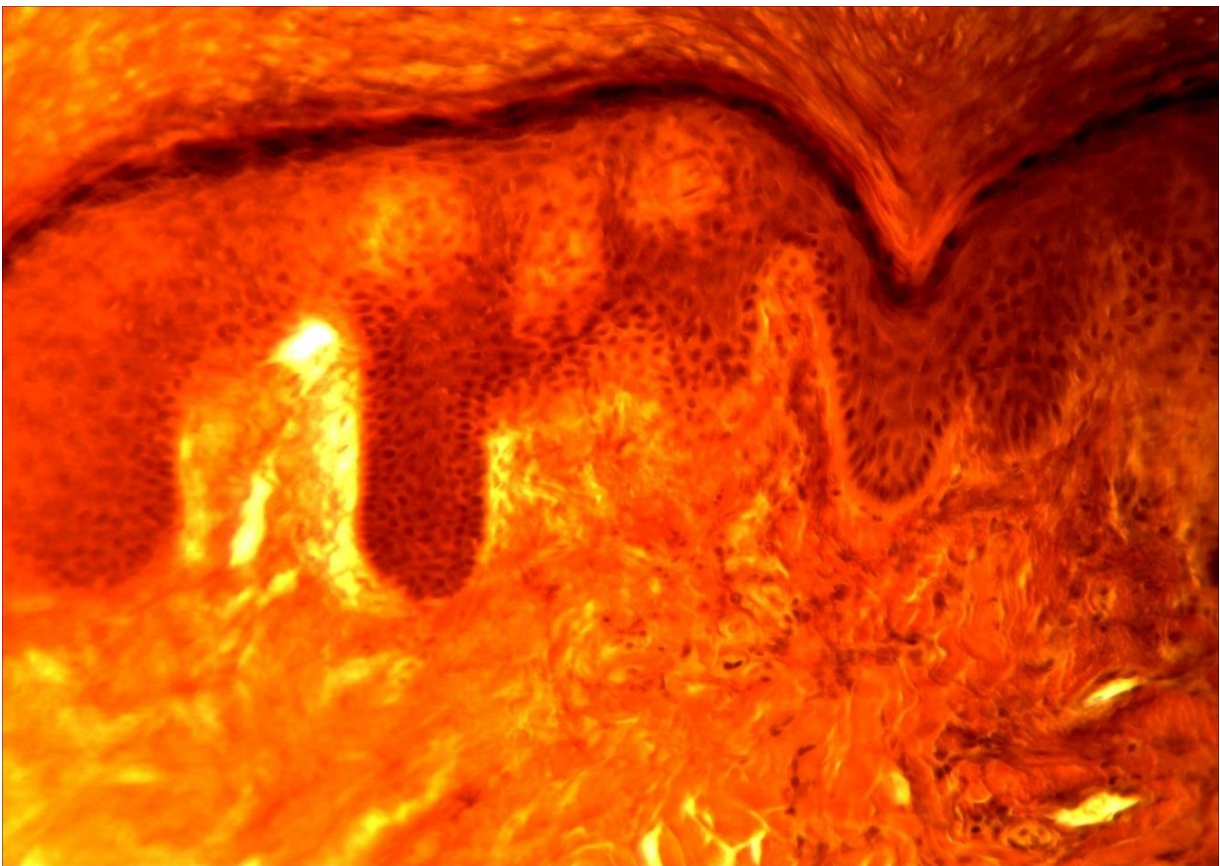
7-3 (x20, x7). Мікропрепарат «Рогівка ока корови», забарвлення гематоксиліном і еозином.



7-3 (x40, x7). Мікропрепарат «Рогівка ока корови», забарвлення гематоксиліном і еозином.



7-4 (x8, x7). Мікропрепарат «Шкіра пальця людини», забарвлення гематоксиліном і еозином.



7-4 (x20, x7). Мікропрепарат «Шкіра пальця людини», забарвлення гематоксиліном і еозином.



## Лабораторне заняття № 8

### Тема: ТКАНИНИ ВНУТРІШНЬОГО СЕРЕДОВИЩА. МЕЗЕНХІМА. КРОВ. ЛІМФА

**Мета заняття:** вивчить особливості будови та функцій сполучних тканин з більш виразними захисними, трофічними і сполучними функціями.

**Обладнання:** постійні мікропрепарати, мікроскопи.

#### *Хід заняття:*

I. Обговорення Теоретичного матеріалу. Загальна характеристика тканин внутрішнього середовища. Класифікація. Будова і властивості мезенхіми; крові, лімфи.

#### II. Виконання лабораторної роботи

Завдання 1. Розгляньте мікропрепарат № 8-1 «Зародок курки 96 годин інкубації», забарвлений гематоксиліном і еозином. Знайдіть місця локалізації мезенхіми, вивчить її будову.

*Замалюйте* групу клітин мезенхіми і позначте тіло клітини, відростки, ядро, ядерце, цитоплазму та міжклітинну речовину.

Завдання 2. Використовуючи мікропрепарат № 8-2 «Мазок крові людини», забарвлений гематоксиліном і еозином, знайдіть і розгляньте будову еритроцитів, лейкоцитів та кров'яних пластинок.

*Замалюйте* і позначте формені елементи крові людини: еритроцити; лейкоцити: зернисті – нейтрофіли, еозинофіли, базофіли та незернисті – лімфоцити, моноцити; кров'яні пластинки.

Завдання 3. Розгляньте мікропрепарат № 8-3 «Мазок крові жаби», забарвлений гематоксиліном і еозином. Знайдіть і розгляньте будову еритроцитів, лейкоцитів та кров'яних пластинок.

*Замалюйте* і позначте формені елементи крові жаби: еритроцити; лейкоцити: зернисті – нейтрофіли, еозинофіли, базофіли та незернисті – лімфоцити, моноцити; кров'яні пластинки.

#### *Питання*

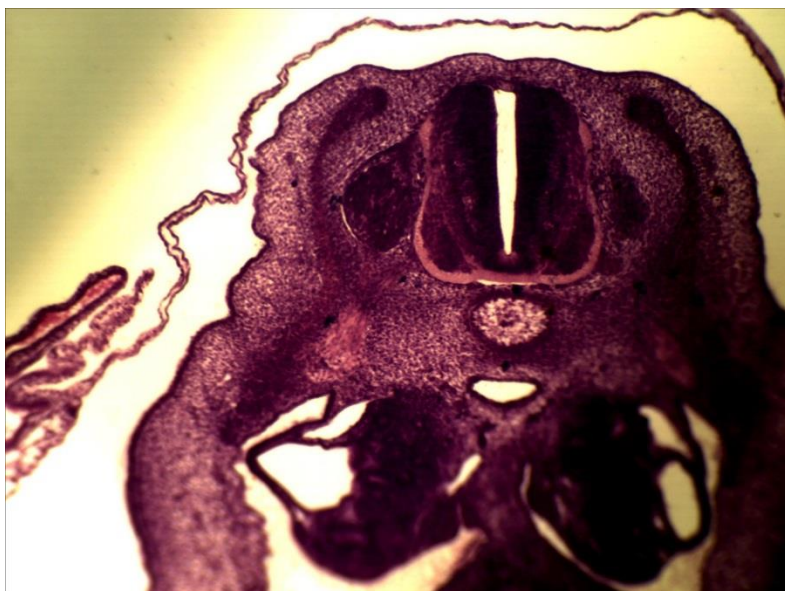
#### *для опрацювання і самоперевірки*

1. Основні принципи структурно-функціональної організації тканин внутрішнього середовища.
2. Класифікація тканин внутрішнього середовища, їхні основні функції.
3. Мезенхіма як джерело походження тканин внутрішнього середовища.
4. Загальна характеристика мезенхіми.
5. Розвиток сполучних тканин.
6. Морфологія та функції крові.
7. Основні кількісні характеристики крові.
8. Плазма крові. Білки плазми крові, їхні функції.
9. Формені елементи крові. Морфологія, функції.
10. Будова і форми еритроцитів. Відхилення в морфології й кількості еритроцитів.
11. Мембрана еритроцитів. Основні риси організації. Гемоліз.

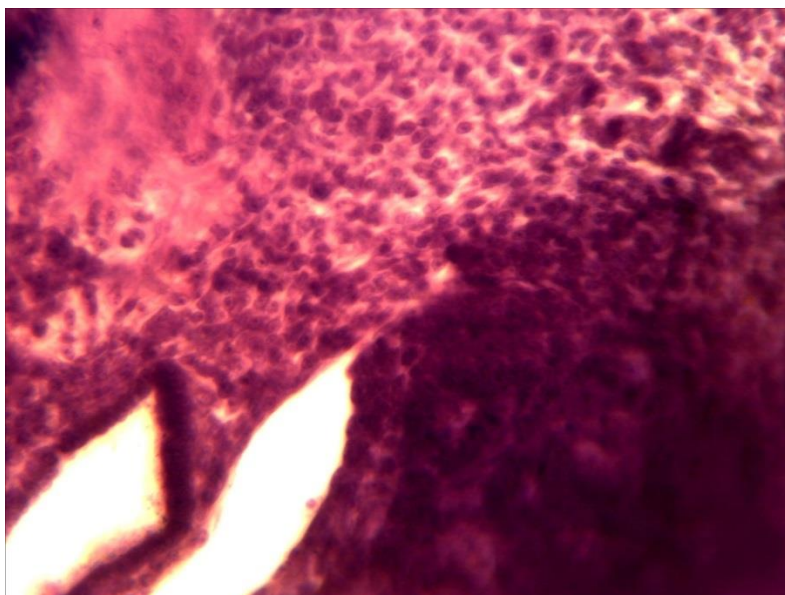
12. Гемоглобін, його форми.
13. Класифікація й морфофункціональна характеристика різних видів лейкоцитів.
14. Гемограма. Лейкоцитарна формула.
15. Тромбоцити. Будова, походження, функції.
16. Вікові зміни крові.
17. Лімфа.
18. Кровотворення.
19. Еритропоез.

*Література:*

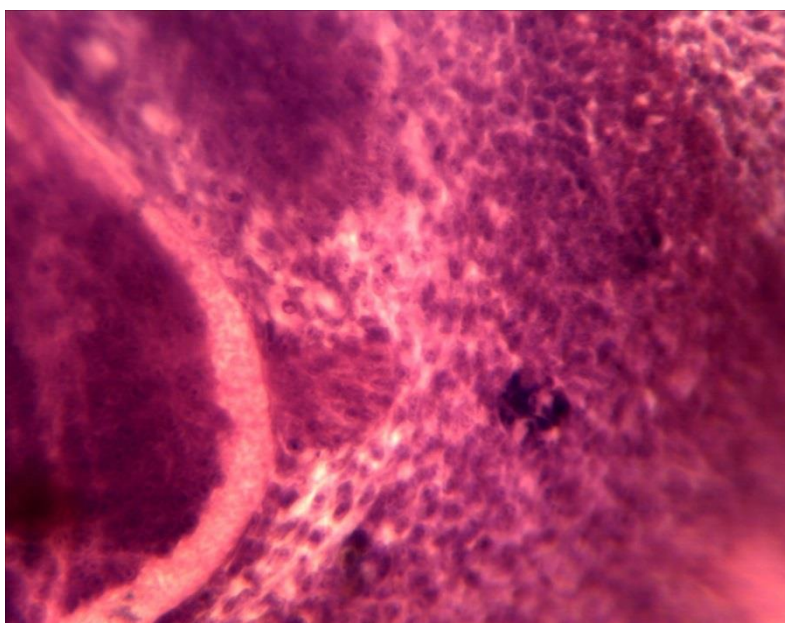
1. Антипчук Ю. П. Практикум з гістології з основами ембріології / Ю. П. Антипчук. – К. : Вища школа, 1978. – 151 с.
2. Антипчук Ю. П. Гистология с основами эмбриологии / Ю. П. Антипчук. – М. : Просвещение, 1983. – 240 с



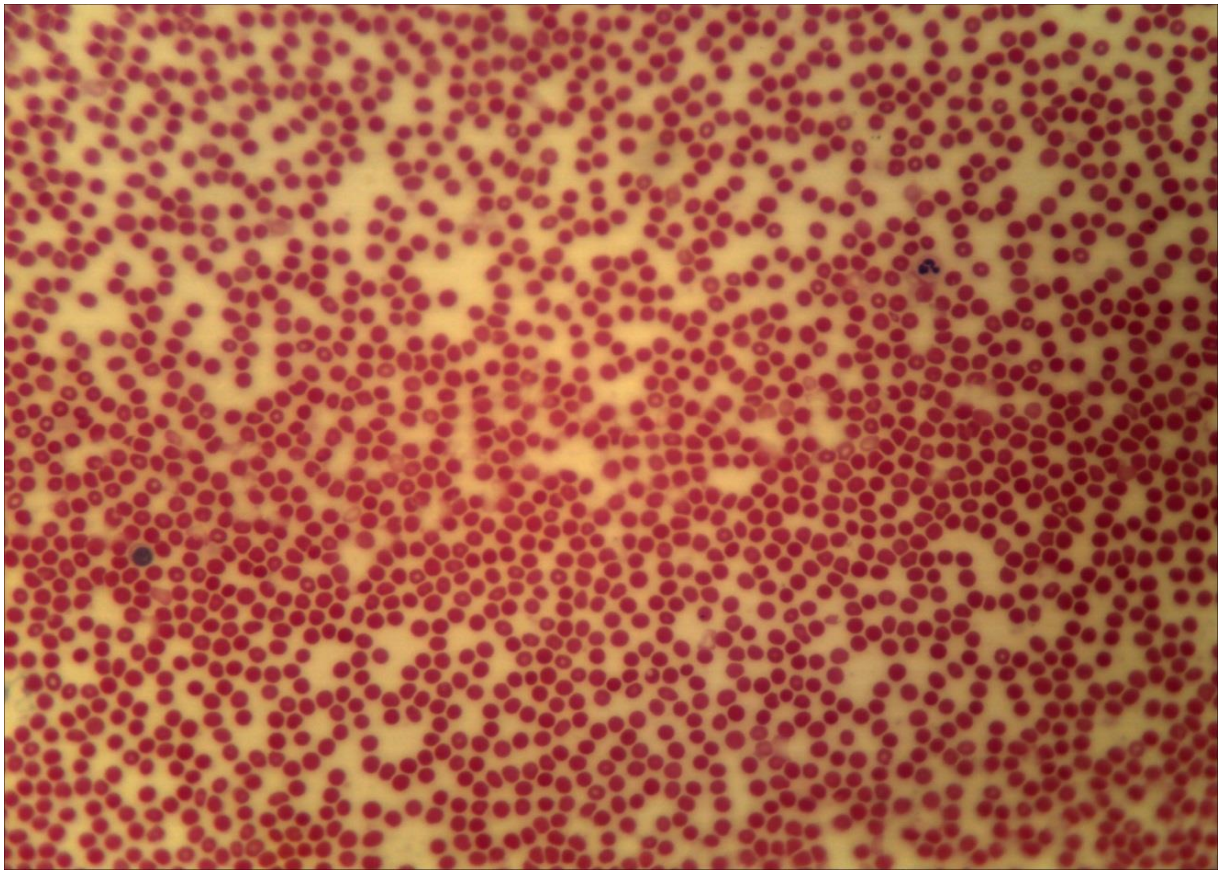
**8-1 (x8, x7).**  
Мікропрепарат «Зародок курки 96 годин інкубації», забарвлення гематоксиліном і еозином



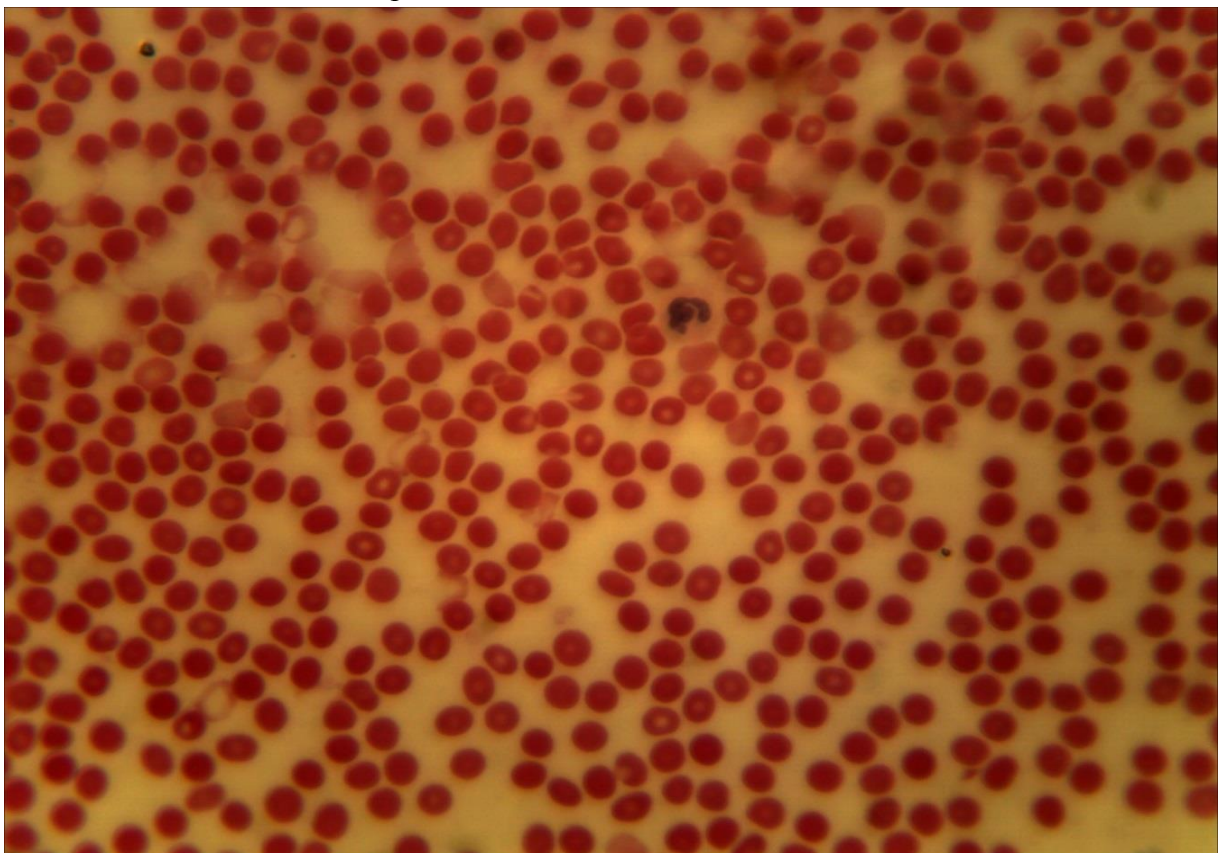
**8-1 (x20, x7).**  
Мікропрепарат «Зародок курки 96 годин інкубації», забарвлення гематоксиліном і еозином



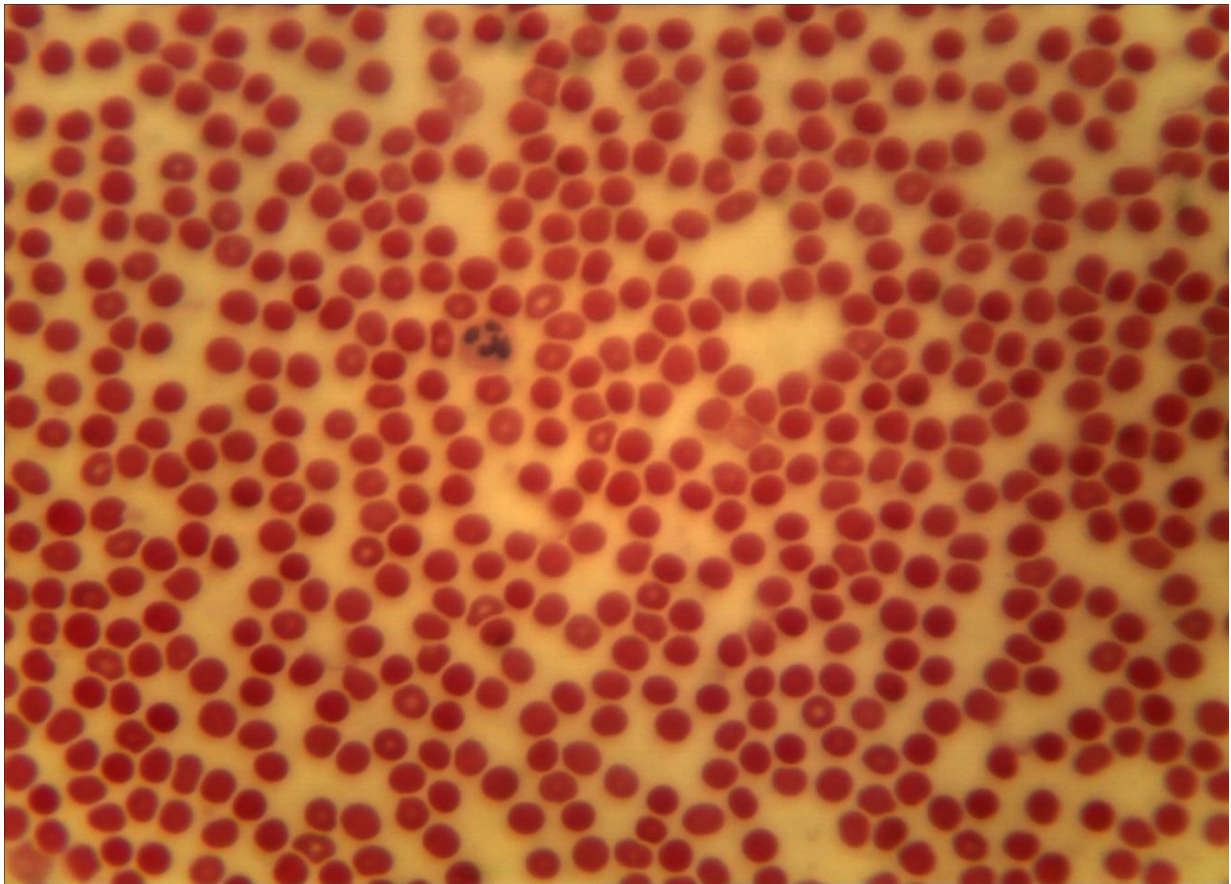
**8-1 (x40, x7).**  
Мікропрепарат «Зародок курки 96 годин інкубації», забарвлення гематоксиліном і еозином



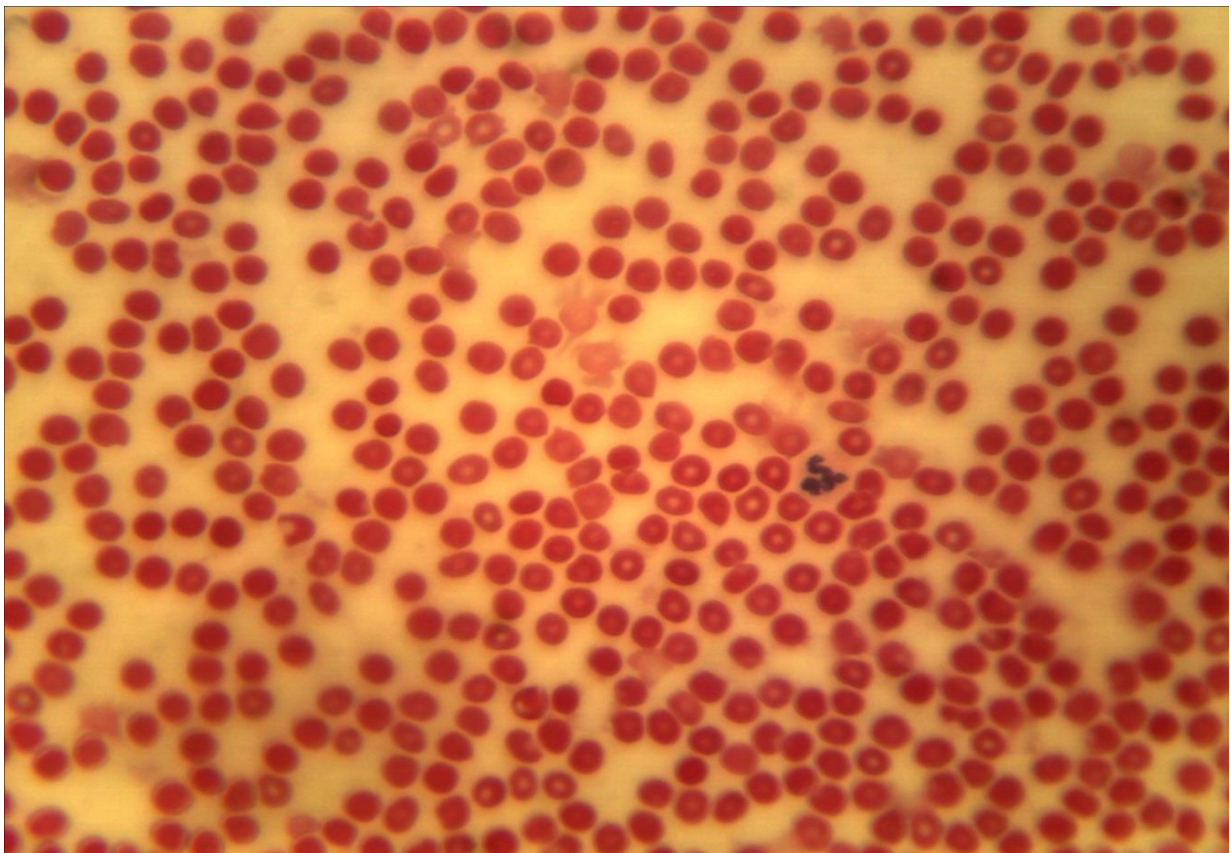
8-2 (x20, x7). Мікропрепарат «Мазок крові людини»,  
забарвлення гематоксиліном і еозином



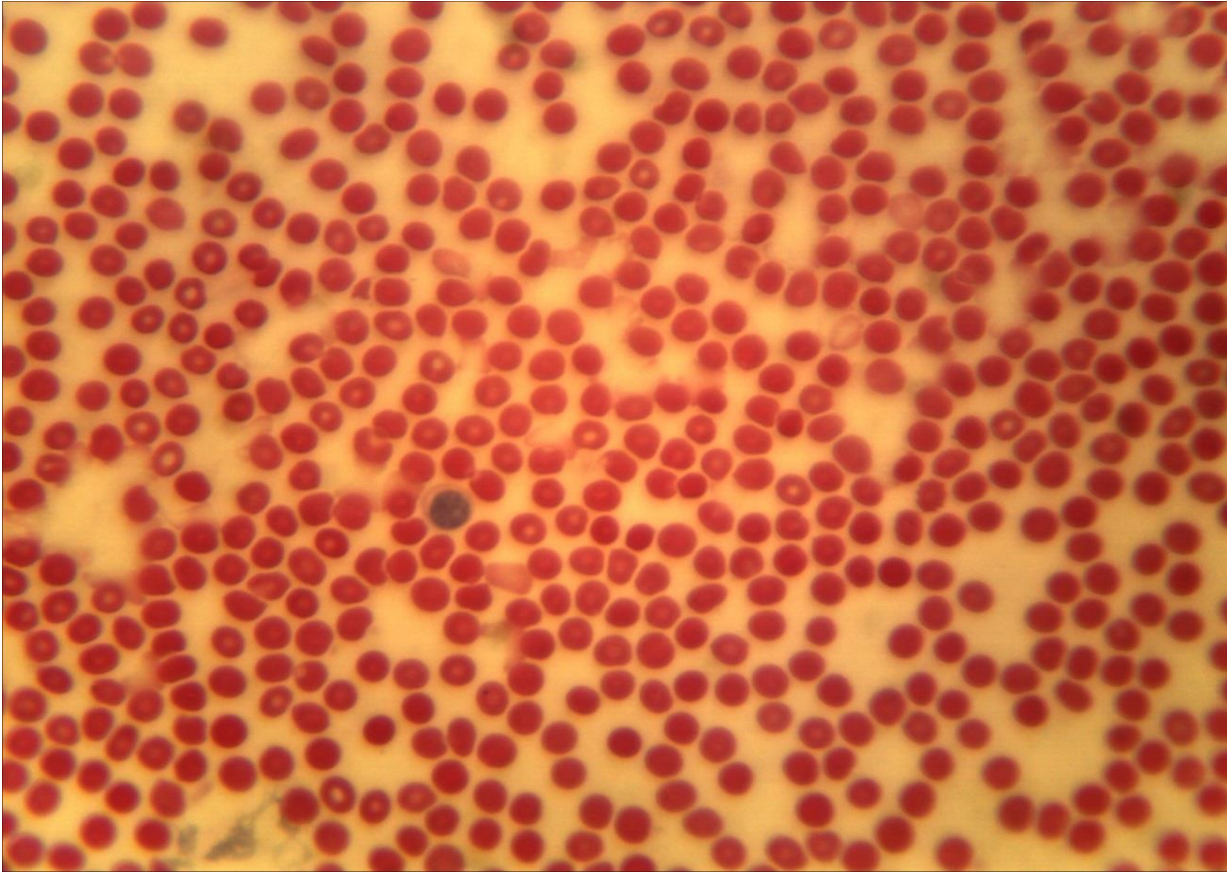
8-2 (x40, x7). Мікропрепарат «Мазок крові людини»,  
забарвлення гематоксиліном і еозином



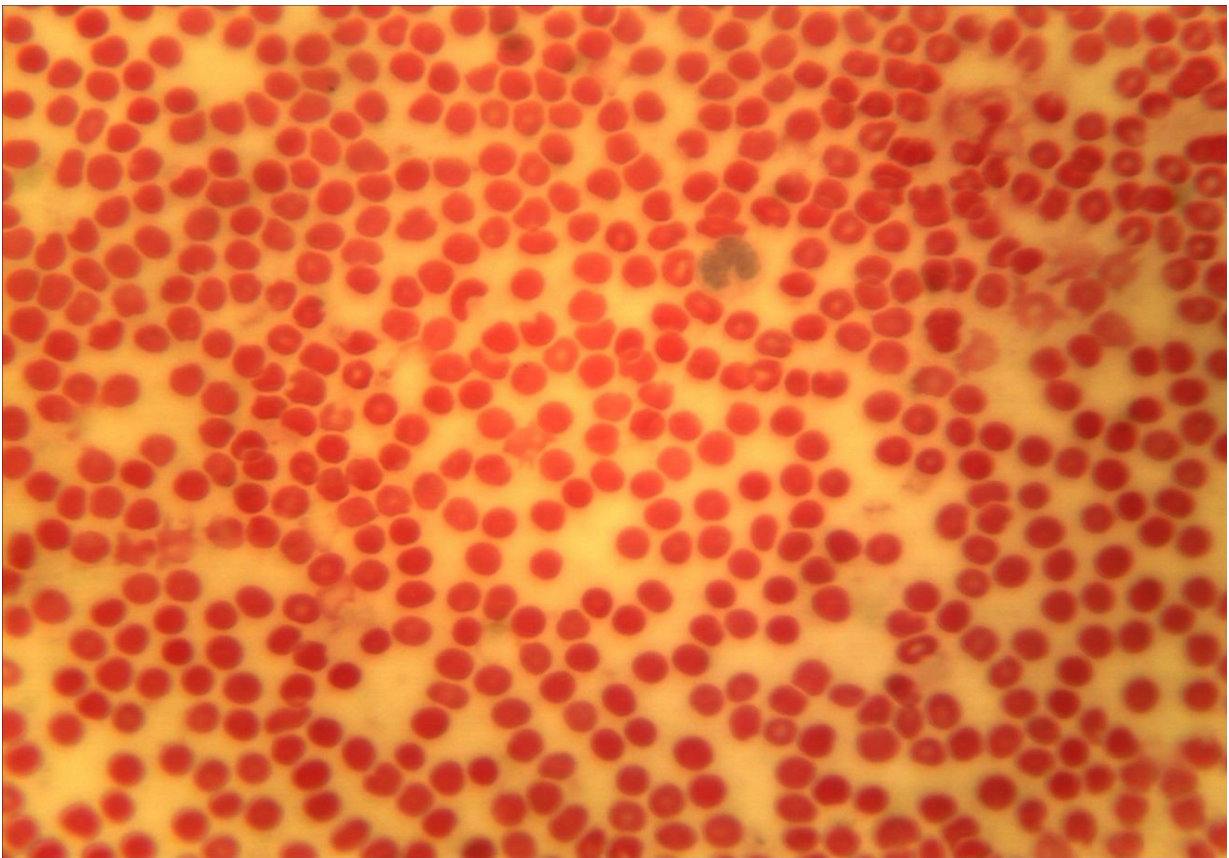
8-2 (x40, x7). Мікропрепарат «Мазок крові людини», забарвлення гематоксилином і еозином



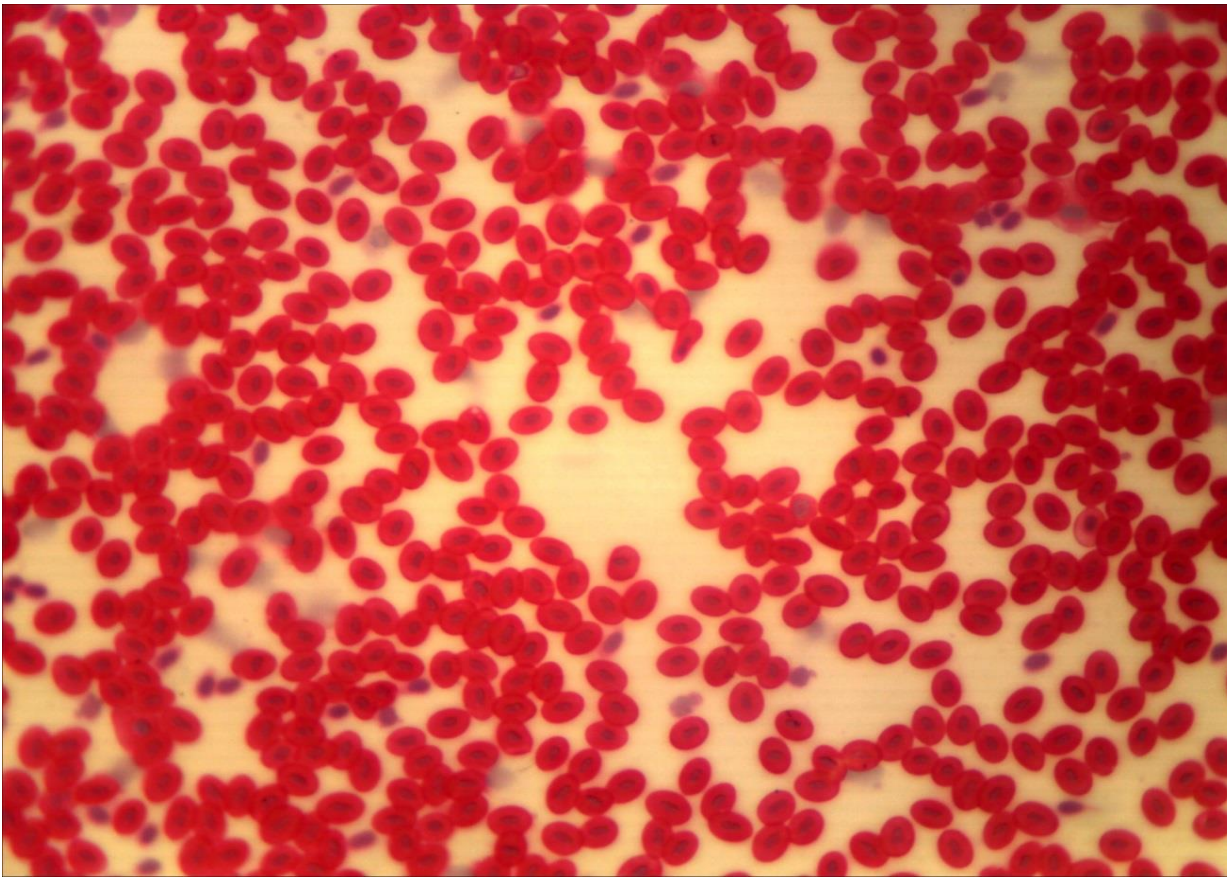
8-2 (x40, x7). Мікропрепарат «Мазок крові людини», забарвлення гематоксилином і еозином



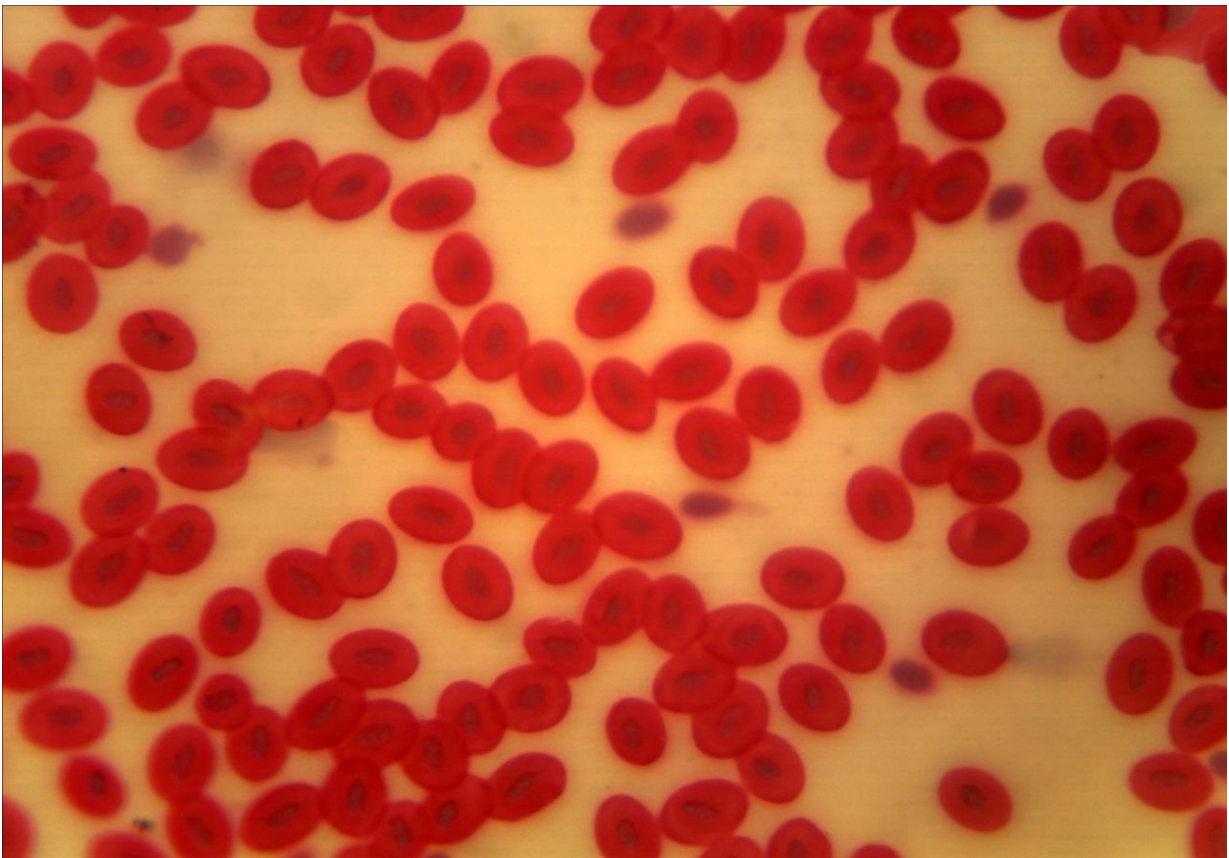
8-2 (x40, x7). Мікропрепарат «Мазок крові людини»,  
забарвлення гематоксиліном і еозином



8-2 (x40, x7). Мікропрепарат «Мазок крові людини»,  
забарвлення гематоксиліном і еозином



8-3 (x20, x7). Мікропрепарат «Мазок крові жаби»,  
забарвлення гематоксиліном і еозином



8-3 (x40, x7). Мікропрепарат «Мазок крові жаби»,  
забарвлення гематоксиліном і еозином

## Лабораторне заняття № 9

### Тема заняття: ТКАНИНИ ВНУТРІШНЬОГО СЕРЕДОВИЩА. ЕНДОТЕЛІЙ. РЕТИКУЛЯРНА ТКАНИНА. ПУХКА СПОЛУЧНА ТКАНИНА

**Мета заняття:** вивчить особливості будови та функцій сполучних тканин з більш виразними захисними, трофічними і сполучними функціями.

**Обладнання:** постійні мікропрепарати, мікроскопи.

#### *Хід заняття:*

I. Обговорення теоретичного матеріалу. Будова і властивості ретикулярної тканини; пухкої сполучної тканини.

II. Вивчення мікропрепаратів.

Завдання 1. Використовуючи мікропрепарат № 9-1 «Ретикулярна тканина лімфатичного вузла кішки», забарвлений гематоксиліном і еозином вивчить будову ретикулярної тканини.

*Замалюйте* ділянку ретикулярної тканини і позначте: ретикулярні клітини, їхню цитоплазму, ядро, відростки, міжклітинну речовину, скупчення лімфоцитів.

Завдання 2. Використовуючи мікропрепарат № 9-2 «Пухка сполучна тканина пацюка», забарвлений гематоксиліном вивчить будову пухкої сполучної тканини.

*Замалюйте* ділянку пухкої сполучної тканини позначте ядро і цитоплазму фібробластів, макрофагів (гістіоцитів), тканинних базофілів (тучних клітин); лімфоцити; колагенові й еластичні волокна; міжклітинну аморфну речовину.

Завдання 3. Розглянути препарат № 9-3 «Жирова тканина», забарвлення: судан III, гематоксилін. Препарат являє собою шматочок сальника, тому клітини можуть накладатися один на одного. Ділянки, де клітини лежать в один шар, можна знайти на краях скупчень клітин, які розташовуються по краю кровоносних судин. При великому збільшенні мікроскопа видно, що клітини заповнені однією великою краплею жиру жовтого кольору, а блідо забарвлена цитоплазма у вигляді тонкого обідка розташована по периферії клітини. Там же знаходиться блідо-блакитне плоске ядро.

*Замалюйте* ділянку жирової тканини, позначте: жирові клітини (ліпоцити), ядро, цитоплазму, краплю жиру; волокна сполучної тканини.

#### *Питання*

#### *для опрацювання і самоперевірки*

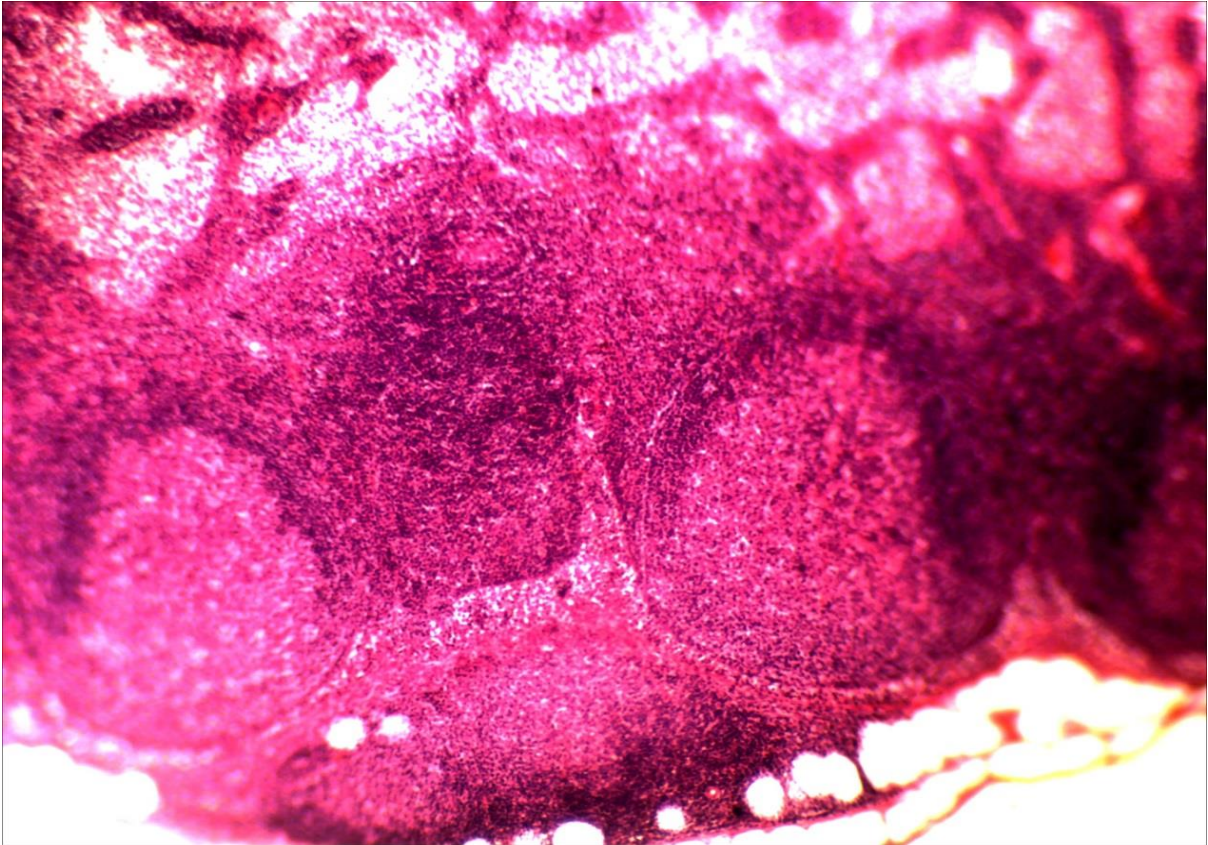
1. Функції власне сполучних тканин.
2. Класифікація, локалізація та походження власне сполучних тканин.
3. Основні елементи власне сполучних тканин.



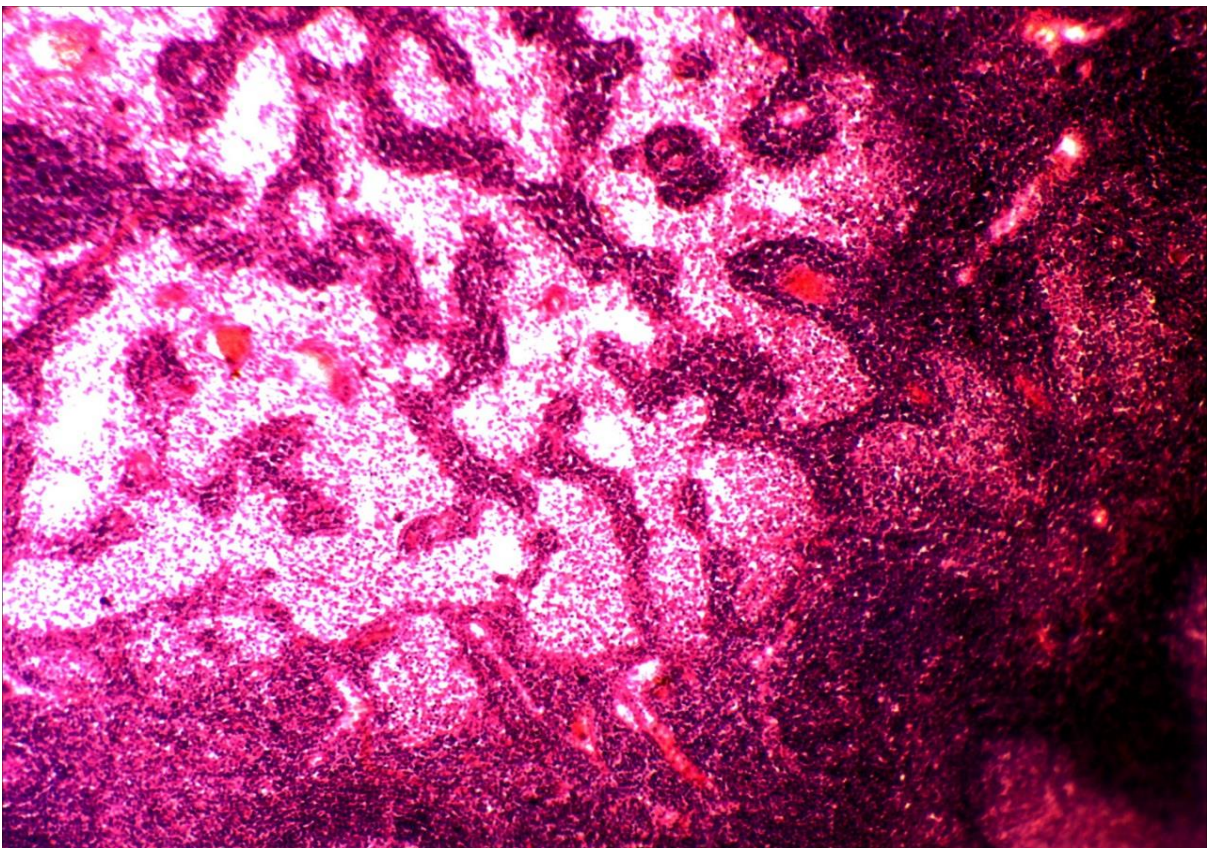
4. Основні клітинні форми власне сполучної тканини. Джерело їхнього походження, морфологія та функції.
5. Волокнисті структури власне сполучної тканини. Їхні структурно-функціональні особливості.
6. Основна речовина сполучної тканини. Загальна характеристика та функції.
7. Особливості морфології пухкої сполучної тканини.
8. Класифікація клітин пухкої сполучної тканини, їхнє походження й характеристика.
9. Диферон фібробластів.
10. Поняття про макрофагальну систему. Клітини макрофагальної системи.
11. Щільна волокниста сполучна тканина. Загальна характеристика.
12. Типи щільної волокнистої сполучної тканини – оформлена й не-оформлена. Їхня локалізація, функції, морфологічні особливості.
13. Сполучні тканини зі спеціальними властивостями – жирова, ретикулярна, пігментна та слизова.

***Література:***

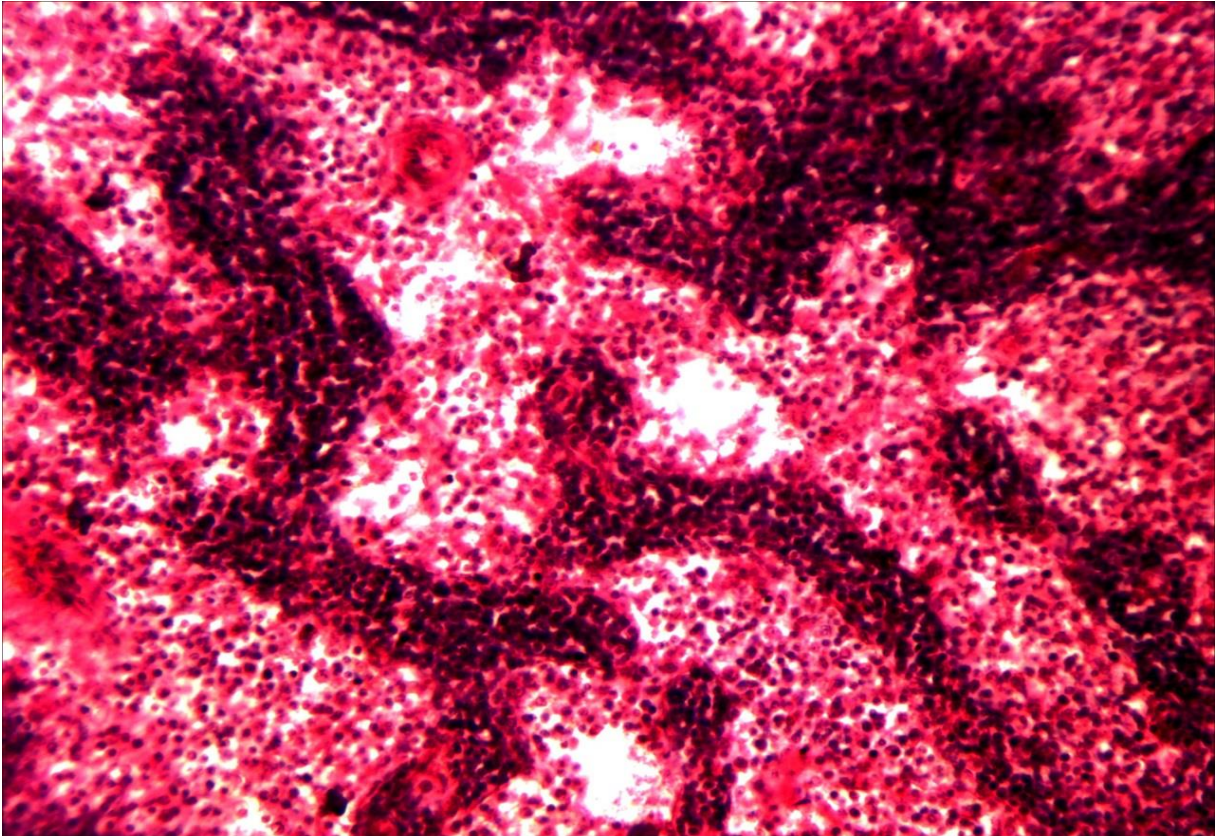
1. Антипчук Ю. П. Практикум з гістології з основами ембріології / Ю. П. Антипчук. – К. : Вища школа, 1978. – 151 с.
2. Антипчук Ю. П. Гистология с основами эмбриологии / Ю. П. Антипчук. – М.: Просвещение, 1983. – 240 с.



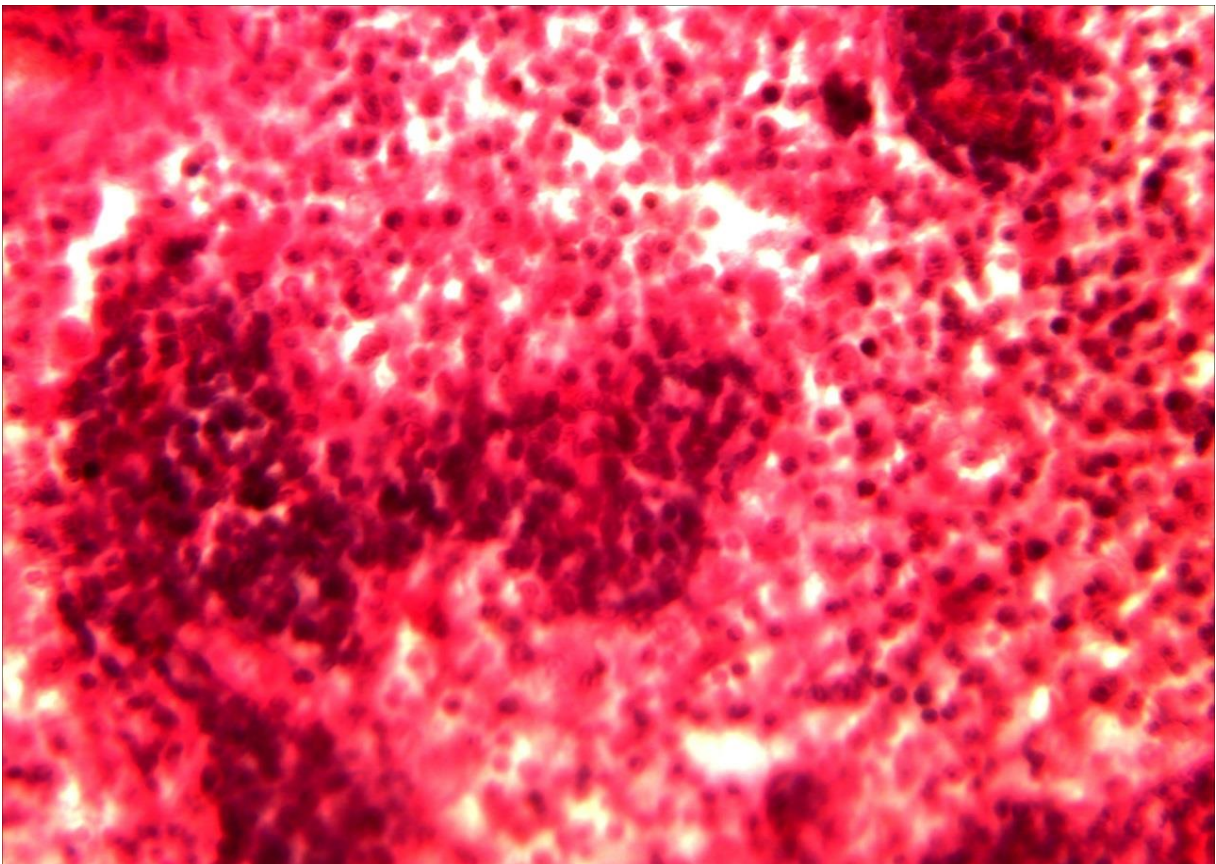
9-1 (x8, x7). Мікропрепарат «Ретикулярна тканина лімфатичного вузла кішки», забарвлення гематоксиліном і еозином



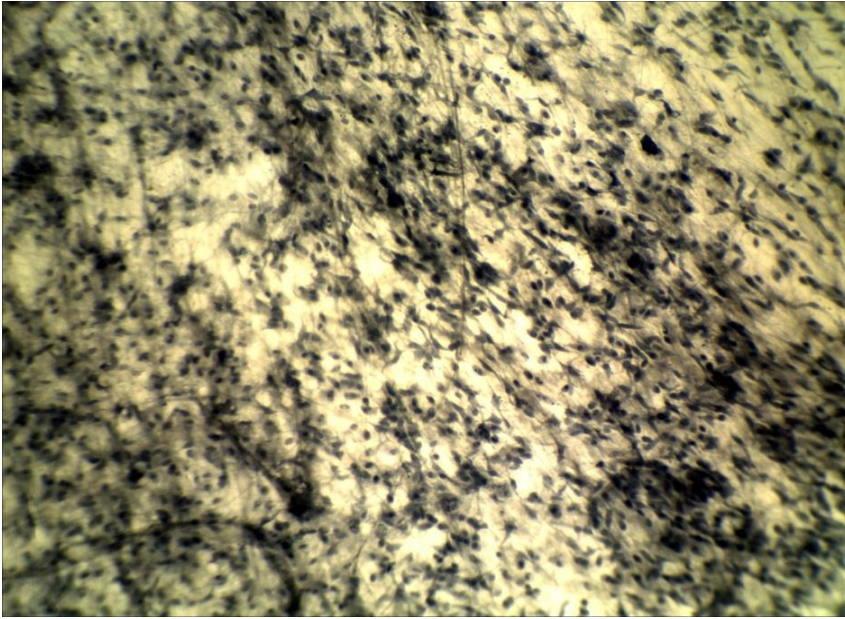
9-1 (x8, x7). Мікропрепарат «Ретикулярна тканина лімфатичного вузла кішки», забарвлення гематоксиліном і еозином



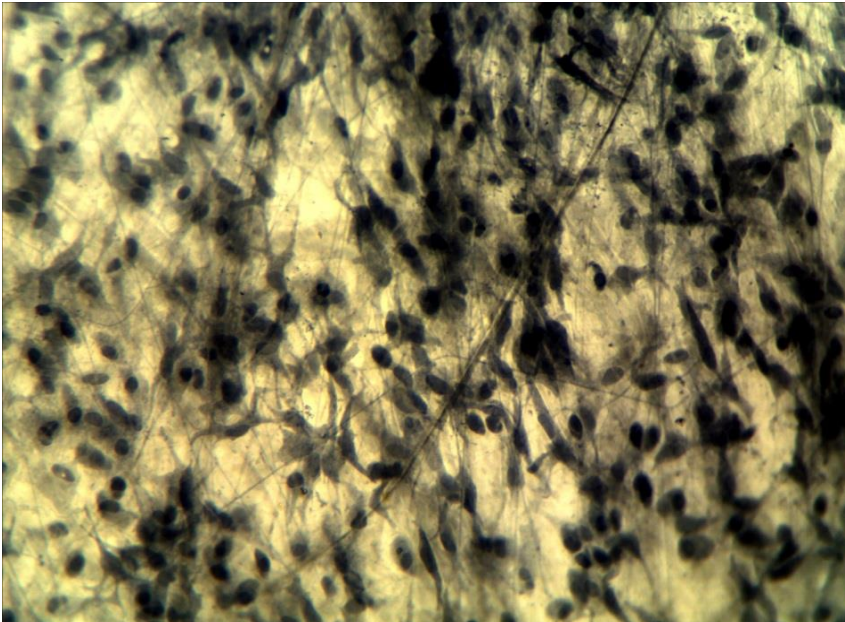
9-1 (x20, x7). Мікропрепарат «Ретикулярна тканина лімфатичного вузла кішки», забарвлення гематоксиліном і еозином



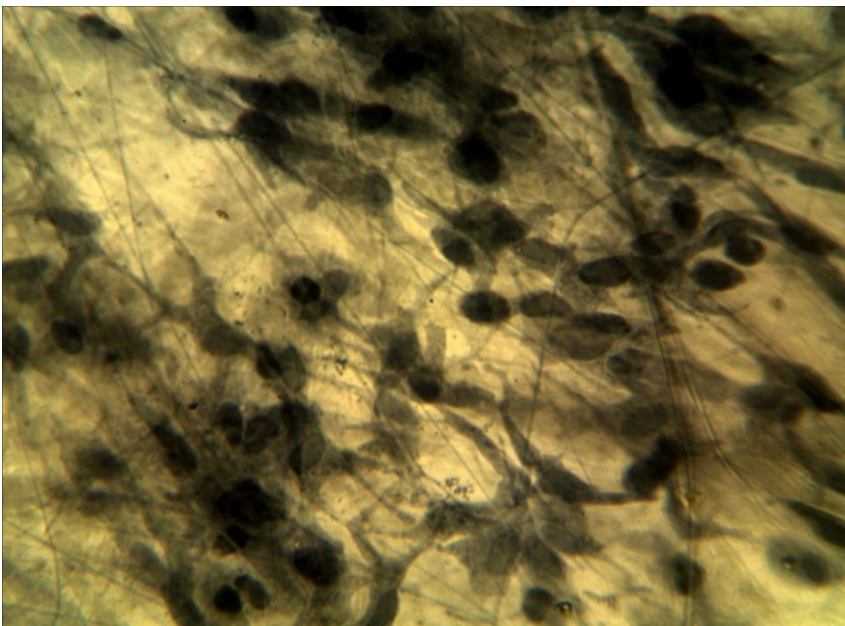
9-1 (x40, x7). Мікропрепарат «Ретикулярна тканина лімфатичного вузла кішки», забарвлення гематоксиліном і еозином



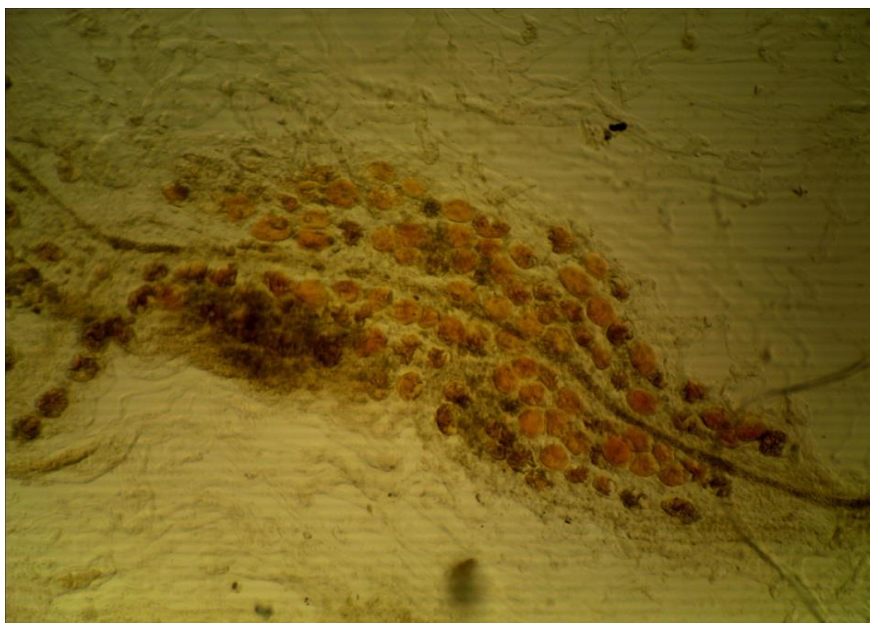
9-2 (x8, x7).  
Мікропрепарат  
«Пухка сполучна  
тканина пацюка»,  
забарвлення  
гематоксиліном



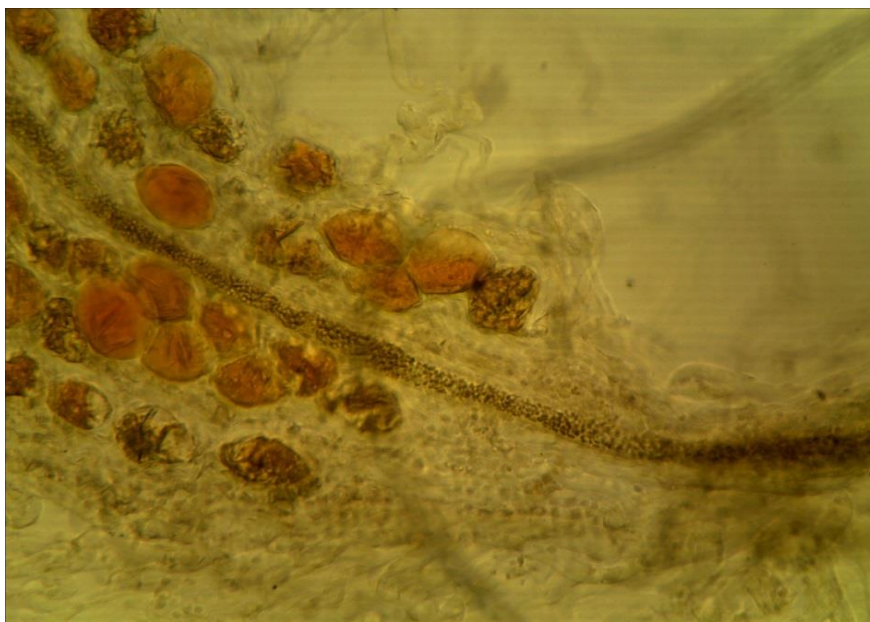
9-2 (x20, x7).  
Мікропрепарат  
«Пухка сполучна  
тканина пацюка»,  
забарвлення  
гематоксиліном



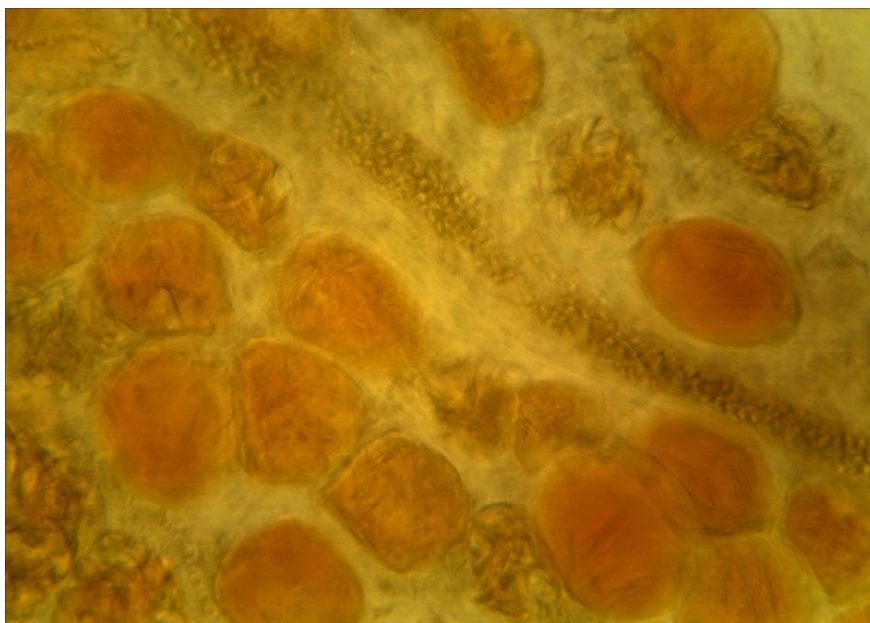9-2 (x40, x7).  
Мікропрепарат  
«Пухка сполучна  
тканина пацюка»,  
забарвлення  
гематоксиліном



9-3 (x8, x7).  
Мікропрепарат  
«*Жирова  
тканина*»,  
зabarвлення судан  
III, гематоксилін



9-3 (x20, x7).  
Мікропрепарат  
«*Жирова  
тканина*»,  
зabarвлення судан  
III, гематоксилін



9-3 (x40, x7).  
Мікропрепарат  
«*Жирова  
тканина*»,  
зabarвлення судан  
III, гематоксилін

## Лабораторне заняття № 10

**Тема: ТКАНИНИ ВНУТРІШНЬОГО СЕРЕДОВИЩА З БІЛЬШ ВИРАЗНИМИ СПОЛУЧНИМИ ТА ОПОРНИМИ ВЛАСТИВОСТЯМИ**

**Мета заняття:** вивчить особливості будови щільної волокнистої сполучної тканини, хрящової та кісткової тканини.

**Обладнання:** постійні мікропрепарати, мікроскопи.

**Хід заняття:**

I. Обговорення теоретичного матеріалу. Загальна характеристика волокнистих сполучних тканин: щільної неоформленої і щільної оформленої волокнистої сполучної тканини; хрящової тканини: гіалінової, еластичної, волокнистої; кісткової тканини: грубоволокнистої і пластинчастої. Розвиток кісткової тканини.

## II. Вивчення мікропрепаратів.

Завдання 1. Розгляньте мікропрепарат № 10-1 «Сухожилля теляти в поперечному розрізі», забарвлений гематоксином і еозином. При малому збільшенні мікроскопа знайдіть перитендиній, ендотендиній, пучки колагенових волокон I та II порядку, а при великому збільшенні – сухожильні пучки першого порядку, фіброцити, їх ядра і відростки.

*Замалуйте* частину сухожилля теляти і позначте: перитендиній, ендотендиній, сухожильні пучки першого і другого порядків, фіброцити, кровоносні судини. Вкажіть, з якої тканини побудованого сухожилля.

Завдання 2. Розгляньте мікропрепарат № 10-2 «Гіаліновий хрящ ребра кролика», забарвлений гематоксином і еозином. При малому збільшенні мікроскопа знайдіть охрястя, зону молодого, або малодиференційованого хряща, зону зрілого, або диференційованого хряща, а при великому збільшенні – особливості будови охрястя, хондробласти, хондроцити, ізогенні групи хрящових клітин, хрящові капсули.

*Замалуйте* ділянку гіалінового хряща і позначте: охрястя, його волокнистий і клітинний шари, судини, гіалінову хрящову тканину та її зони: молодого і зрілого хряща; фібробласти і фіброцити; хондробласти, хондроцити; ізогенні групи, хрящову капсулу. Вкажіть з яких тканин побудовано гіаліновий хрящ.

Завдання 3. Розгляньте мікропрепарат № 10-3 «Гомілкова кістка людини у поперечному розрізі», забарвлений тіоніном та пікриновою кислотою. При малому збільшенні мікроскопа знайдіть окістя, шар зовнішніх генеральних пластинок, остеонний шар, шар внутрішніх генеральних пластинок, ендост, кістково-мозкову порожнину, а при великому збільшенні – детально вивчить будову остеона, знайдіть канал остеону з рештками кровоносних судин і нервів, кісткові пластинки остеону, остеобласти, остеоцити; вставні кісткові пластинки; живильні канали.

*Замалуйте* ділянку зрізу гомілкової кістки і позначте: окістя, кісткову тканину та її складові – шар зовнішніх генеральних пластинок, остеонний шар, шар внутрішніх генеральних пластинок, вставні кісткові пластинки, живильні канали, ендост; остеон, канал остеону, кісткові пластинки остеону; остеобласти, остеоцити. Визначте вид кісткової тканини.

Завдання 4. Розгляньте розвиток кістки із сполучної тканини на макропрепараті «*Нижня щелепа зародка свині*» (10-4), забарвлений гематоксилином і еозином. Зверніть увагу на перекладки і острівці грубоволокнистої кісткової тканини, мезенхіму; кровоносні судини, знайдіть остеобласти, остеоцити, остеокласти.

Завдання 5. Розгляньте розвиток кістки на місці хряща на мікропрепараті «*Трубчаста кістка зародка свині*» (10-5), забарвлений гематоксилином і еозином. Зверніть увагу на епіфіз і діафіз хрящової моделі майбутньої кістки, визначте типи окостеніння. Знайдіть охрястя, періостальну манжетку окістя, залишки хряща з новоутворенною кісткою, кровоносні судини, мезенхіму, зруйнований хрящ, пухирчасті клітини хряща, хрящові колонки, нормальний гіаліновий хрящ, остеобласти, остеоцити, остеокласти, первинну систему каналу остеону.

### **Питання для опрацювання і самоперевірки**

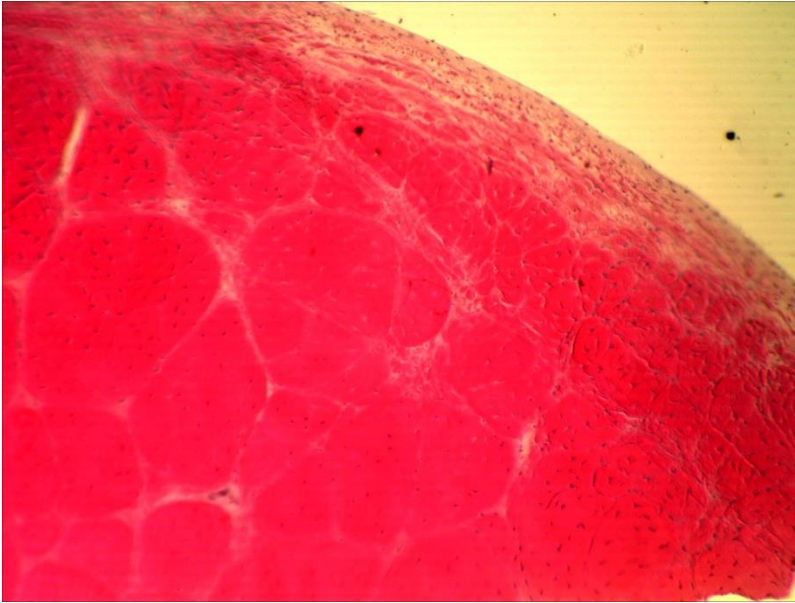
1. Походження, склад, локалізація та функції сполучних тканин зі спеціальними властивостями.
2. Колагенові волокна в сухожилку розташовані в одному напрямку, а в сітчастому шарі шкіри – у різному. Чим це пояснюється? Які фізіологічні наслідки це має?
3. Властивості й функції хрящових тканин.
4. Хрящовий диферон і хондрогістогенез.
5. Особливості міжклітинної речовини хрящової тканини.
6. Клітинний склад хрящової тканини, характеристика клітин.
7. Васкуляризація хряща.
8. Класифікація хрящових тканин.
9. Будова й функції охрястя.
10. Різновиди хрящової тканини. Особливості їхньої структурно-функціональної організації, локалізація.
11. Характеристика ізогенних груп клітин. Чим зумовлене їхнє утворення в хрящі?
12. Морфофункціональні особливості гіалінового хряща.
13. Морфофункціональні особливості волокнистого хряща.
14. Типи росту хряща.
15. Вікові зміни хрящових тканин.
16. Регенерація хрящових тканин.
17. Досліджується два препарати. На одному – еластичний хрящ, на другому – гіаліновий. За якими ознаками їх можна відрізнити?
18. Морфологічні особливості клітин кісткової тканини.
19. Кістковий матрикс, його склад та властивості.
20. Дієта дитини має недостатню кількість солей кальцію. Як це позначиться на розвитку кісткової тканини?
21. Кістковий диферон.
22. Остеопрогеніторні клітини.
23. Остеобласти, остеоїд.
24. Остеоцити, їхня локалізація, морфологія, функції.
25. Будова, властивості та функції остеобластів.
26. Компактна і губчаста кістка.

27. Класифікація кісткової тканини. Порівняльна характеристика грубоволокнистої й пластинчастої кістки.
28. Будова трубчастої кістки як органа.
29. Мікроскопічна структура компактної кістки.
30. Будова остеона.
31. Мікроскопічна структура губчастої кістки.
32. Васкуляризація кісткової тканини.
33. Роль та значення окістя в регенерації кісткової тканини.
34. Остеогістогенез. Прямий і непрямий остеогенез.
35. Розвиток кістки на місці хряща.
36. Вікові зміни кісткової тканини.
37. Регенерація кісткової тканини.

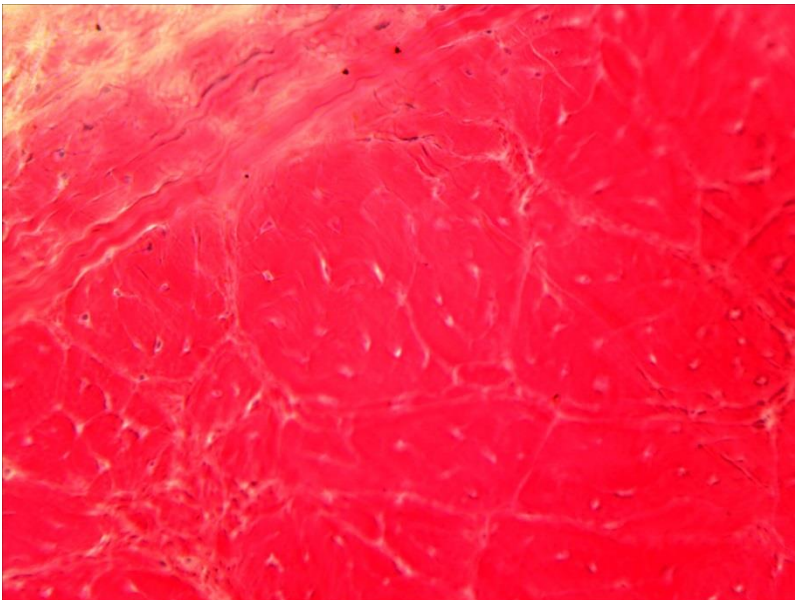
*Література:*

1. Антипчук Ю. П. Практикум з гістології з основами ембріології / Ю. П. Антипчук. – К. : Вища школа, 1978. – 151 с.
2. Антипчук Ю. П. Гистология с основами эмбриологии / Ю. П. Антипчук. – М. : Просвещение, 1983. – 240 с.

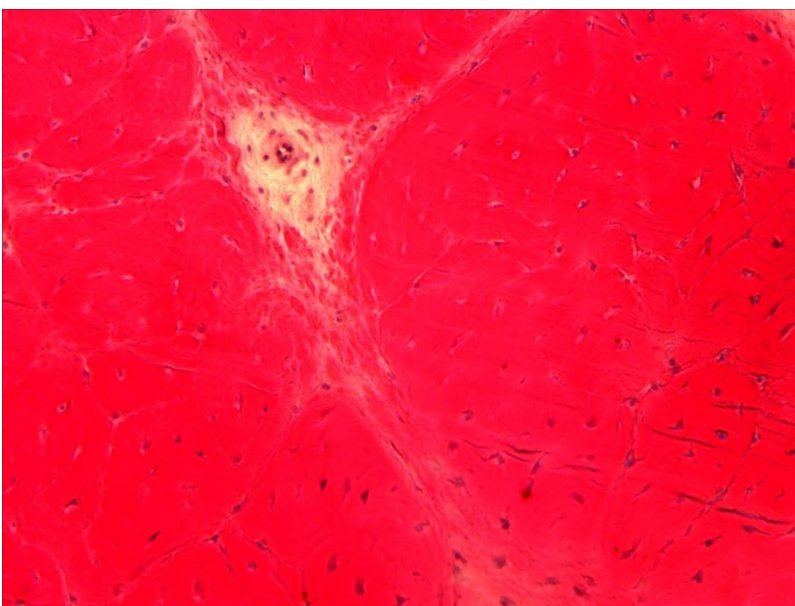




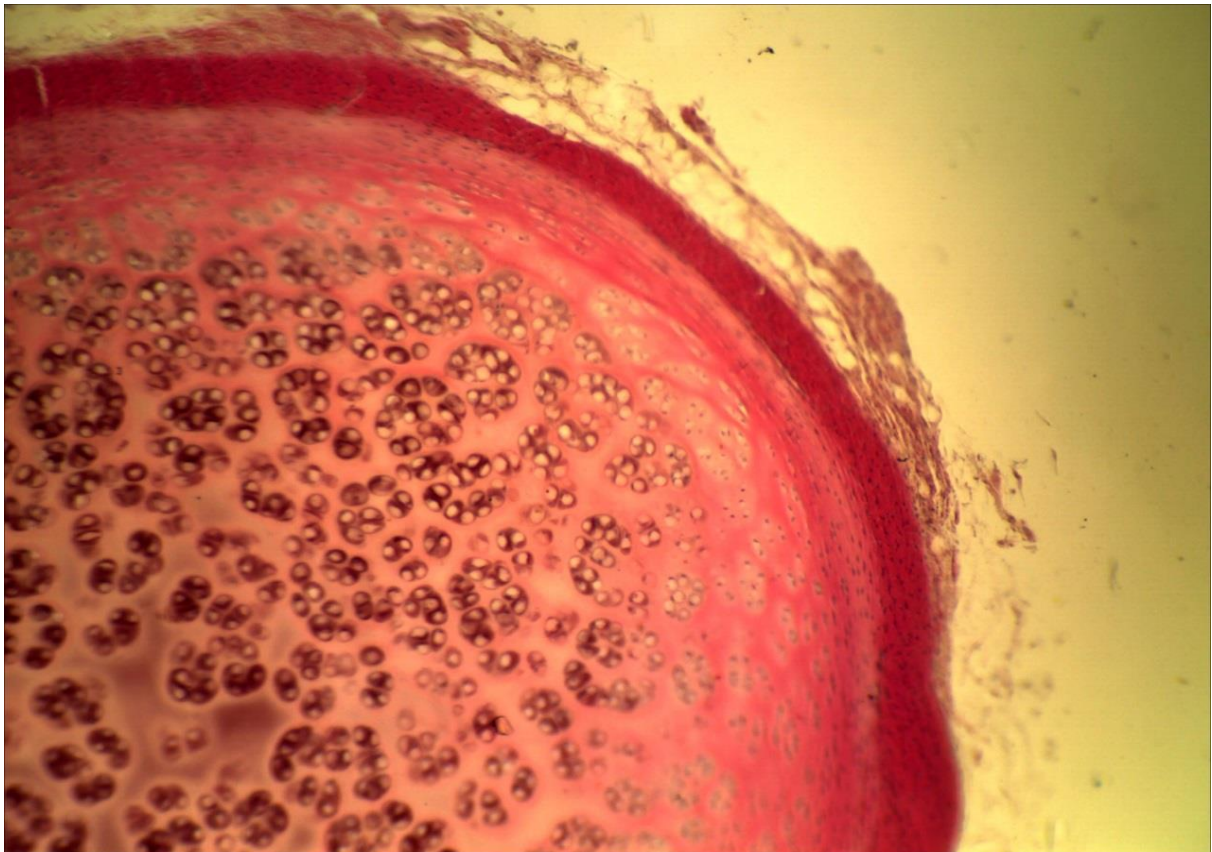
**10-1 (x8, x7).**  
**Мікропрепарат**  
**«Сухожилля теляти в**  
**поперечному розрізі»,**  
зabarвлення  
гематоксиліном і еозином



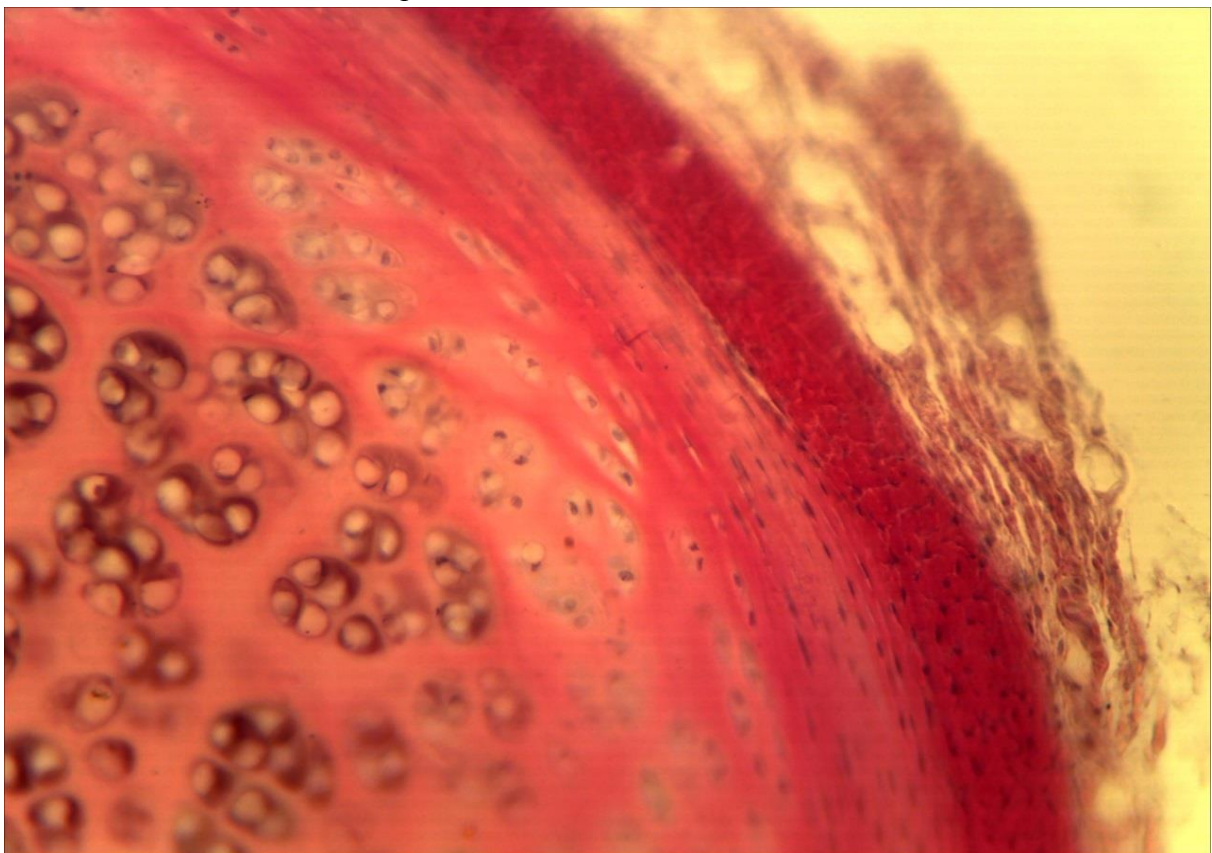
**10-1 (x20, x7).**  
**Мікропрепарат**  
**«Сухожилля теляти в**  
**поперечному розрізі»,**  
зabarвлення  
гематоксиліном і еозином



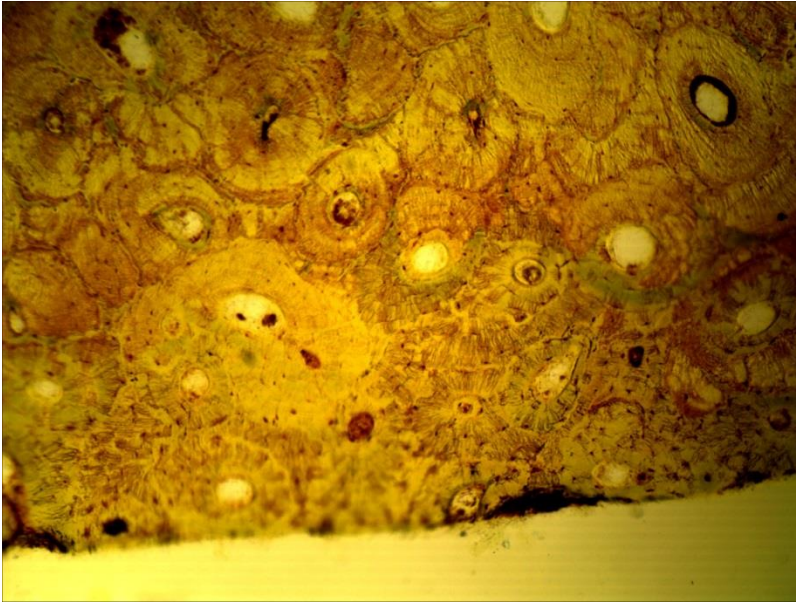
**10-1 (x20, x7).**  
**Мікропрепарат**  
**«Сухожилля теляти в**  
**поперечному розрізі»,**  
зabarвлення  
гематоксиліном і еозином



10-2 (x8, x7). Мікропрепарат «Гіаліновий хрящ ребра кролика», забарвлення гематоксиліном і еозином



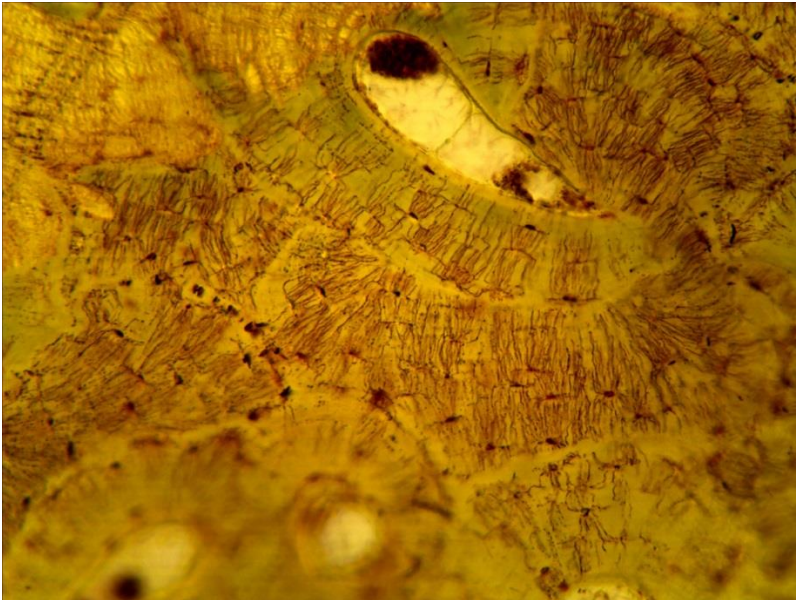
10-2 (x20, x7). Мікропрепарат «Гіаліновий хрящ ребра кролика», забарвлення гематоксиліном і еозином



10-3 (x8, x7).

Мікропрепарат

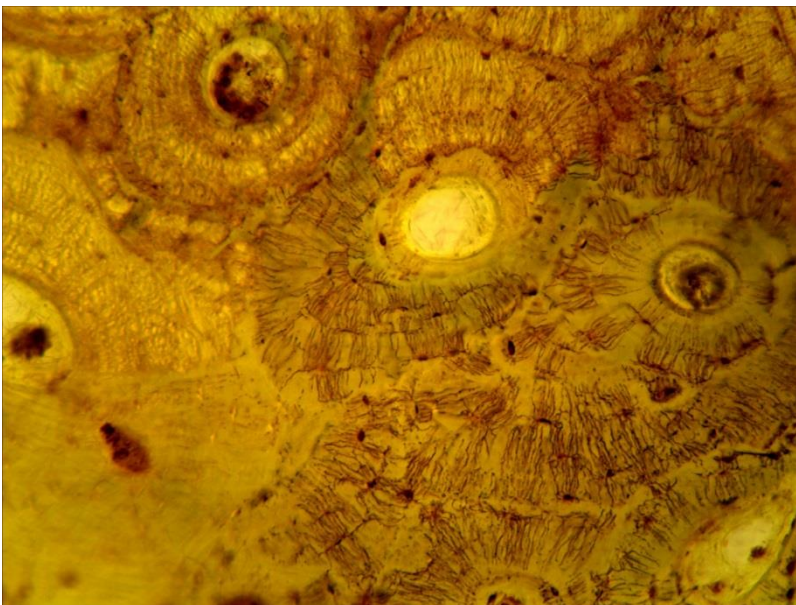
«Гомілкова кістка людини у поперечному розрізі», забарвлення гематоксиліном і еозином



10-3а (x20, x7).

Мікропрепарат

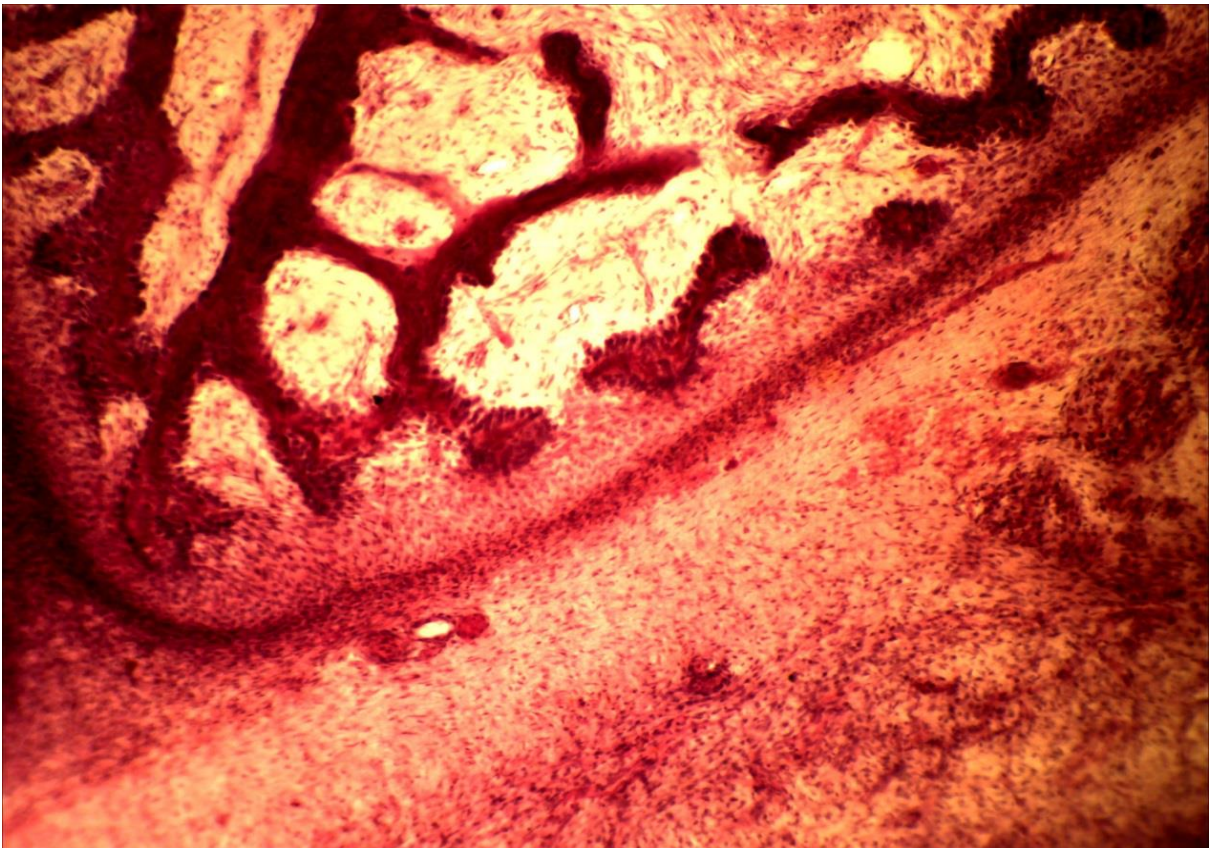
«Гомілкова кістка людини у поперечному розрізі» забарвлення гематоксиліном і еозином



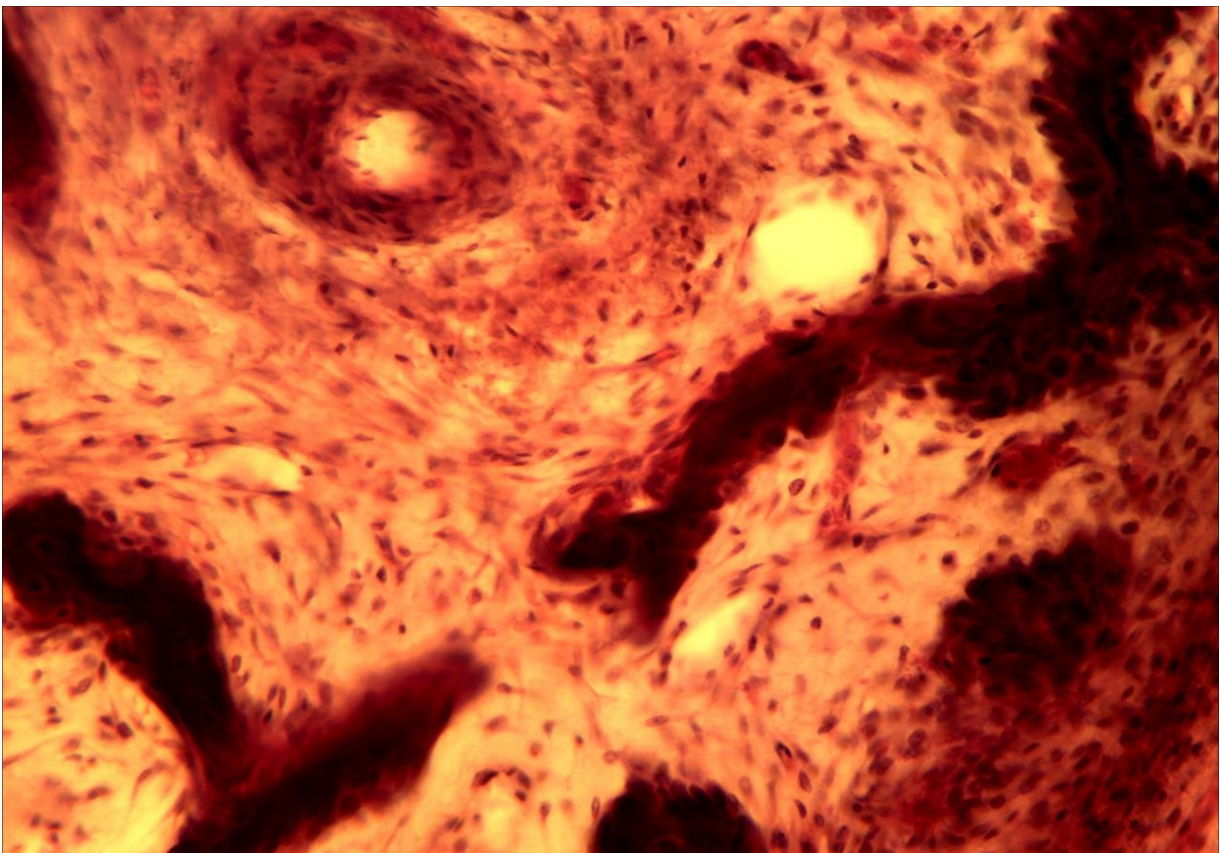
10-3б (x20, x7).

Мікропрепарат

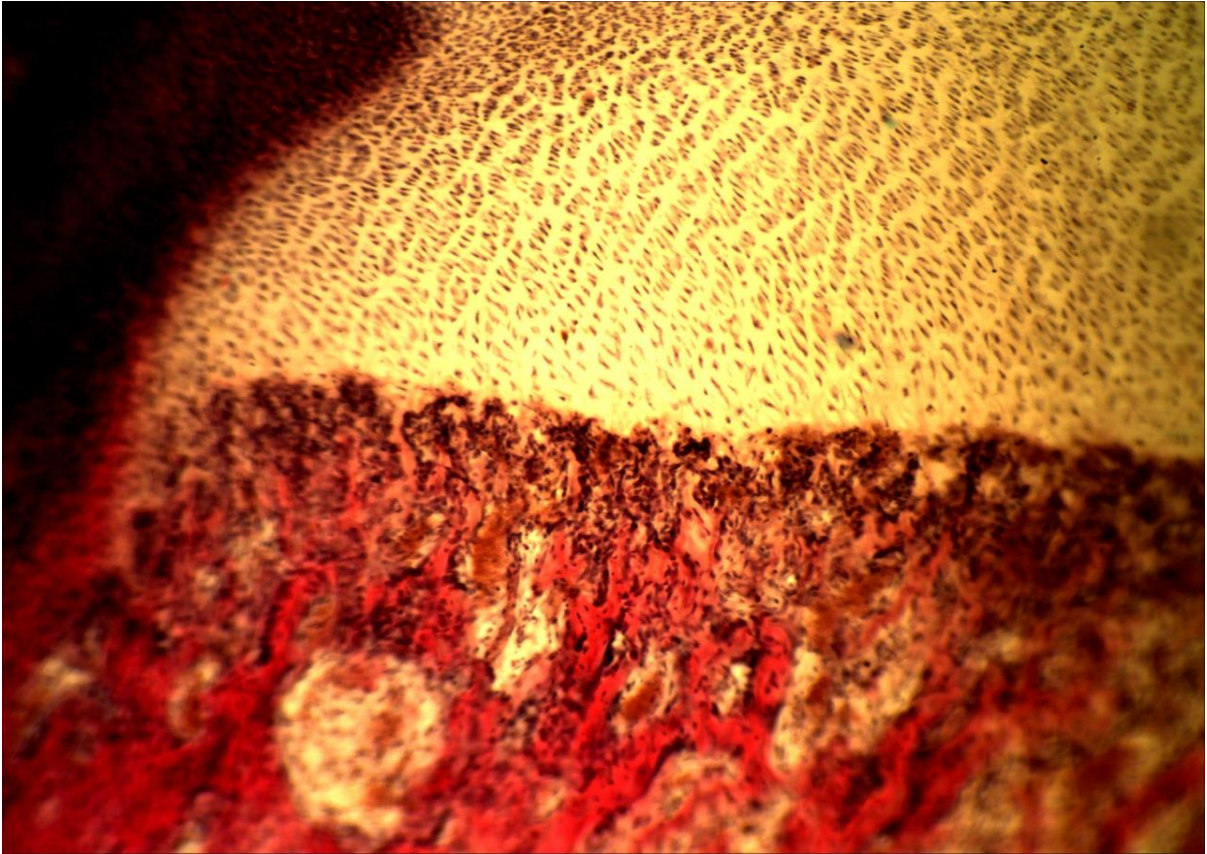
«Гомілкова кістка людини у поперечному розрізі» забарвлення гематоксиліном і еозином



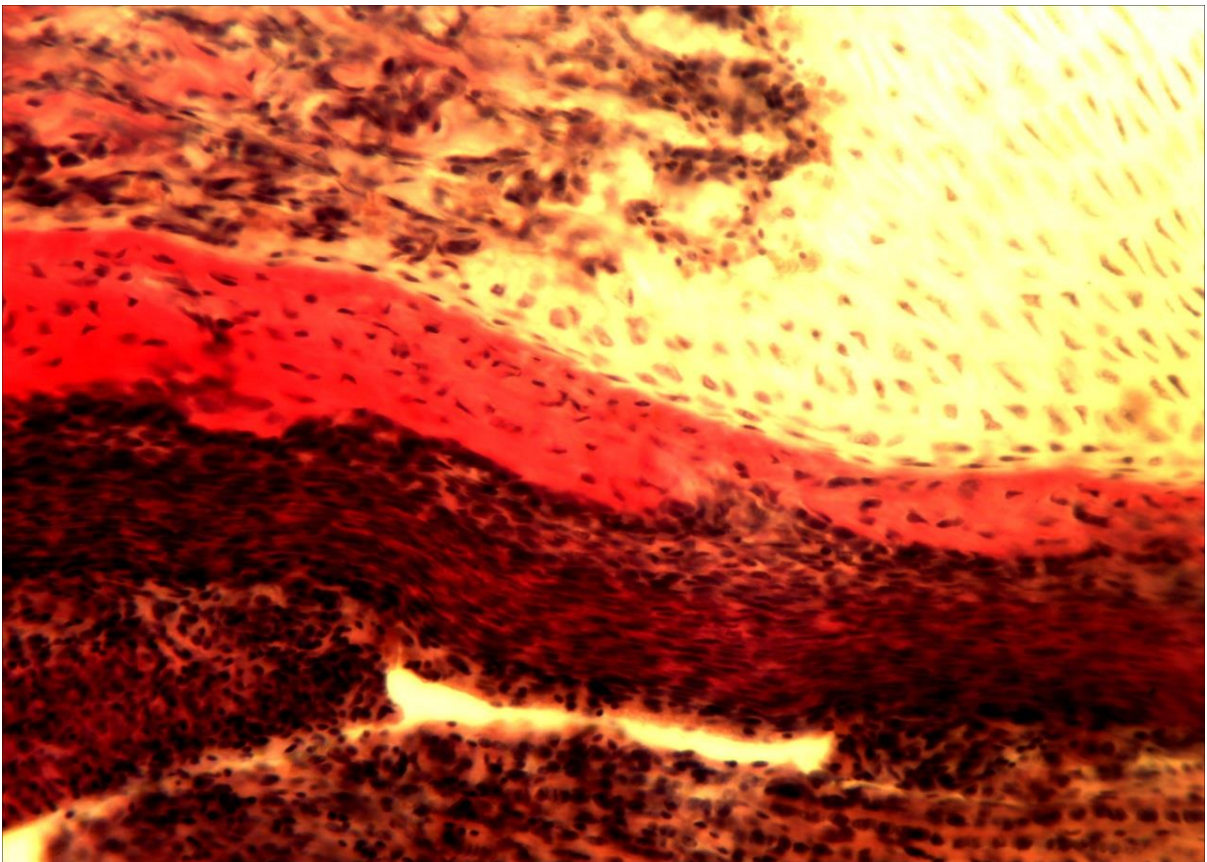
10-4 (x8, x7). Мікропрепарат «*Нижня щелепа зародка свині*», забарвлення гематоксиліном і еозином



10-4 (x20, x7). Мікропрепарат «*Нижня щелепа зародка свині*», забарвлення гематоксиліном і еозином



10-5 (x8, x7). Мікропрепарат «Трубчаста кістка зародка свині», забарвлення гематоксиліном і еозином



10-5 (x20, x7). Мікропрепарат «Трубчаста кістка зародка свині», забарвлення гематоксиліном і еозином

**Лабораторне заняття № 11****Тема: М'ЯЗОВІ ТКАНИНИ**

**Мета заняття:** вивчить особливості будови гладкої та посмугової м'язової тканини.

**Обладнання:** постійні мікропрепарати, мікроскопи.

**Хід заняття:**

I. Обговорення теоретичного матеріалу.

Загальна характеристика м'язових тканин.

Особливості будови: гладкої м'язової тканини; посмугової скелетної м'язової тканини; посмугової серцевої тканини (робочої і провідної).

II. Виконання лабораторної роботи.

Завдання 1. Розгляньте мікропрепарат № 11-1 «Гладка м'язова тканина», забарвлений гематоксином і еозином.

*Замалюйте* ділянку стінки січового міхура ссавця в місці локалізації гладких міоцитів у повздовжньому і поперечному розрізі і позначте: міоцити у повздовжньому розрізі, їх ядра, цитоплазму; міоцити у поперечному розрізі, їх ядра, цитоплазму; м'язові групи; м'язові пласти; прошарки пухкої сполучної тканини.

Завдання 2. Розгляньте мікропрепарат № 11-2 «Попережносмугаста м'язова тканина», забарвлений залізним гематоксином. Зверніть увагу на відмінності її будови у порівнянні із гладкою м'язовою тканиною.

*Замалюйте* групу м'язових волокон у повздовжньому і поперечному розрізі і позначте: м'язові волокна, зрізані вздовж і впоперек; їх саркоплазму, ядра, світлі і темні диски; ендомізій, кровоносні судини. Вкажіть вид м'язової тканини.

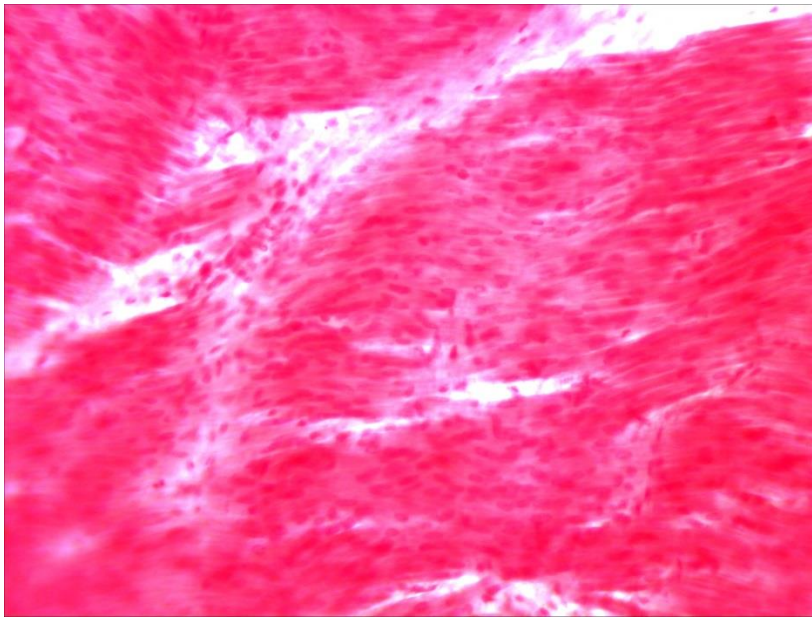
**Питання****для опрацювання і самоперевірки**

1. Функції м'язової тканини. Основні властивості м'язової тканини.
2. Загальні цито- та гістологічні риси м'язової тканини.
3. Типи м'язової тканини. Гістогенетична класифікація м'язової тканини (за М. Г. Хлопіним).
4. Скелетна м'язової тканини. Гістогенез, клітинні лінії – міосимплас-ти, міосателіти.
5. Основні компоненти скелетного м'яза.
6. Сполучнотканинні оболонки скелетного м'яза.
7. Організація м'яза. Будова міофібрил. Структура саркомера, його зони, тонкі й товсті філаменти, саркоплазматичний ретикулум, триада та її функції. Теорія ковзання філаментів.
8. Поняття про іннервацію скелетних м'язів.
9. Типи волокон скелетних м'язів – їхня класифікація та властивості.
10. Серцева м'язова тканина. Будова клітин, вставні диски.
11. Порівняльна характеристика серцевої та скелетної посмугованих м'язових тканин.

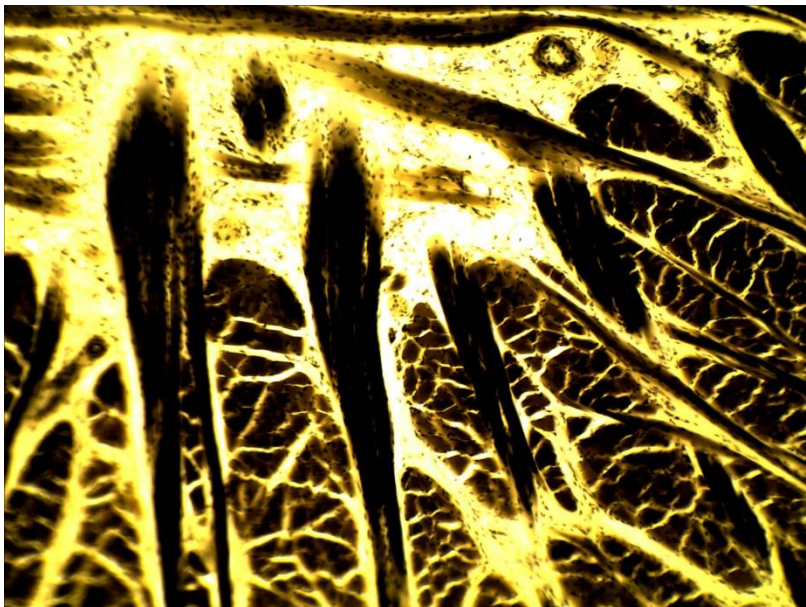
12. Типи кардіоміоцитів.
13. Фізіологічна регенерація серцевої м'язової тканини.
14. Гладенька м'язова тканина. Локалізація, будова, властивості.
15. Структурно-функціональні особливості міоцитів гладенької м'язової тканини.
16. Ультраструктура гладеньких м'язових клітин.
17. Скорочення гладеньких міоцитів.
18. Фізіологічна регенерація гладенької м'язової тканини.
19. Міоїдні клітини. Міонейральний тип гладенької м'язової тканини.

*Література:*

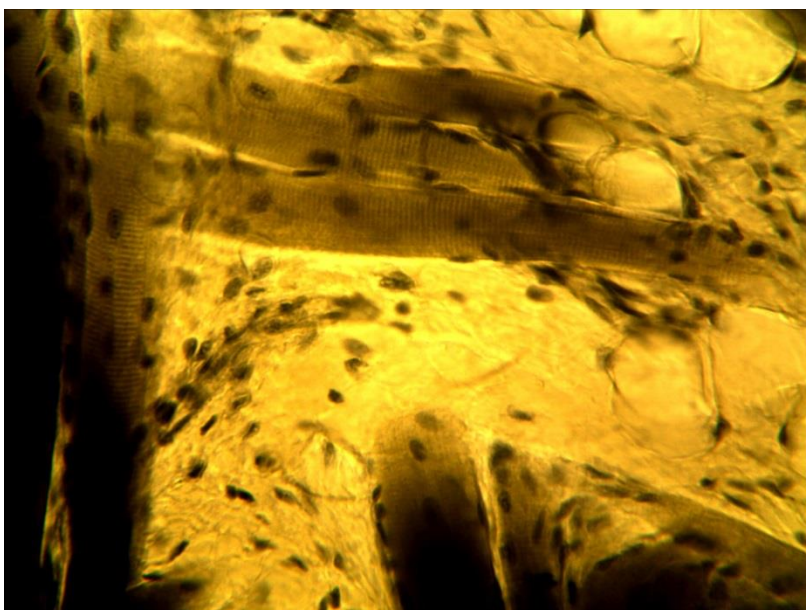
1. Антипчук Ю. П. Практикум з гістології з основами ембріології / Ю. П. Антипчук. – К. : Вища школа, 1978. – 151 с.
2. Антипчук Ю. П. Гистология с основами эмбриологии / Ю. П. Антипчук. – М. : Просвещение, 1983. – 240 с.



11-1 (x8, x7).  
Мікропрепарат «Гладка м'язова тканина», забарвлення гематоксиліном і еозином



11-2 (x8, x7).  
Мікропрепарат «Посмугована м'язова тканина», забарвлення залізним гематоксиліном



11-2 (x40, x7).  
Мікропрепарат «Посмугована м'язова тканина», забарвлення залізним гематоксиліном



## Лабораторне заняття № 12

### Тема: НЕРВОВА ТКАНИНА

**Мета заняття:** вивчить особливості будови, походження нервової тканини, деталі її будови за даними світлової і електронної мікроскопії.

**Обладнання:** постійні мікропрепарати, мікроскопи, слайди, діапроектор.

#### *Хід заняття:*

##### I. Обговорення питань:

- ✓ загальна морфофункціональна характеристика нервової тканини;
- ✓ класифікація її структурних елементів;
- ✓ нейрони, їх види і будова;
- ✓ нейроглія, її види і будова; нервові волокна і стовбури;
- ✓ нервові закінчення.

##### II. Виконання лабораторної роботи:

Завдання 1. Розгляньте мікропрепарат № 12-1 «*Нейрофібрили в нервових клітинах спинного мозку собаки*», забарвлений за методом Кахаля. У центральній частині препарату знайдіть сіру речовину, а в ній – нейроцити, виберіть нейроцит із ядром в центрі, поставте його в центр поля зору мікроскопа і переведіть останній на велике збільшення. Вивчить будову нейроцитів, та елементів нейроглії.

*Замалюйте* нейроцит і позначте: тіло нейроцита (перікаріон), відростки, цитоплазму, нейрофібрили, ядро, ядереце. Вкажіть вид нейрона.

Завдання 2. Розгляньте мікропрепарат № 12-2 «*Немієлінові нервові волокна*», забарвлений гематоксиліном і еозинном. При малому збільшенні мікроскопа знайдіть пучки волокон і поодинокі волокна, в центр поля зору мікроскопа поставте поодиноке нервове волокно і вивчить його будову. *Замалюйте* нервове волокно, позначте: осьовий циліндр, ядра швановських клітин. Вкажіть вид нервових волокон.

Завдання 3. Розгляньте мікропрепарат № 12-3 «*Мієлінові нервові волокна сідничного нерва жаби*», обробленого осмієвою кислотою. При малому збільшенні знайдіть поодинокі, ізольовані нервові волокна. Переведіть мікроскоп на велике збільшення і вивчить будову цього типу волокон.

*Замалюйте* ділянку нервового волокна і позначте: сегмент волокна, перехвати вузла, осьовий циліндр, мієлінову оболонку, насічки мієліну, нейролему. Вкажіть вид нервових волокон.

Завдання 4. На мікропрепараті № 12-4 «*Мієлінові нервові волокна у поперечному розрізі*», обробленому осмієвою кислотою, при малому збільшенні мікроскопа знайдіть поперечний зріз нервового стовбура, поставте його у центр поля зору мікроскопа, переведіть останній на велике збільшення і вивчить будову нервового стовбура.

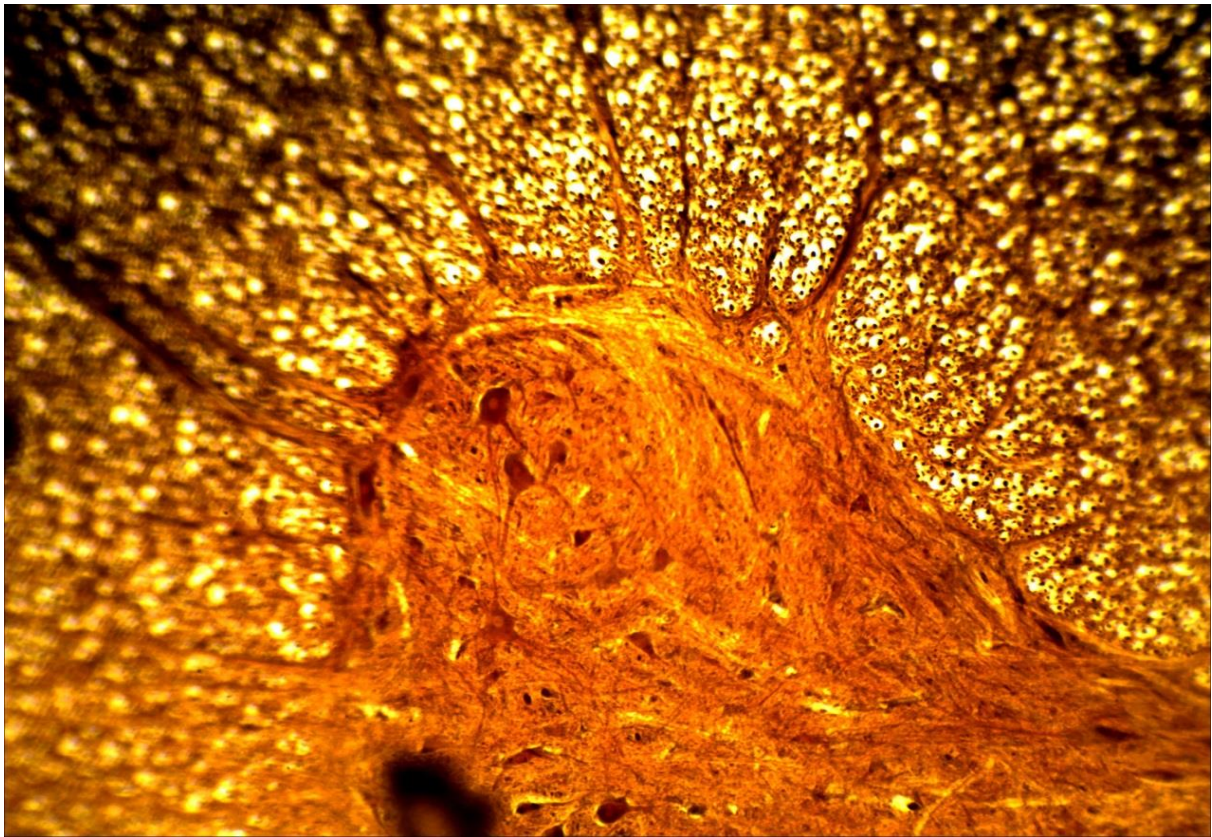
*Замалюйте* поперечний зріз нервового стовбура і позначте: епіневрій, периневрій, ендоневрій, мієлінові і немієлінові нервові волокна, мієлінову оболонку, осьові циліндри, кровоносні судини.

**Питання  
для опрацювання і самоперевірки**

1. Гістогенез нервової тканини.
2. Клітинний склад нервової тканини. Нейрони і нейроглія.
3. Структура нейрона, його цитологічні особливості.
4. Тільця Нісля. Цитоскелет нейрона. Включення.
5. Морфофункціональні особливості відростків нервових клітин.
6. Цитоскелет нейрона. Аксонний транспорт.
7. Функціональна і морфологічна класифікація нейронів.
8. Загальна схема організації синапсів.
9. Потенціал дії. Передача потенціалу дії.
10. Синапси. Класифікація синапсів.
11. Збудливі та гальмівні синапси.
12. Будова хімічного синапсу.
13. Клітини нейроглії. Загальна характеристика. Астроцити, олігодендроцити, епендимоцити, мікроглія, сателітні клітини, шваннівські клітини – локалізація, будова, функції.
14. Типи нервових волокон.
15. Мієлінова оболонка, будова, формування, функції.
16. Які клітини утворюють мієлін?
17. Характеристика мієлінових волокон.
18. Характеристика немієлінових волокон.
19. Сполучнотканинні оболонки нерва.
20. Пластичність і репарація нервової тканини в периферичній і центральній нервовій системі.
21. Уявлення про нейросекреторні клітини, їхня локалізація в організмі.

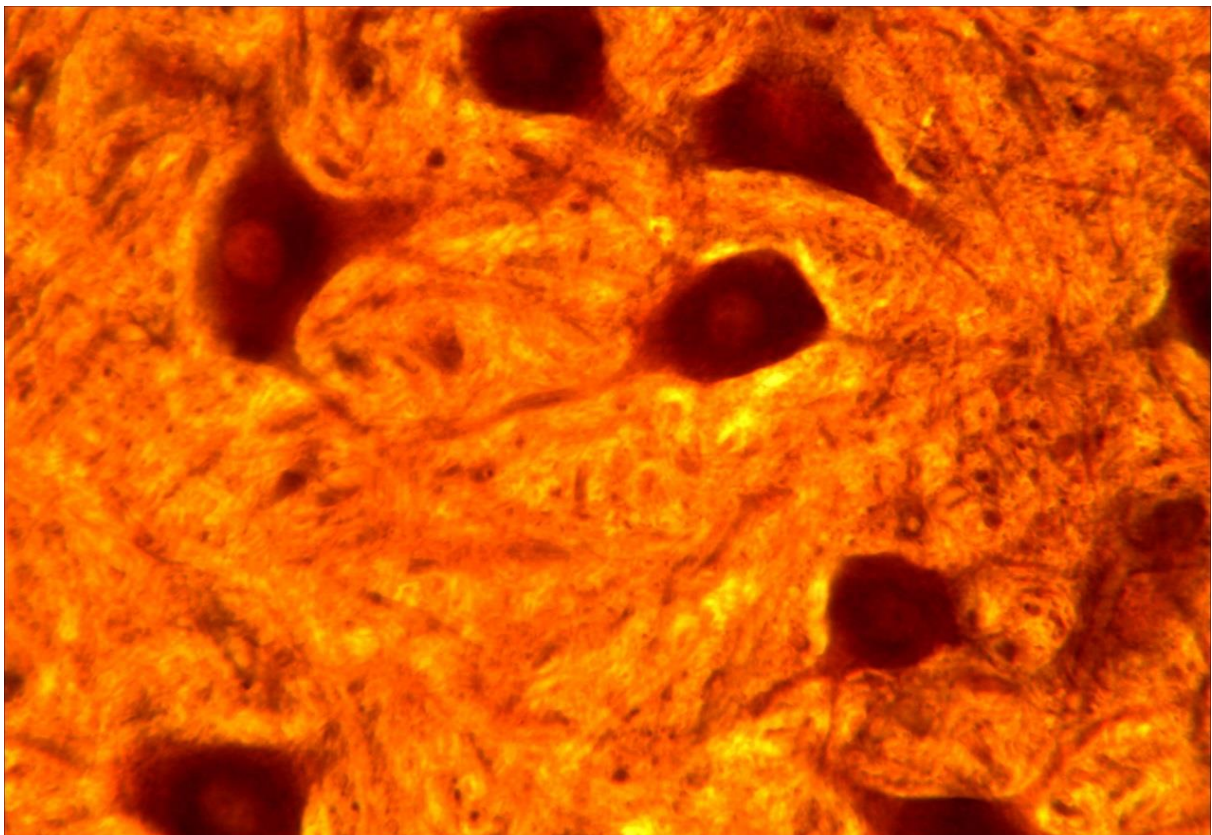
**Література:**

1. Антипчук Ю. П. Практикум з гістології з основами ембріології / Ю. П. Антипчук. – К. : Вища школа, 1978. – 151 с.
2. Антипчук Ю. П. Гистология с основами эмбриологии / Ю. П. Антипчук. – М. : Просвещение, 1983. – 240 с.



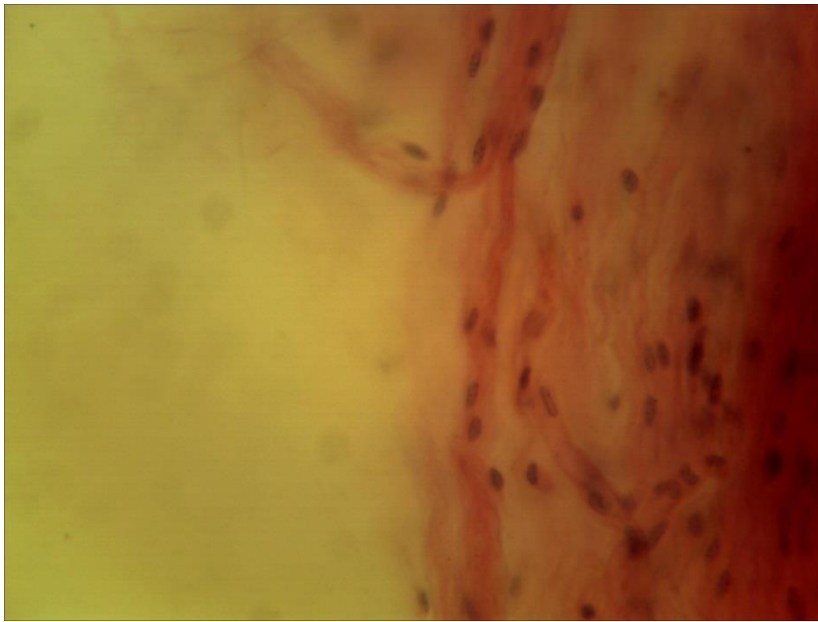
12-1 (x8, x7).

Мікропрепарат «*Нейрофібрили в нервових клітинах спинного мозку собаки*», забарвлення за методом Кахаля



12-1 (x40, x7).


Мікропрепарат «*Нейрофібрили в нервових клітинах спинного мозку собаки*», забарвлення за методом Кахаля



12-2 (x40, x7).  
Мікропрепарат  
«Немієлінові нервові  
волокна», забарвлення  
гематоксиліном і  
еозином



12-3 (x40, x7).  
Мікропрепарат  
«Мієлінові нервові  
волокна сідничного  
нерва жаби»,  
забарвлення осмієвою  
кислотою



12-4 (x40, x7).  
Мікропрепарат  
«Мієлінові нервові  
волокна у поперечному  
розрізі», забарвлення  
осмієвою кислотою

**Лабораторне заняття № 13****Тема: БУДОВА ЧОЛОВІЧИХ І ЖІНОЧИХ СТАТЕВИХ ЗАЛОЗ І КЛІТИН.  
СПЕРМАТОГЕНЕЗ. ООГЕНЕЗ**

**Мета заняття:** ознайомитись з мікроскопічною будовою чоловічих і жіночих статевих залоз, статевих клітин, основними етапами і процесами сперматогенезу і оогенезу.

**Матеріали і обладнання:** мікроскопи, мікропрепарати.

***Хід заняття:***

I. Обговорення будови чоловічих і жіночих статевих залоз, статевих клітин, сперматогенезу і оогенезу, їх біологічного значення та особливостей у тварин і людини.

II. Виконання лабораторної роботи.

Завдання 1. На постійному мікропрепараті №13-1 «Сперматозоїди морської свинки», забарвлений залізним гематоксином, розгляньте будову чоловічих статевих клітин морської свинки і знайдіть головку, ядро, акросому, шийку, мітохондріальну спіраль, хвостик, кінцеву нитку.  
*Замалюйте* кілька сперматозоїдів морської свинки і позначте: головку, акросому, ядро, хвостик, шийку, мітохондріальну спіраль, кінцеву нитку.

Завдання 2. На постійному мікропрепараті №13-2 «Сперматозоїди півня», забарвлений залізним гематоксином, розгляньте будову чоловічих статевих клітин півня, знайдіть головку, шийку, хвостик, кінцеву нитку.  
*Замалюйте* кілька сперматозоїдів півня і позначте: головку, шийку, хвостик, кінцеву нитку.

Завдання 3. *Замалюйте* схему будови сперматозоїда людини, позначте: головку, ядро, акросому, шийку, хвостик, мітохондріальну спіраль, кінцеву нитку.

Завдання 4. На мікропрепараті № 13 - 4 «Яєчник кішки», забарвлений гематоксином і еозином, розгляньте будову яєчника ссавців і знайдіть його оболонку, корковий і мозковий шари, первинні фолікули, одношарові фолікули, двошарові фолікули, багатошарові фолікули, граафів пухирець, сполучну тканину, яйцеклітину (що загинула), інтерстиціальні клітини, кровоносні судини.  
*Замалюйте* частину яєчника кішки і позначте: оболонку яєчника, корковий шар, мозковий шар, сполучну тканину, кровоносні судини, інтерстиціальні клітини, первинний фолікул, одношаровий фолікул, двошаровий фолікул, багатошаровий фолікул, граафів пухирець, атлетичний фолікул й жовте тіло.

Завдання 5. На мікропрепараті №13-5 «Яєчник кішки», забарвлений гематоксином і еозином, при великому збільшенні мікроскопа розгляньте будову яйцеклітини кішки у складі багатошарового фолікула або граафова

пухирця і знайдіть яйцеклітину, її цитоплазму, ядро, ядерце, первинну оболонку, вторинну оболонку та її блискучу зону й променистий вінець, яйценосний горбик.

*Замалюйте* одну яйцеклітину кішки і позначте: первинну оболонку, цитоплазму, ядро, ядерце, хроматин, зерна жовтка, вторинну оболонку та її блискучу зону й променистий вінець, яйценосний горбик.

**Завдання 6.** На мікропрепараті №13-6 «Яечник жаби», забарвлений гематоксиліном і еозином, знайдіть яйцеклітини жаби й розгляньте їх будову, знайдіть анімальний і вегетативний полюси, білкові включення, ядро, цитоплазму, оболонки яйцеклітини.

*Замалюйте* яйцеклітину жаби і позначте анімальний полюс, вегетативний полюс, анімально-вегетативну вісь, білкові включення, ядро, цитоплазму, оболонки яйцеклітини.

**Завдання 7.** На мікропрепараті №13-7 «Яечник беззубки», забарвлений гематоксиліном і еозином, на малому збільшенні знайти в яєчнику фолікули з великими, кулястої форми яйцеклітинами.

*Замалюйте* яйцеклітину на великому збільшенні й позначте: яйцеклітини беззубки, оболонку, цитоплазму, хроматин, ядерце, епітеліальну клітину.

### **Питання**

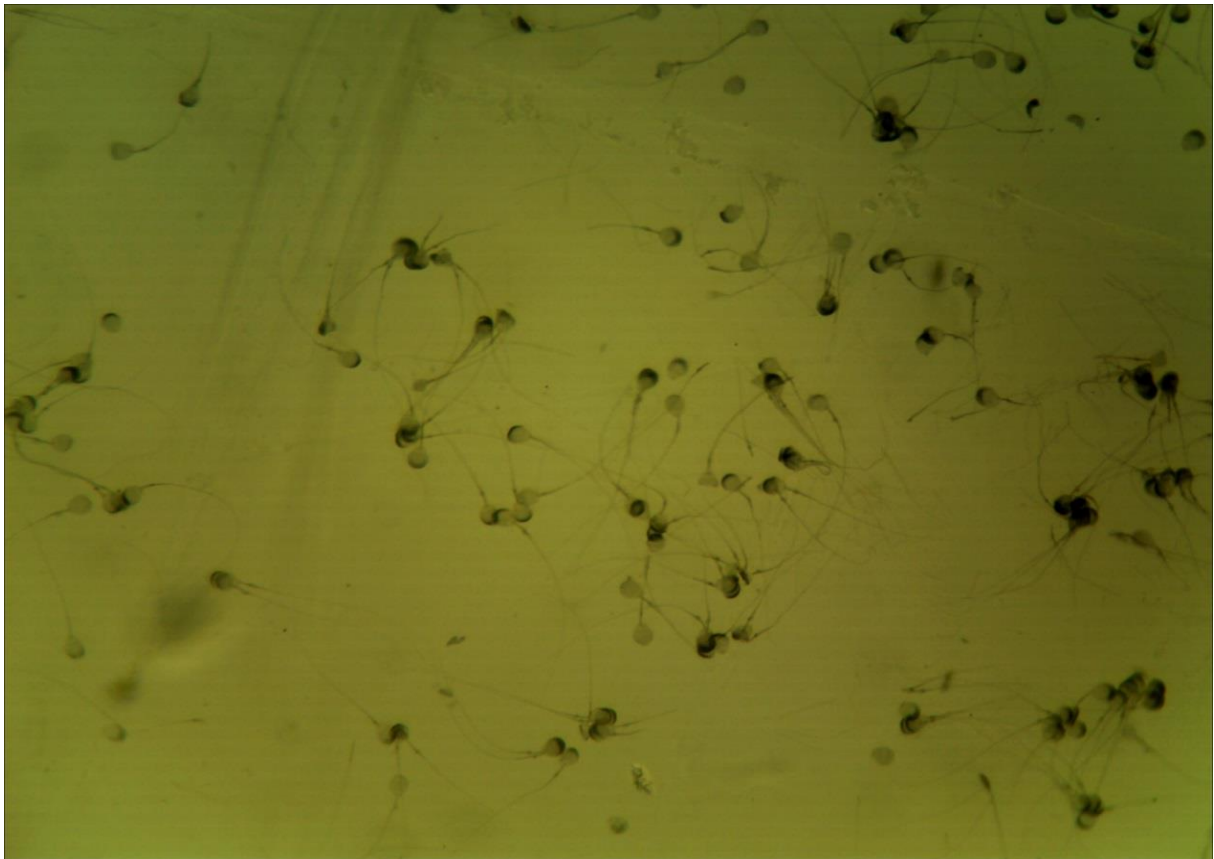
#### **для опрацювання і самопідготовки**

1. Що таке розмноження?
2. Яке розмноження є безстатевим? Наведіть приклади.
3. Яке розмноження є статевим? Наведіть приклади.
4. Що таке онтогенез?
5. Що таке прогенез?
6. З яких основних частин складається сім'яник ссавця?
7. Що таке клітини Сертолі і яку роль вони виконують у сперматогенезі?
8. Що таке інтерстиціальні клітини і яка їх функція?
9. На які періоди поділяють сперматогенез?
10. На яких етапах сперматогенезу спостерігаються сперматогонії, сперматоцити I, сперматоцити II, сперматиди, сперматозоїди?
11. Скільки і яких чоловічих статевих клітин виникає з однієї сперматогонії і як називається цей період сперматогенезу?
12. Що характерно для періоду росту чоловічих статевих клітин?
13. Охарактеризуйте мейоз I чоловічих статевих клітин.
14. Охарактеризуйте мейоз II чоловічих статевих клітин.
15. З якої клітини розвивається сперматозоїд і як називається цей період сперматогенезу?
16. Які частини розрізняють у чоловічій статевій клітині?
17. Яку будову має яєчник?
18. Що таке фолікулярні клітини і яка їхня функція?
19. Що таке інтерстиціальні клітини і яка їхня функція?
20. Наведіть класифікацію яйцеклітин за кількістю жовтка.
21. Наведіть класифікацію яйцеклітин за розміщенням жовтка.
22. Яку будову має первинна оболонка яйцеклітини?
23. Яку будову має вторинна оболонка яйцеклітини?
24. У яких тварин яйцеклітина має третинну оболонку і як вона побудована?

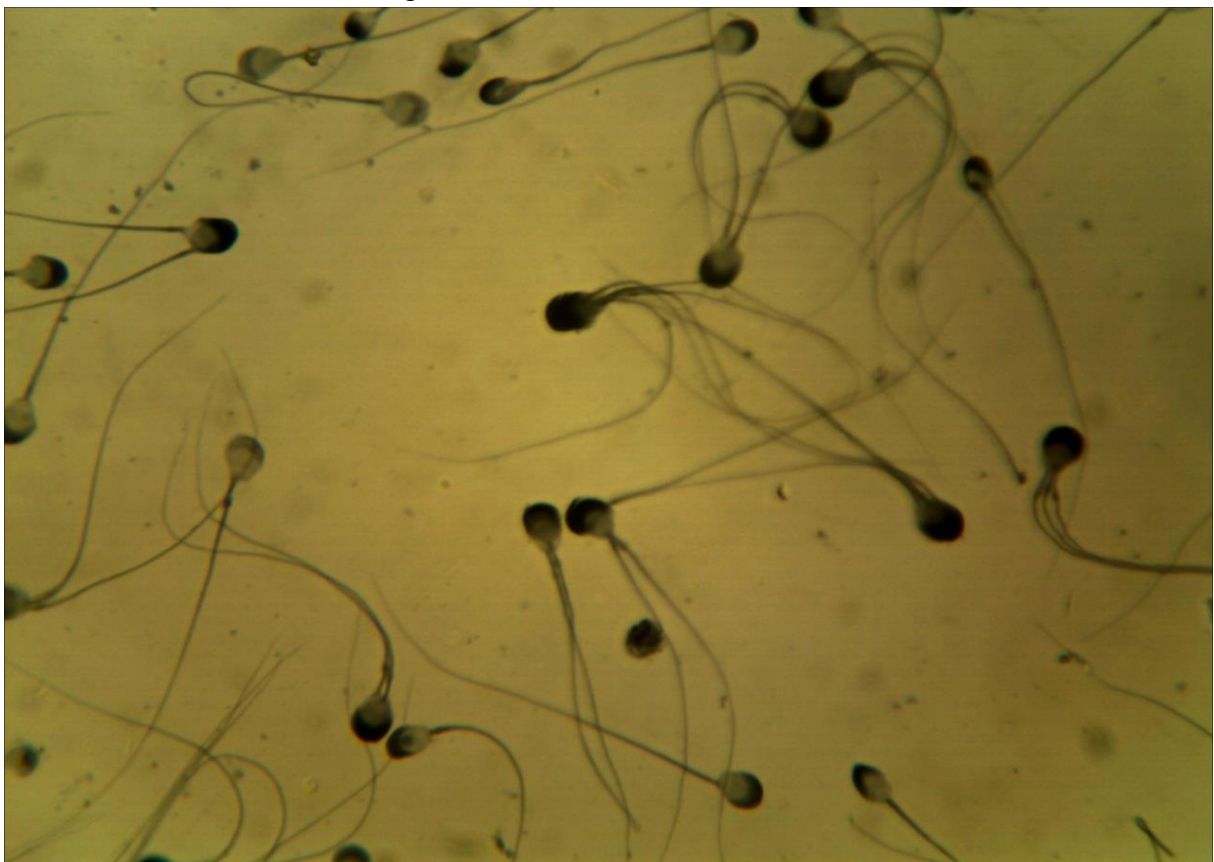25. Вкажіть відмінності у будові вторинної оболонки яйцеклітин земноводних, плазунів, птахів, ссавців?
26. Що таке оогенез?
27. З яких періодів складається оогенез?
28. Коли у людини і протягом якого часу відбувається кожний з періодів оогенезу?
29. У якому періоді оогенезу знаходяться жіночі статеві клітини в яєчнику дорослого ссавця?
30. Які фази росту проходить жіноча статеві клітина?
31. Які є відмінності між первинним і одношаровим фолікулами?
32. Які є відмінності між багатшаровим і пухирчатим фолікулами? Що таке овуляція?
33. З яких етапів складається поділ дозрівання жіночої статевої клітини?
34. Скільки і яких жіночих статевих клітин утворюється внаслідок першого поділу дозрівання?
35. Скільки і яких клітин утворюється внаслідок другого поділу дозрівання?

*Література:*

1. Антипчук Ю. П. Практикум гістології з основами ембріології / Ю. П. Антипчук. – Київ : Вища школа, 1978. – С. 36 – 53.
2. Чепурнова Л. В. Биология индивидуального развития : учебно-метод. пособие к практическим занятиям для студентов 3 курса спец. «Биология» / Л. В. Чепурнова. – Киченев, 2009. – С. 4 – 17.

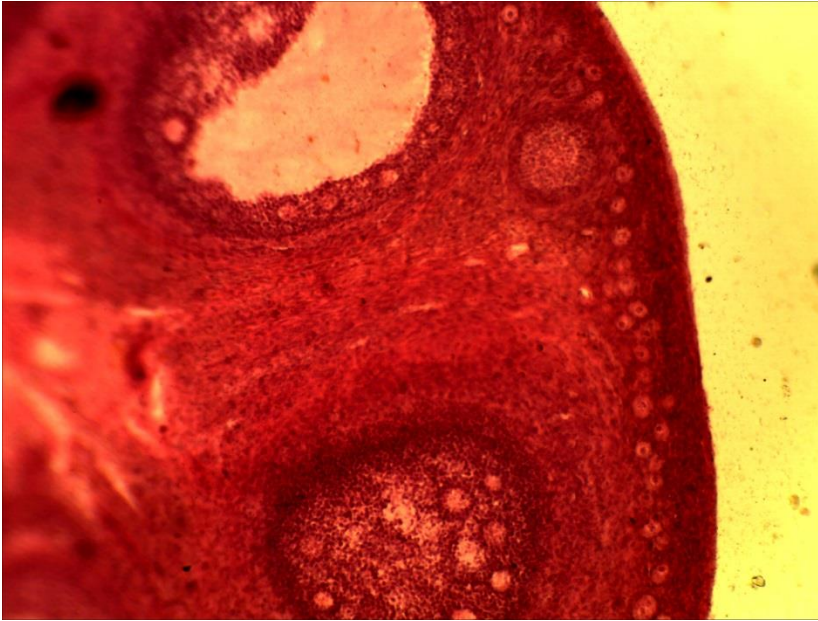


13-1 (x20, x7). Мікропрепарат «Сперматозоїди морської свинки», забарвлення залізним гематоксиліном



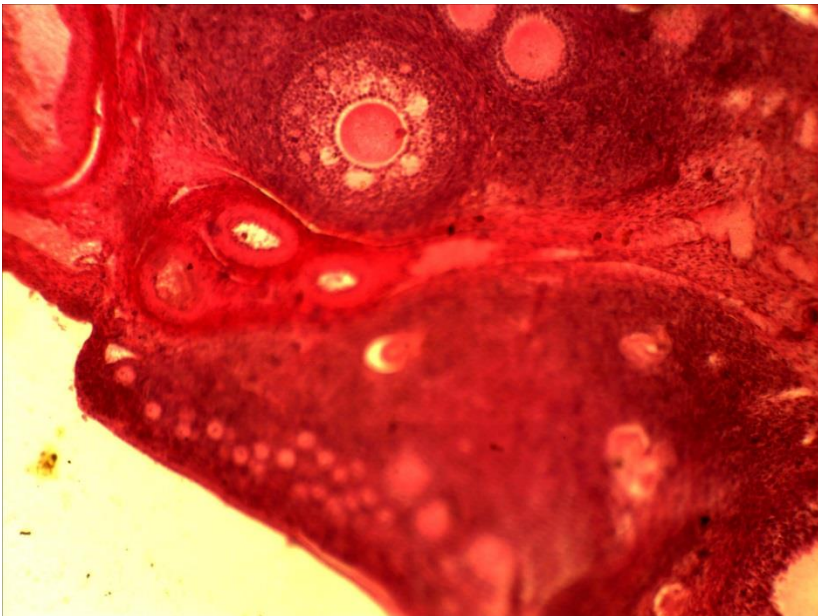
13-2 (x40, x7). Мікропрепарат «Сперматозоїди півня», забарвлення залізним гематоксиліном





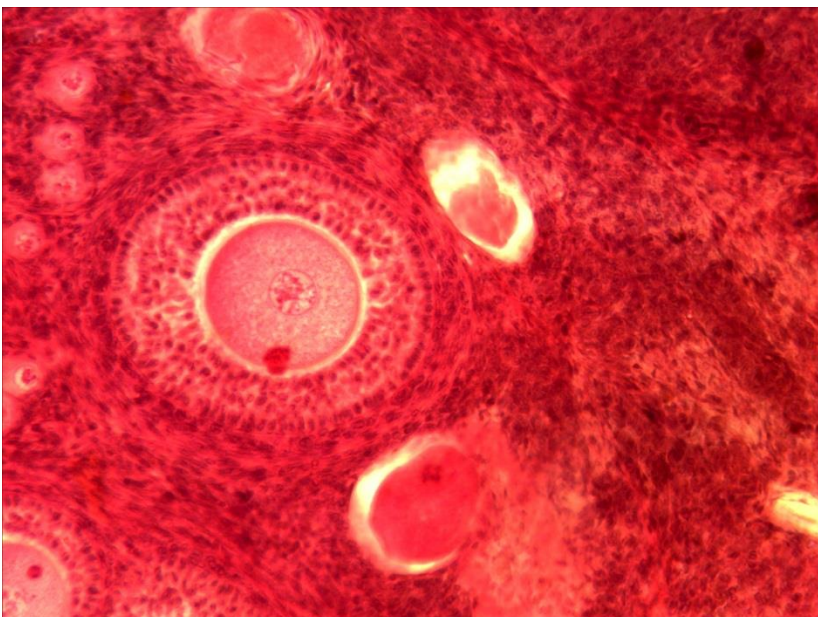
13-4 (x8, x7).

Мікропрепарат «Яєчник кішки», забарвлення гематоксиліном і еозином



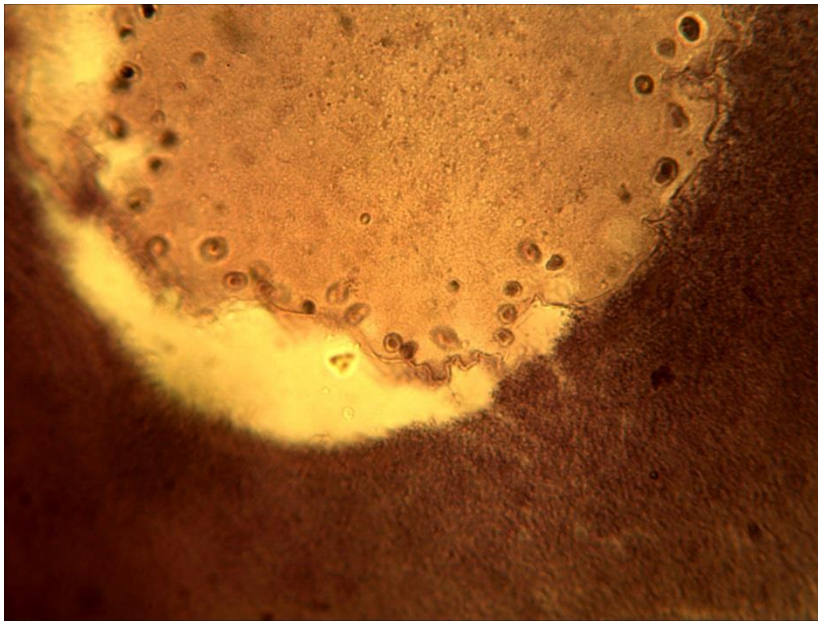
13-4 (x8, x7).

Мікропрепарат «Яєчник кішки», забарвлення гематоксиліном і еозином



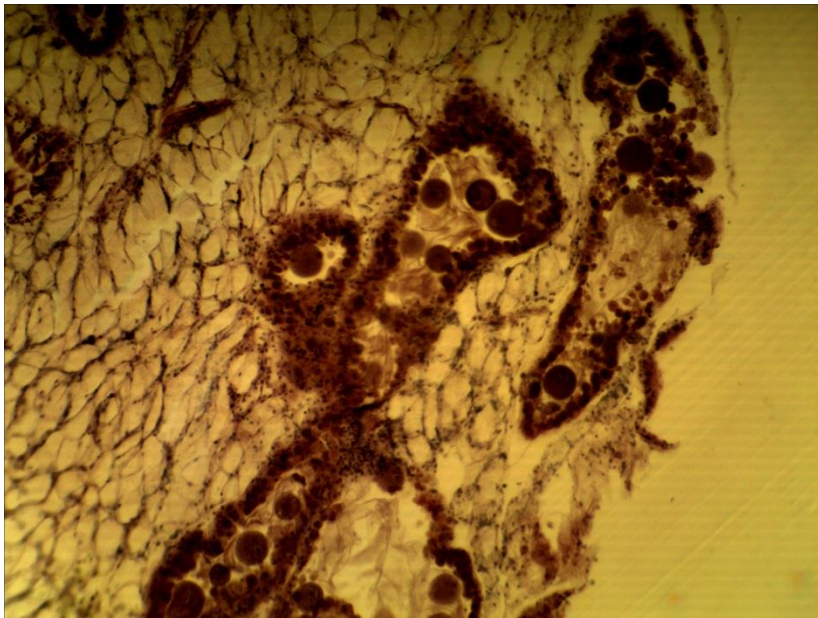
13-5 (x20, x7).

Мікропрепарат «Яєчник кішки», забарвлення гематоксиліном і еозином



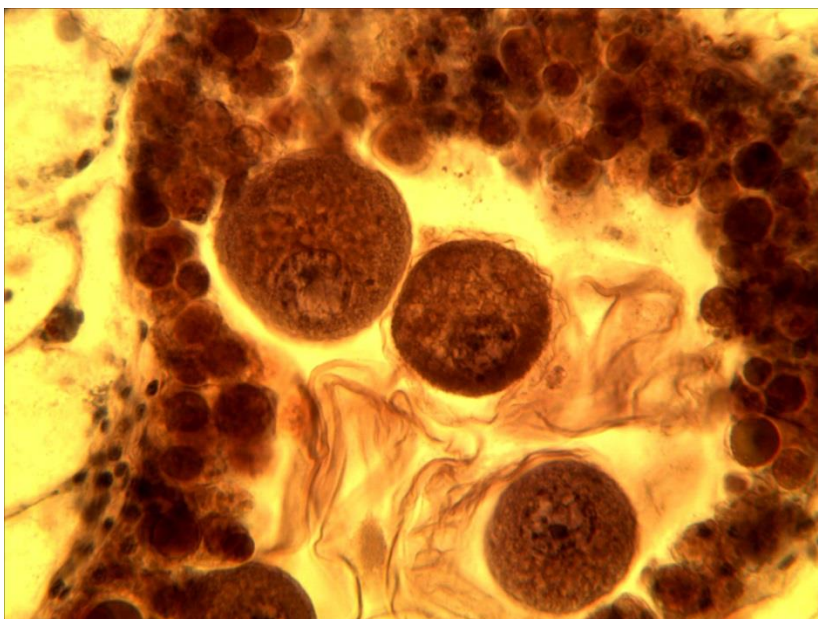
13-6 (x40, x7).

Мікропрепарат «*Ячник жаби*», забарвлення гематоксиліном і еозином



13-7 (x8, x7).

Мікропрепарат «*Ячник беззубки*», забарвлення гематоксиліном і еозином



13-7 (x40, x7).

Мікропрепарат «*Ячник беззубки*», забарвлення гематоксиліном і еозином

**Лабораторне заняття № 14****Тема: ПОЧАТКОВІ ЕТАПИ РОЗВИТКУ ОРГАНІЗМІВ.  
УТВОРЕННЯ ЗАРОДКОВИХ ЛИСТКІВ**

**Мета заняття:** ознайомитись з початковими етапами розвитку організмів від проникнення сперматозоїда в яйцеклітину і до утворення одношарового зародка, ознайомитись з процесами і шляхами утворення ектодерми, ентодерми і мезодерми

**Матеріали і обладнання:** мікроскопи, мікропрепарати.

**Хід заняття:**

I. Обговорення процесів осіменіння і запліднення, поділу дозрівання яйцеклітини, стадій двох пронуклеусів і синкаріону, дроблення і утворення одношарового зародка. Обговорення процесу гастрюляції та його особливостей у різних представників хордових

II. Виконання лабораторної роботи.

Завдання 1. На мікропрепараті №14-1 «*Синкаріон у кінської аскариди*», забарвлений залізним гематоксиліном, знайдіть яйцеклітини на стадії двох пронуклеусів і синкаріону, зверніть увагу на розташування і форму пронуклеусів та особливості утворення спільного ядра або синкаріона.

*Замалюйте* яйцеклітини на стадії двох пронуклеусів і синкаріон і позначте оболонку яйцеклітини, цитоплазму, про нуклеуси, полярні тільця, синкаріон.

Завдання 2. На мікропрепараті №14-2 «*Дроблення яйцеклітини аскариди*», забарвлений залізним гематоксиліном розгляньте яйцеклітини кінської аскариди на різних етапах дроблення.

*Знайдіть і замалюйте* зиготи кінської аскариди на стадії метафази, анафази і телофази мітотичного поділу, а також зародки на стадії трьох – восьми бластомерів і позначте: оболонку яйцеклітини, цитоплазму, хромосоми, хроматиди, центросоми, ахроматинове веретено, бластомери, додаткові ядра сперматозоїдів. Вкажіть тип дроблення.

Завдання 3. На мікропрепараті №14-3 «*Дроблення яйцеклітини жаби*», забарвлений гематоксиліном і пікрофуксином знайдіть анімальний і вегетативний полюси зародка, борозни дроблення, бластомери.

*Замалюйте* кілька яйцеклітин жаби на різних стадіях дроблення, визначте тип дроблення та кількість бластомерів й позначте бластомери, їх цитоплазму, ядро, борозни дроблення, вегетативний і анімальний полюси.

Завдання 4. На мікропрепараті №14-4 «*Гастрюла жаби*», забарвлений гематоксиліном пікрофуксином розгляньте будову сагітального зрізу зародка жаби на стадії гастрюляції.

*Замалюйте* гастрюлу жаби і позначте: анімальний полюс, вегетативний полюс, ектодерму, ентодерму, дорзальну губу бластопора, вентральну губу бластопора, бластопора. Вкажіть типи гастрюляції у земноводних і спосіб утворення мезодерми та її похідних.

Завдання 5. На мікропрепараті №14-5 «*Первинна смужка зародка курки*», забарвлений гематоксиліном, розгляньте утворення зародкових листків у птахів.

*Замалюйте* первинну смужку зародка курки і позначте ектодерму, ентодерму, мезодерму, первинну борозенку, бічні губи бластопора, позазародкову ектодерму, ентодерму, жовткові кулі. Вкажіть тип гастрюляції у птахів й спосіб утворення мезодерми.

**Завдання 6.** На мікропрепараті №14-6 «Зародок курки 16 годин інкубації», забарвлений гематоксиліном розгляньте будову зародкового диска курки.

*Замалюйте* зародок курки 16 годин інкубації і позначте: жовток, зародковий диск, гензеновський вузлик, первинну смужку, первинну ямку або верхню губу бластопора, бічні губи бластопора, нижню губу бластопора. Вкажіть тип гастрюляції у птахів та подальші шляхи утворення хорди, сегментовано й несегментованої мезодерми.

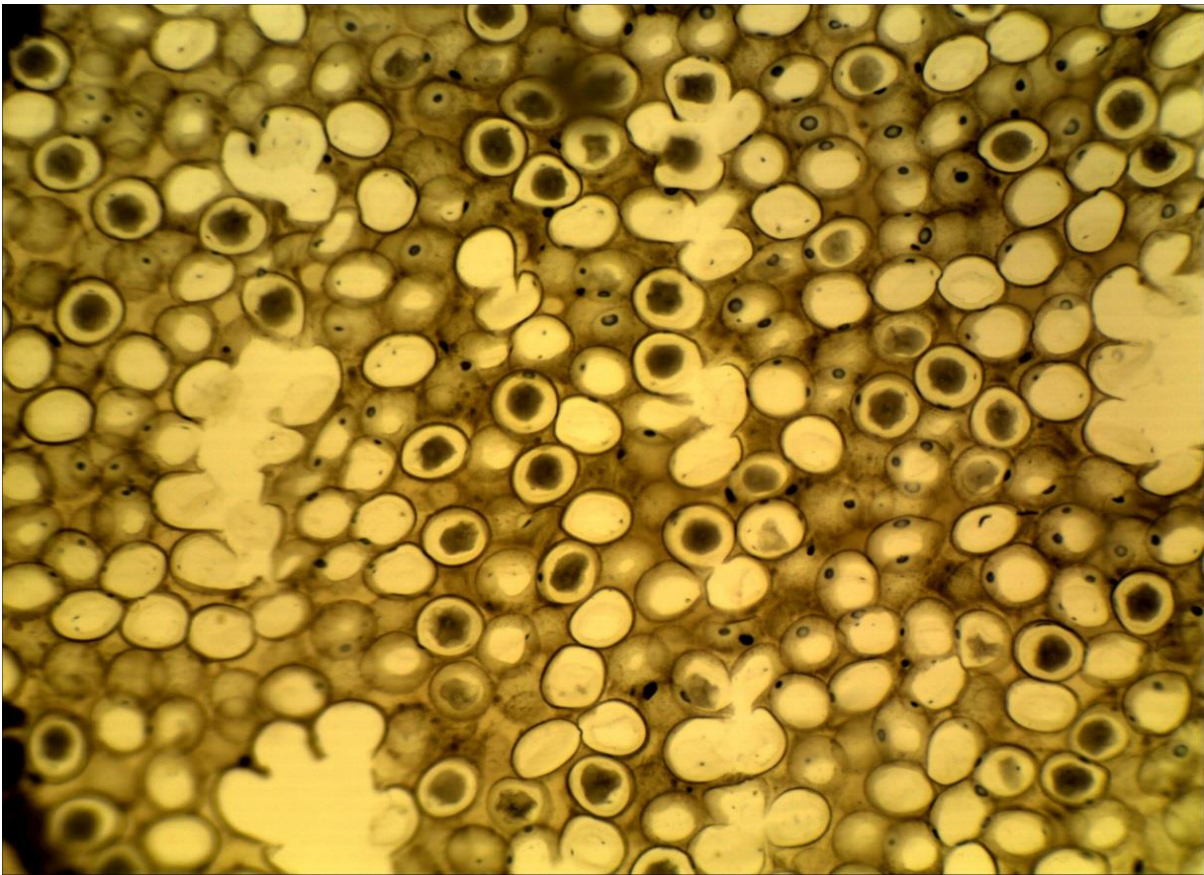
### **Питання**

#### **для опрацювання і самоперевірки**

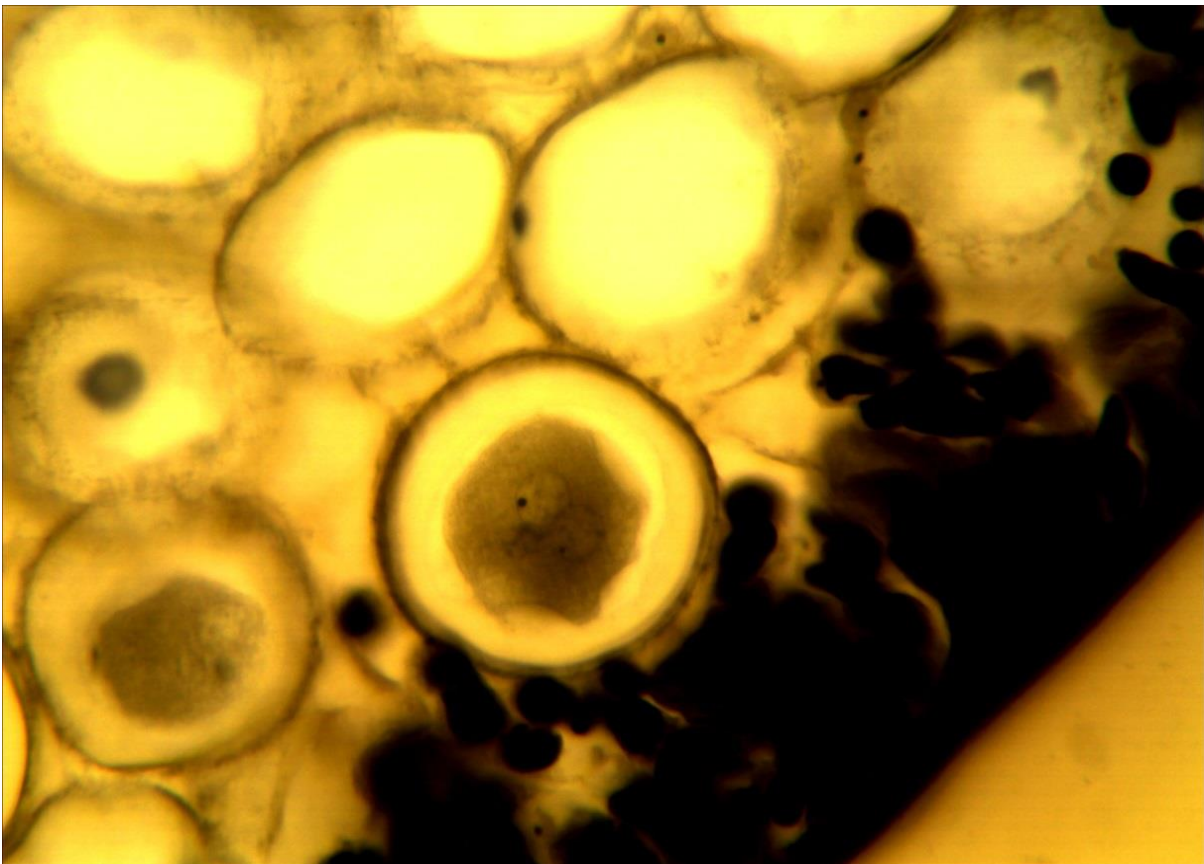
1. Які процеси відносять до початкових етапів розвитку організмів?
2. Які процеси пов'язані з заплідненням?
3. Схарактеризуйте стадію двох пронуклеусів.
4. Що таке синкаріон?
5. Що таке дроблення?
6. Як впливає на дроблення кількість жовтка та його розташування в яйцеклітині?
7. Який тип дроблення властивий оліголецитальним яйцеклітинам?
8. Який тип дроблення властивий мезolecитальним яйцеклітинам?
9. Який тип дроблення властивий полілецитальним яйцеклітинам?
10. Які є типи бластул? Наведіть приклади.
11. Що таке гастрюляція?
12. Які типи, або способи, гастрюляції мають місце в ембріогенезі хордових?
13. Яким способом і в якій послідовності здійснюється гастрюляція у ланцетника?
14. Яким способом і в якій послідовності здійснюється гастрюляція у риб?
15. Яким способом і в якій послідовності здійснюється гастрюляція у земноводних?
16. Яким способом і в якій послідовності здійснюється гастрюляція у плазунів?
17. Яким способом і в якій послідовності здійснюється гастрюляція у птахів?
18. Яким способом і в якій послідовності здійснюється гастрюляція у ссавців?
19. Що таке сегментовано і несегментована мезодерма і як вона утворюється у земноводних і птахів?
20. Що таке позазародкова екто-, енто- і мезодерма і як вона утворюється у плазунів, птахів і ссавців?

### **Література:**


1. Антипчук Ю. П. Практикум гістології з основами ембріології / Ю. П. Антипчук. – Київ : Вища школа, 1978. – С. 53 – 64.
2. Чепурнова Л. В. Биология индивидуального развития : учебно-метод. пособие к практическим занятиям для студентов 3 курса спец. «Биология» / Л. В. Чепурнова. – Казань, 2009. – С. 24 – 49.



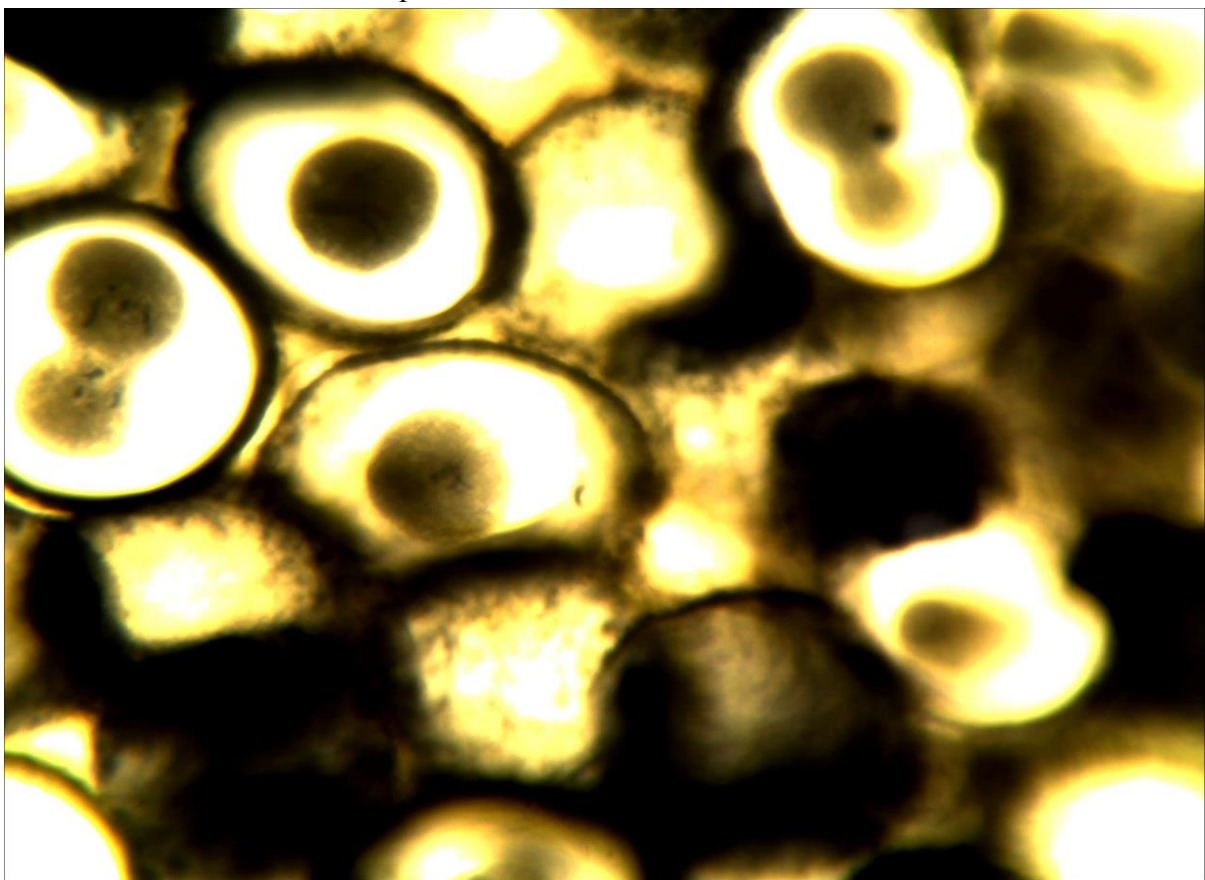
14-1 (x8, x7). Мікропрепарат «*Синкаріон у кінської аскариди*», забарвлення залізним гематоксиліном




14-1 (x40, x7). Мікропрепарат «*Синкаріон у кінської аскариди*», забарвлення залізним гематоксиліном



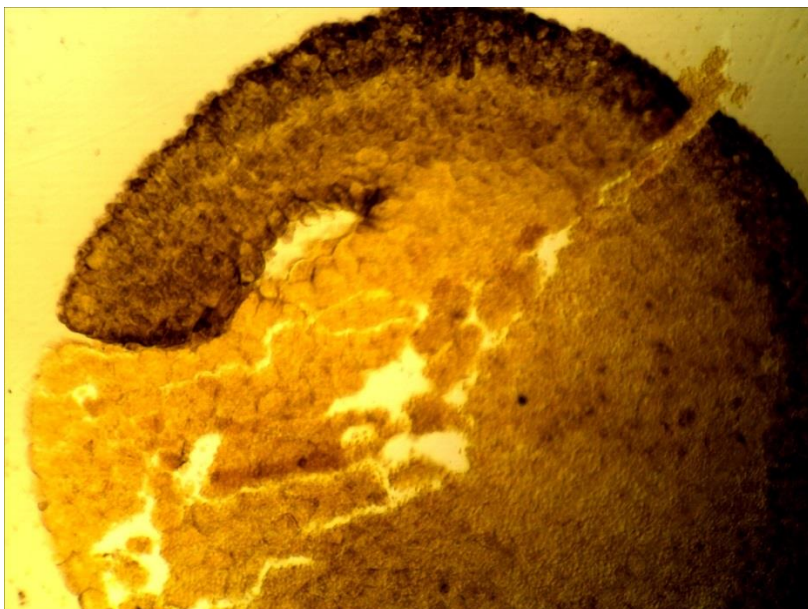
14-2 (x20, x7). Мікропрепарат «Дроблення яйцеклітини аскариди», забарвлення залізним гематоксиліном



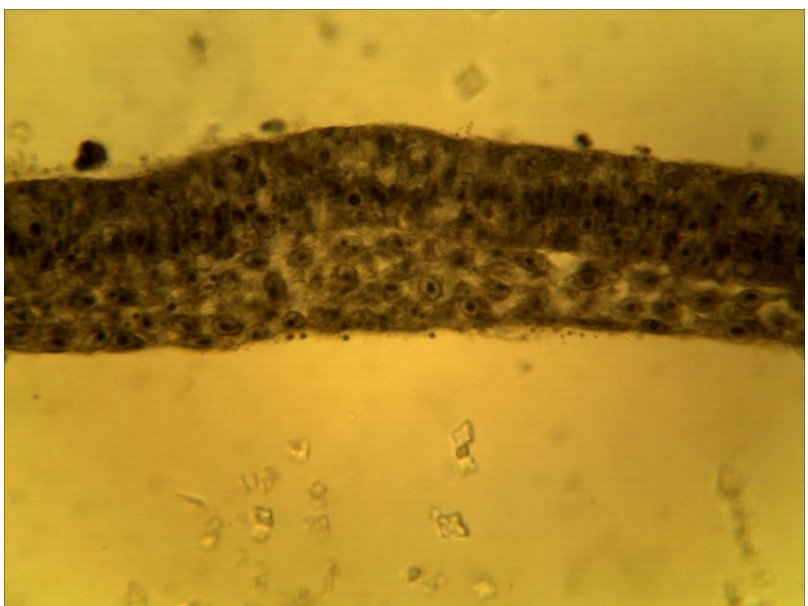
14-2 (x40, x7). Мікропрепарат «Дроблення яйцеклітини аскариди», забарвлення залізним гематоксиліном



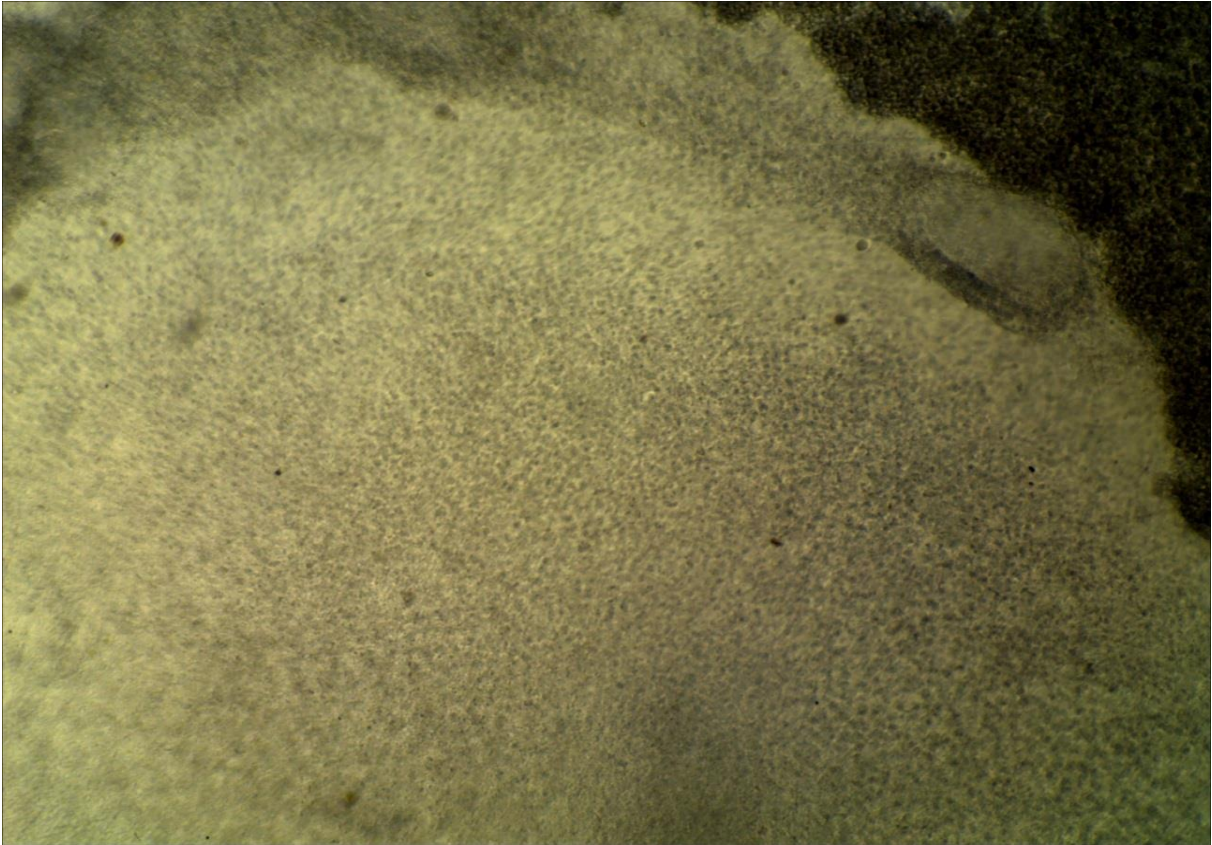
14-3 (x8, x7).  
Мікропрепарат  
*«Дроблення  
яйцеклітини жаб»*,  
збарвлення  
гематоксиліном і  
пікрофуксином




14-4 (x8, x7).  
Мікропрепарат  
*«Гаструла жаб»*,  
збарвлення  
гематоксиліном і  
пікрофуксином



14-5 (x40, x7).  
Мікропрепарат  
*«Первинна смужка  
зародка курки»*,  
збарвлення  
гематоксиліном



14-6а (x8, x7). Мікропрепарат «Зародок курки 16 годин інкубації», забарвлення гематоксиліном



14-6в (x8, x7). Мікропрепарат «Зародок курки 16 годин інкубації», забарвлення гематоксиліном



## Лабораторне заняття № 15

### Тема: ЗАКЛАДКА ОСЬОВИХ ОРГАНІВ. ОРГАНОГЕНЕЗ

**Мета заняття:** ознайомитись з процесами утворення і будовою ембріональних зачатків і осьових органів у представників типу хордових, ознайомитись з основними етапами гістогенезу та органогенезу.

**Матеріали і обладнання:** мікроскопи, мікропрепарати.

#### *Хід заняття:*

I. Обговорення шляхів і механізмів утворення ембріональних зачатків з клітинного матеріалу зародкових листків. Обговорення основних етапів і процесів утворення з малодиференційованого клітинного матеріалу ембріональних зачатків спеціалізованих тканин і органів.

II. Виконання лабораторної роботи.

Завдання 1. На постійному мікропрепараті №15-1 «*Нейрула жаби*», забарвлений гематоксиліном і пікрофуксином, розгляньте форму і будову зародка жаби і знайдіть нервові валики і нервовий рівчачок або нервову трубку з нервовим каналом, хорду, гастроцель, кишкову ентодерму, жовткову ентодерму, соміти, скланхнотом, целом.

*Замалюйте* нейрулу жаби і позначте: ектодерму, нервові валики, нервовий рівчачок, нервову трубку, нервовий канал, хорду, кишкову ентодерму, жовткову ентодерму, гастроцель, соміти, несегментовану мезодерму, целом.

Завдання 2. На постійному мікропрепараті №15-2 «*Зародок курки 36 годин інкубації*», забарвлений гематоксиліном під малим збільшенням мікроскопа розглянути його будову і знайти головний і хвостовий кінці зародка, очні міхурці, поширення, що відповідають передньому, середньому і задньому мозку, слухову ямку, передню кишку, нервову трубку, зачаток серця. *Замалюйте* зародок курки 36 годин інкубації і позначте: головний кінець зародка, хвостовий кінець зародка, передній, середній і задній мозок, нервову трубку, очний міхурець, передню кишку, тулубову складку, слухову ямку, зачаток серця, соміти, первинну смужку.

Завдання 3. На постійному мікропрепараті №15-3 «*Соміти, хорда, нервова трубка*», забарвлений гематоксиліном, розгляньте закладку осьових органів й ембріональних зачатків, знайдіть ектодерму зародкову і по зародкову, жовткову ентодерму, позазародкову ентодерму., нервову трубку, невроцель, хорду, соміти, бластосегментні ніжки, або нефротом, спланхнотом, парієтальних і вісцеральний листки спланхнотома, целом, позазародкову мезодерму, кров'яні острівці, кровоносні судини, мезенхіму.

*Замалюйте* центральну частину зародка курки на стадії закладки осьових органів і позначте: зародкову ектодерму, зародкову ентодерму, нервову трубку, хорду, соміти, нефротом, парієтальних і вісцеральний листки спланхнотома, целом, бластоцель, кров'яні острівці (кровоносні судини).

**Завдання 4.** На постійному мікропрепараті №15-4 «Зародок курки 96 годин інкубації», забарвлений гематоксиліном і еозином, розгляньте його будову і знайдіть зародкові оболонки, нервову трубку, хорду, аорту, зачатки видільної системи, дерматом, склеротом і міотом, первинну кишкову трубку, печінку, серце, мізенхіму, головний кінець зародка, мозковий пухир, очні міхурці.

*Замалуйте* зародки курки і позначте: зародкові оболонки, нервову трубку, хорду, соміти, аорту, кишкову трубку, зачаток видільної системи, печінку, серце, головний кінець зародка, очні міхурці.

**Завдання 5.** На постійному мікропрепараті №15-5 «Зародок пацюка», забарвлений гематоксиліном і еозином, розгляньте його будову і знайдіть стінку матки і зародкові оболонки, мозкові пухирі, які можуть переходити у нервову трубку, зачатки хребців, голову зародка, верхню і нижню щелепи, зачаток язика, ротової порожнини, грудну порожнину, легені, серце, печінку, нирки, зрізи кишечника, пупковий канатик, хрящові закладки скелета кінцівок.

*Замалуйте* зародок пацюка і позначте: зародкові оболонки, мозкові пухирі, нервову трубку, ротову порожнину, язик, щелепи, хребці, хрящовий скелет кінцівок, легені, серце, печінку, кишечник.

### **Питання**

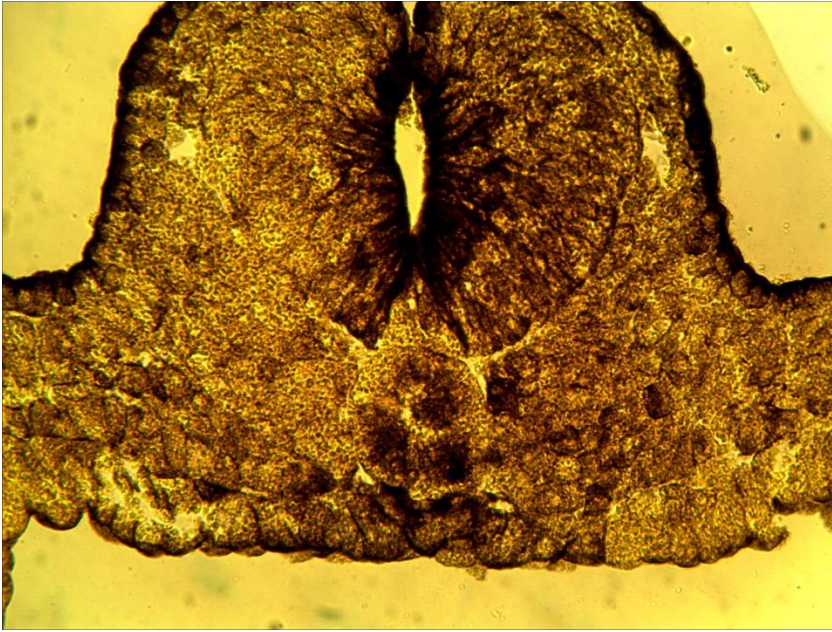
#### **для опрацювання і самоперевірки**

1. У яких тварин утворюються осьові органи? Чи є вони у зародка людини?
2. Що таке ембріональний зачаток?
3. Як утворюються осьові органи у земноводних?
4. Як утворюються осьові органи у птахів?
5. Як утворюються осьові органи у ссавців?
6. Які ембріональні зачатки виникають з ектодерми?
7. Які ембріональні зачатки утворює мезодерма?
8. Які ембріональні зачатки походять з ентодерми?
9. Як утворюється целом у хордових?
10. Що таке соміти і спланхнотом?
11. Що таке гістогенез?
12. Що таке органогенез?
13. З якого зародкового листка і ембріонального зачатка розвивається епідерміс шкіри?
14. З якого зародкового листка і ембріонального зачатка розвивається сітчастий шар дерми?
15. З якого зародкового листка і ембріонального зачатка розвивається серце?
16. Які джерела розвитку печінки?
17. Які джерела розвитку легень?
18. З якого зародкового листка і ембріонального зачатка виникає нирка?
19. Які джерела розвитку чоловічої статеві системи?
20. Які джерела розвитку жіночої статеві системи?
21. Які джерела розвитку крові?
22. Які органи розвиваються із сомітів?
23. З якого зародкового листка і ембріонального зачатка розвивається кишечник?
24. Які шляхи розвитку головного і спинного мозку?
25. Які шляхи розвитку кістяка?
26. Які шляхи розвитку скелетної мускулатури?

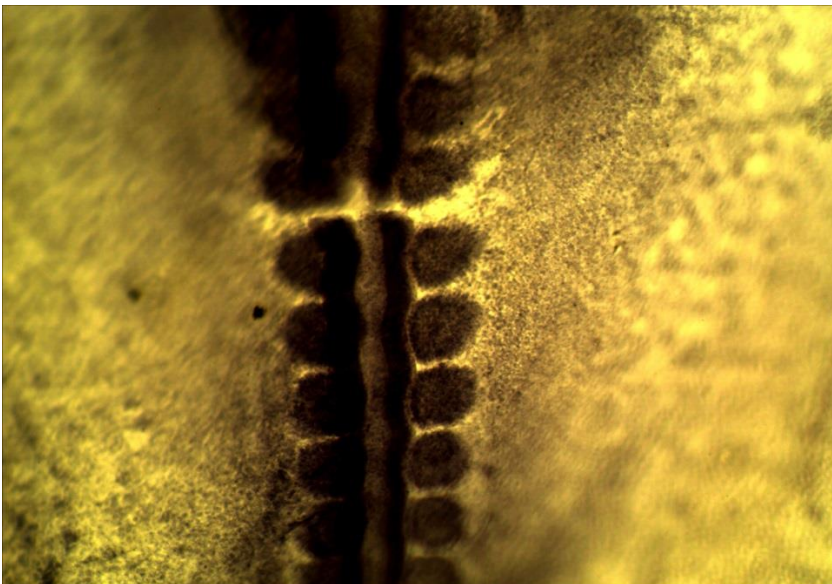
27. Назвіть основні принципи розгортання генетичної програми в онтогенезі.
28. Чи впливають фактори середовища на процеси гістогенезу і органогенезу?

*Література:*

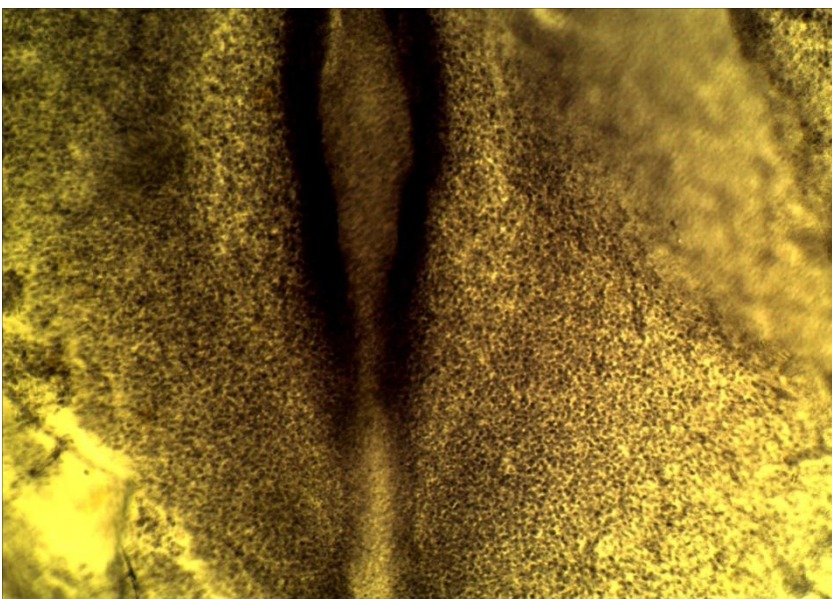
1. Антипчук Ю. П. Практикум гістології з основами ембріології / Ю. П. Антипчук. – Київ : Вища школа, 1978. – С. 65 – 72.
2. Чепурнова Л. В. Биология индивидуального развития : учебно-метод. пособие к практическим занятиям для студентов 3 курса спец. «Биология» / Л. В. Чепурнова. – Кишенев, 2009. – С. 45 – 49, 52 – 53.
3. Сергеева Т. Н. Биология размножения и развития: учебно- методическое пособие / Т. Н. Сергеева, В. Г. Сергеев. – Ижевск : Изд-во «Удмуртский университет», 2014. – С. 54 – 55, 59 – 60.



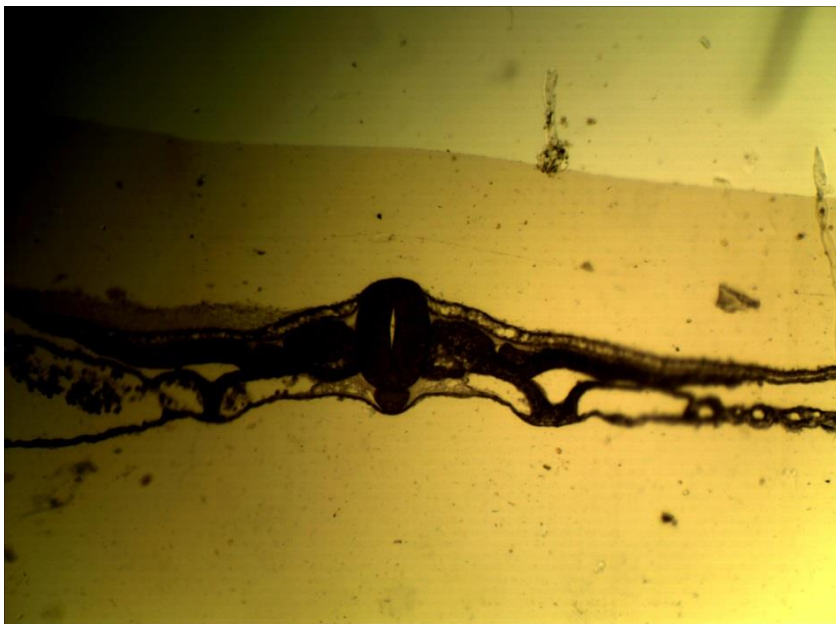
**15-1 (x20, x7).**  
Мікропрепарат  
«*Нейрула жаби*»,  
зabarвлення  
гематоксиліном і  
пікрофуксином



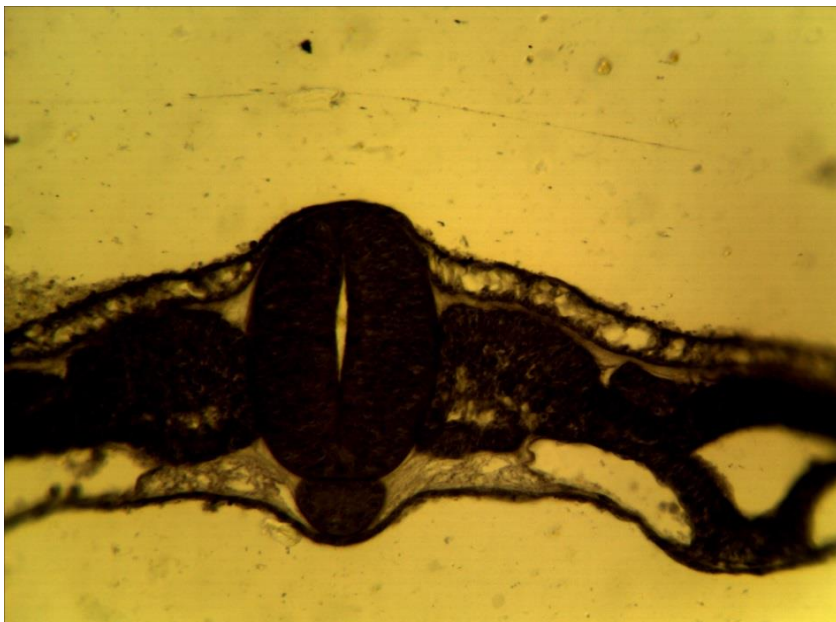
**15-2 (x8, x7).**  
Мікропрепарат  
«*Зародок курки 36  
годин інкубації*»  
(середній відділ),  
зabarвлення  
гематоксиліном



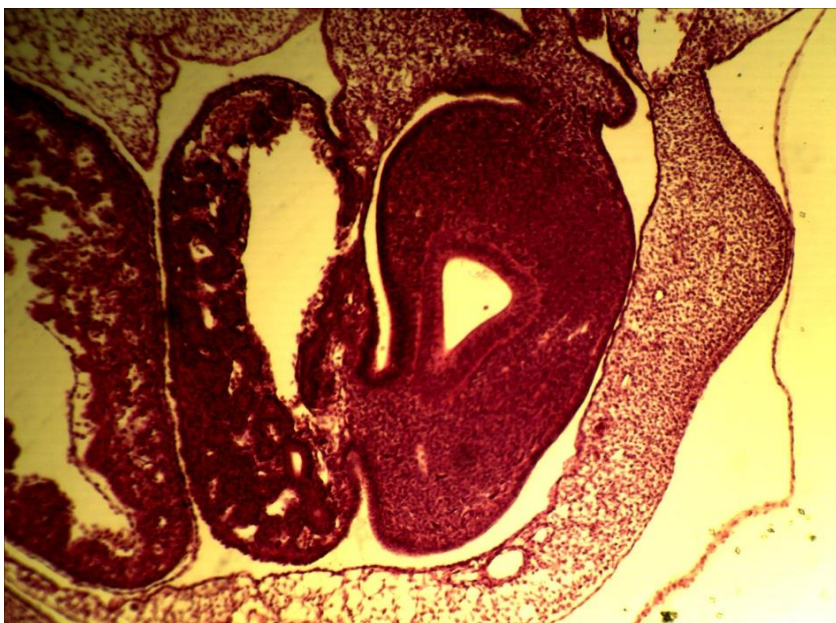
**15-2 (x8, x7).**  
Мікропрепарат  
«*Зародок курки 36  
годин інкубації*»  
(хвостовий відділ),  
зabarвлення  
гематоксиліном



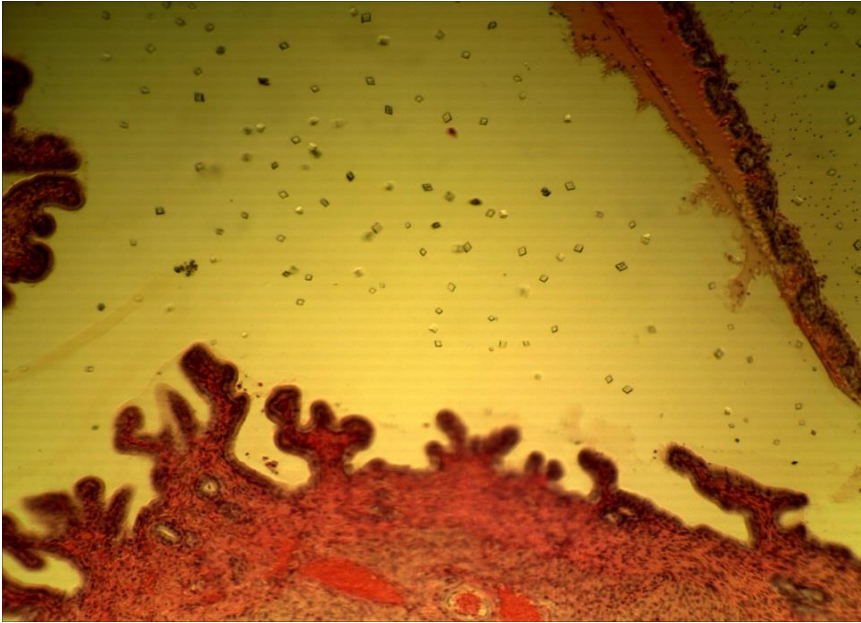
15-3 (x8, x7).  
Мікропрепарат  
«Соміти, хорда,  
нервова трубка»,  
збарвлення  
гематоксиліном



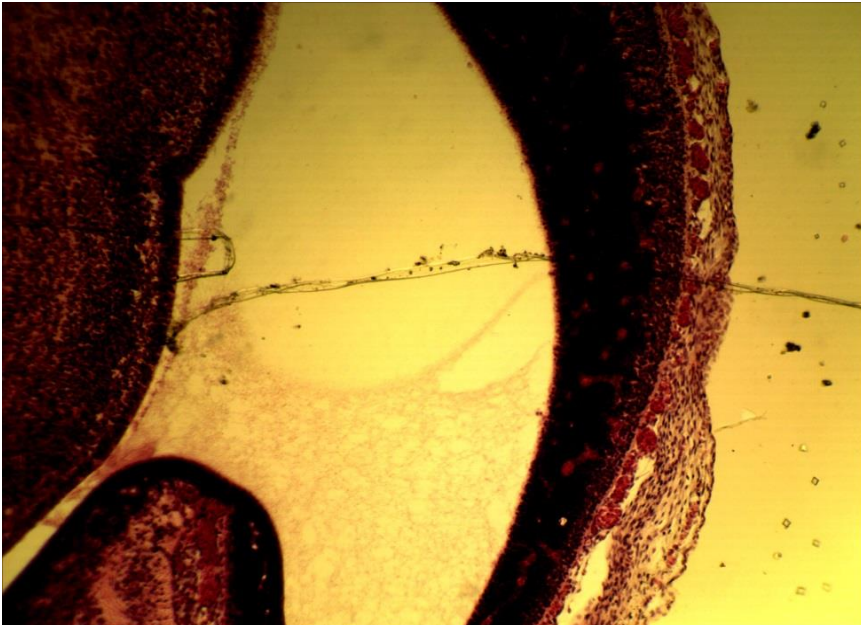
15-3 (x20, x7).  
Мікропрепарат  
«Соміти, хорда,  
нервова трубка»,  
збарвлення  
гематоксиліном



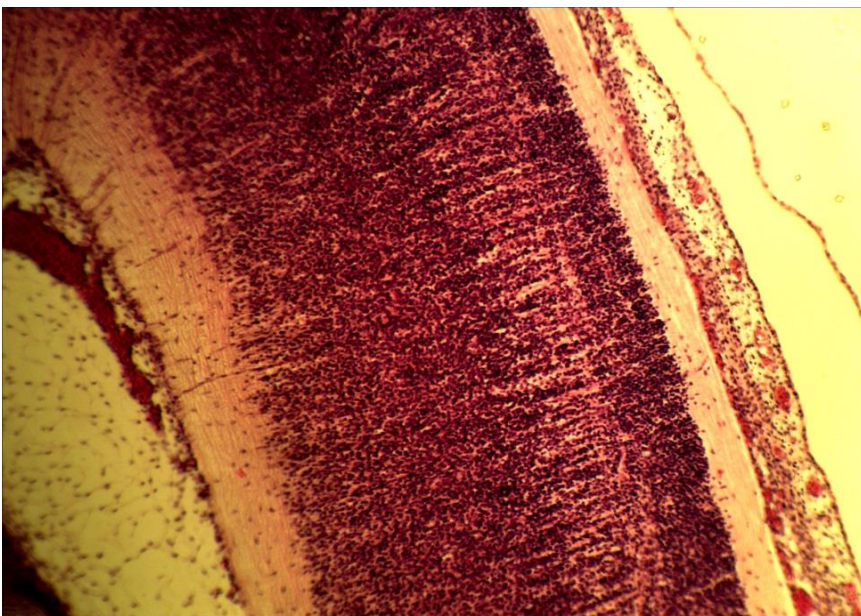
15-4 (x20, x7).  
Мікропрепарат  
«Зародок курки 96  
годин інкубації»,  
збарвлення  
гематоксиліном і  
еозином



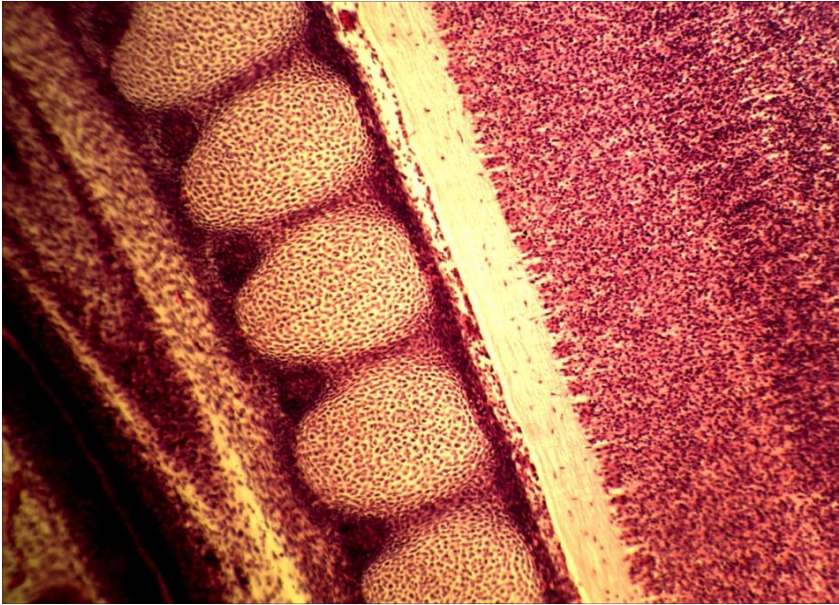
15-5 (x8, x7).  
Мікропрепарат  
«Зародок пацюка»  
(зародкові оболонки),  
зabarвлення  
гематоксиліном і  
еозином



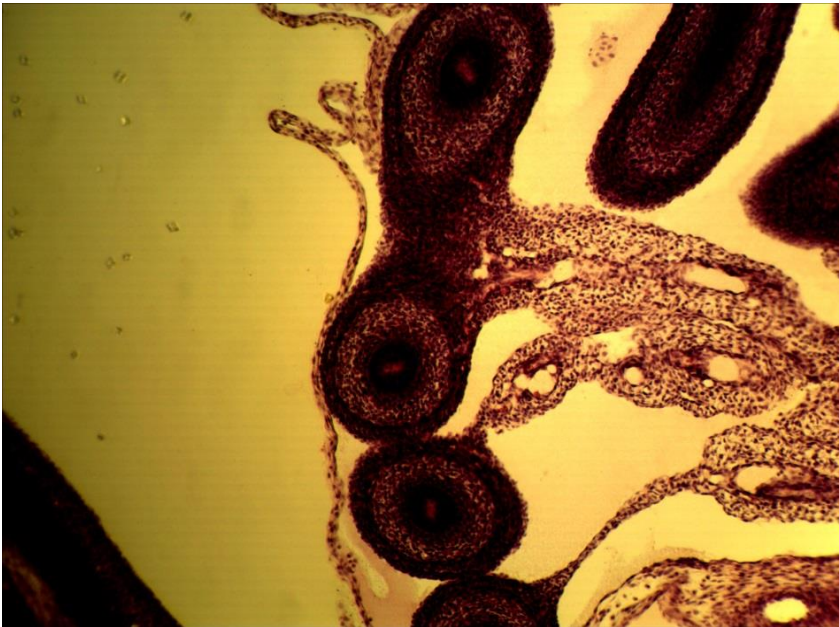
15-5 (x8, x7).  
Мікропрепарат  
«Зародок пацюка»  
(мозкові пухирі),  
зabarвлення  
гематоксиліном і  
еозином



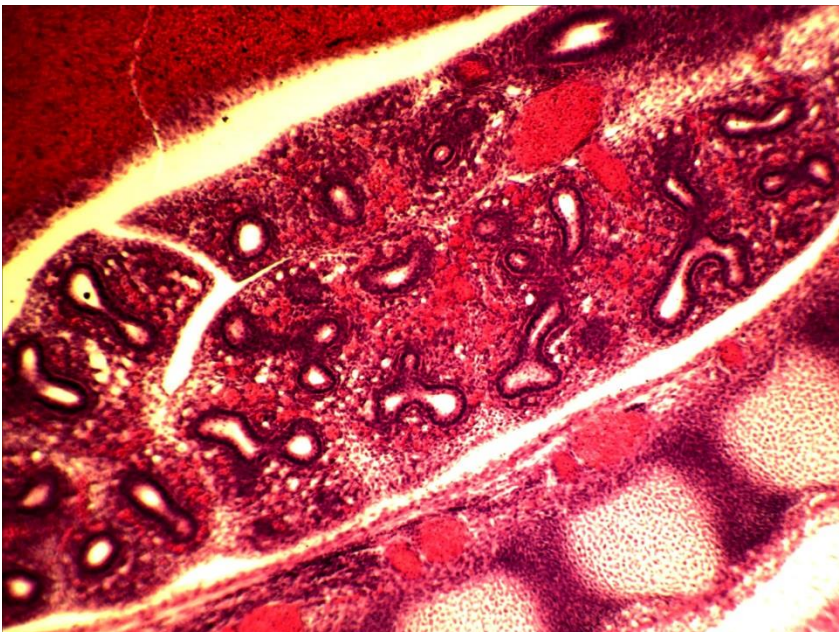
15-5 (x8, x7).  
Мікропрепарат  
«Зародок пацюка»  
(нервова трубка),  
зabarвлення  
гематоксиліном і  
еозином



15-5 (x8, x7).  
Мікропрепарат  
«Зародок пацюка»  
(хребці), забарвлення  
гематоксиліном і  
еозином



15-5 (x8, x7).  
Мікропрепарат  
«Зародок пацюка»  
(хрящовий скелет  
кінцівок), забарвлення  
гематоксиліном і  
еозином



15-5 (x8, x7).  
Мікропрепарат  
«Зародок пацюка»  
(легені), забарвлення  
гематоксиліном і  
еозином

**Лабораторне заняття № 16****Тема: ЗАРОДКОВІ ОБОЛОНКИ І ПО ЗАРОДКОВІ ЧАСТИНИ**

**Мета заняття:** ознайомитись з будовою провізорних органів та їх значенням для розвитку зародка.

**Матеріали і обладнання:** мікроскопи, мікропрепарати, вологі препарати.

**Хід заняття:**

I. Обговорення особливостей ембріогенезу анамній та амніот, будови і значення зародкових оболонок: амніона, середньої оболонки, алантоїса, хоріоалантоїса, плаценти; пуповини; позародкових оболонок: жовткового мішка.

II. Виконання лабораторної роботи.

Завдання 1. На постійному мікропрепараті №16-1 «Алантоїс курки», забарвлений гематоксиліном і еозином розгляньте його будову, знайдіть вісцеральний листок спланхнотома, кровоносні судини, клітини крові.

*Замалюйте* ділянку алантоїс курки і позначте вісцеральний листок спланхнотома, судини, кров'яні клітини.

Завдання 2. На постійному мікропрепараті №16-2 «Пуповина свині», забарвлений гематоксиліном і еозином, розгляньте поперечний зріз пуповини і знайдіть амніон, мезенхіму, алантоїс, вартонів холодець, пупкові артерії, вену, зверніть увагу на відмінності в будові стінок артерій і вени, знайдіть жовтковий мішок. *Замалюйте* пуповину свині і позначте: амніотичну оболонку, алантоїс, отвір алантоїс, ентодерму алантоїс, мезодерму алантоїса, вартонів холодець, пупкові артерії, отвір жовткового мішка, жовткове стебельце, пупкову вену.

Завдання 3. На постійному мікропрепараті №16-3 «Ворсинки хоріона людини», забарвлений гематоксиліном і еозином, розгляньте гістологічну будову ворсинки хоріона людини.

Під великим збільшенням мікроскопа розгляньте ворсинки хоріона, *замалюйте* їх і позначте: ворсинки, хоріона, епітелій ворсинки, сполучна тканина, кровоносні судини.

Завдання 4. На постійному мікропрепараті №16-4 «Зародок форелі», забарвлений гематоксиліном і пікрофуксином, розгляньте будову зародка форелі і знайдіть тіло зародка, жовтковий листок, жовток, по зародкову ектодерму, по зародкову мезодерму, жовткову ентодерму.

Під великим збільшенням мікроскопа розгляньте гістологічну будову стінки жовткового мішка і знайдіть її по зародкову ектодерму, по зародкову мезодерму, жовткову ентодерму, їх клітини і ядра; серед клітин і міжклітинної речовини поза зародкової мезодерми кровоносні судини. У позазародковій ектодермі знайдіть покривні клітини й секреторні (бокаловидні) клітини. *Замалюйте* зародок форелі і позначте: тіло зародка, жовтковий мішок, жовток, позазародкову ектодерму, позазародкову мезодерму, жовткову ентодерму.

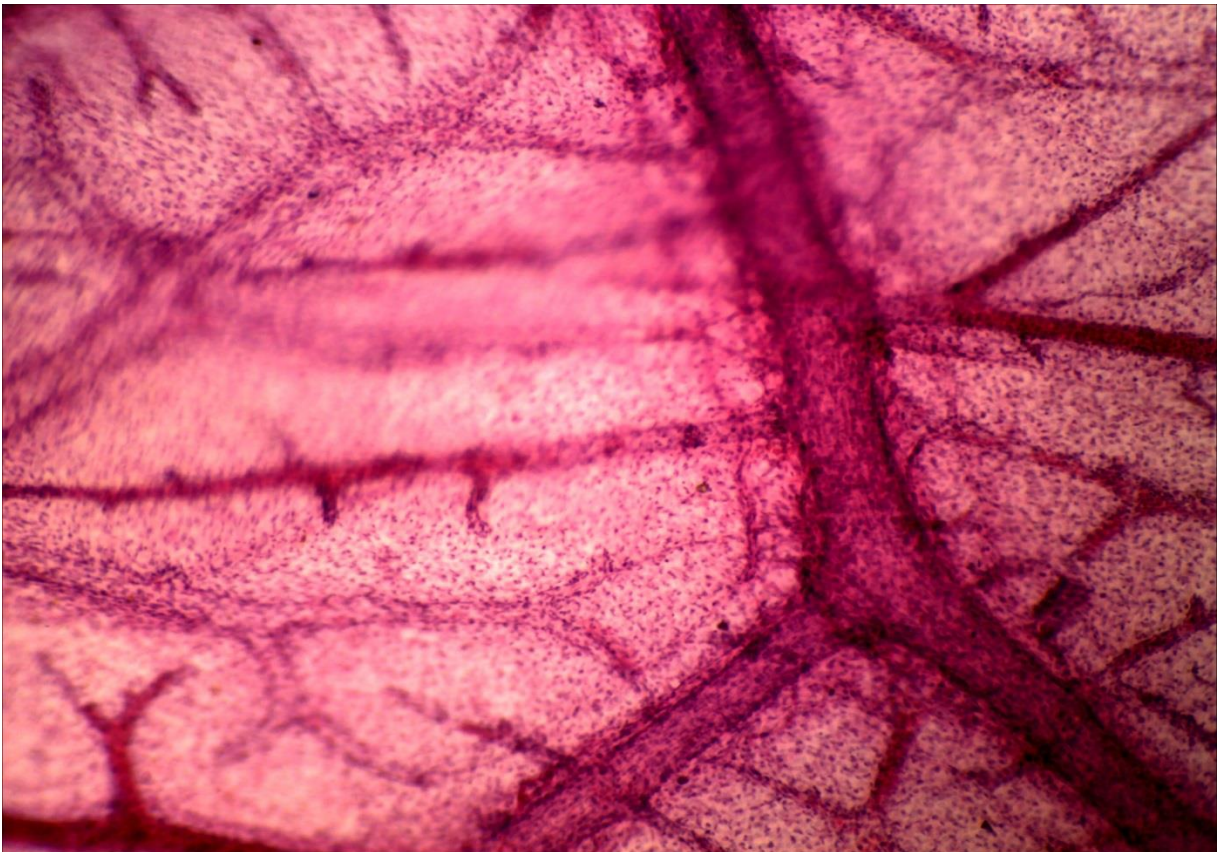


**Питання  
для опрацювання і самоперевірки**

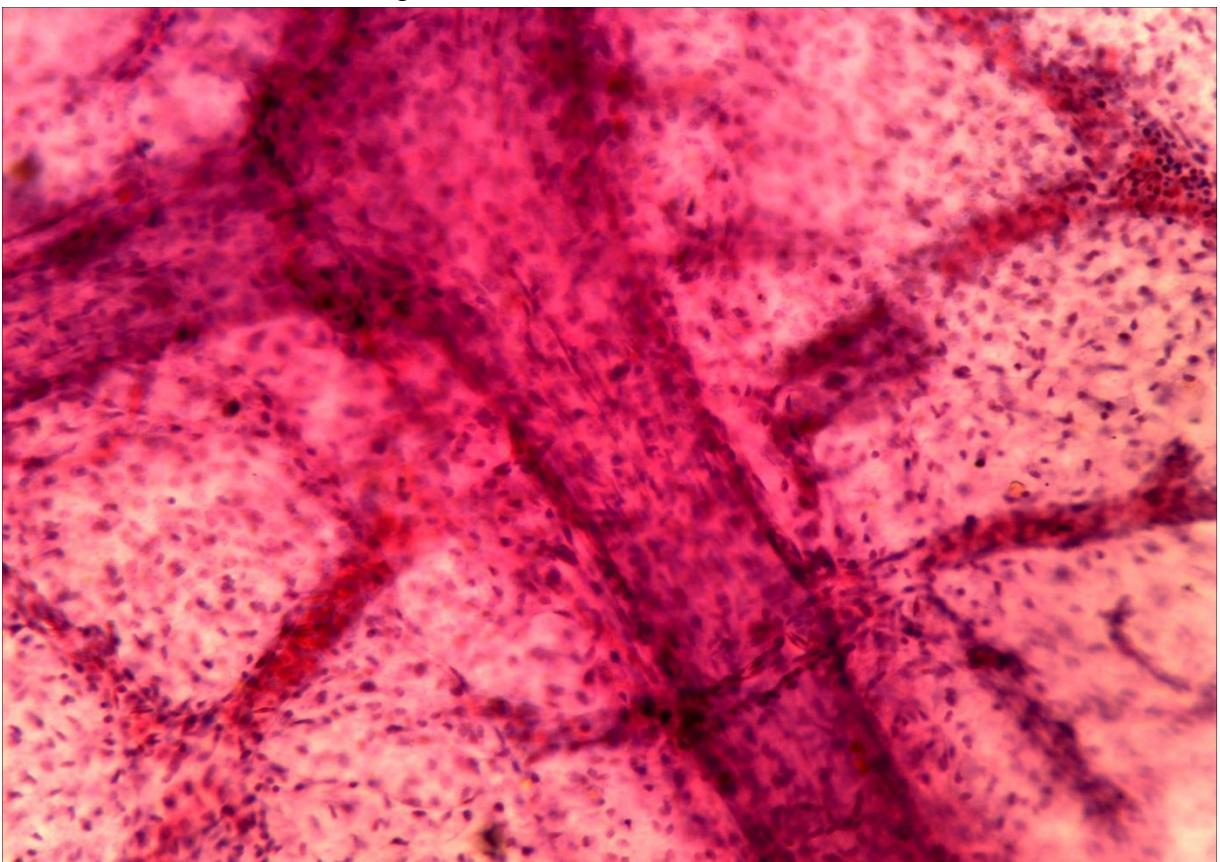
1. Чим відрізняються амніони і анамнії?
2. Які класи хордових належать до анамній, а які до амніот?
3. Які органи є провізорними?
4. Що належить до зародкових і поза зародкових оболонок?
5. Як утворюється тулубова складка?
6. Як утворюється амніотична складка і амніотична порожнина?
7. Як утворюється серозна оболонка?
8. Що таке алантоїс і чим він утворений?
9. Що таке хоріоналантоїс і у яких тварин він виникає?
10. Які особливості утворення амніона у людини?
11. Які позазародкові оболонки і частини утворюються у людини?
12. Як побудована пуповина?
13. Які основні функції жовткового мішка у людини?
14. Які типи плаценти ви знаєте? Наведіть приклади.
15. Як побудована стінка жовткового мішка риб?
16. Що означає вислів „Людина народилася у сорочці”?

**Література:**

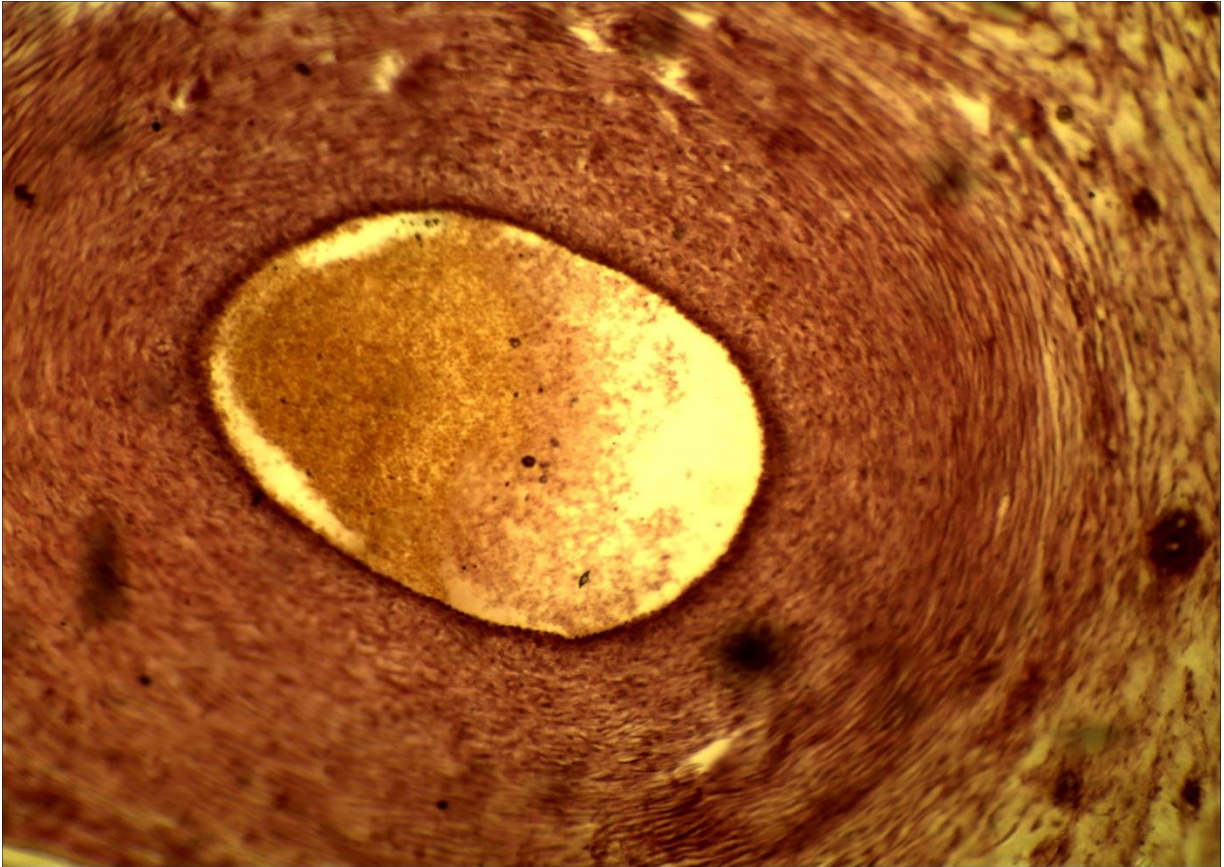
1. Антипчук Ю. П. Практикум гістології з основами ембріології / Ю. П. Антипчук. – Київ : Вища школа, 1978. – С. 73 – 82.



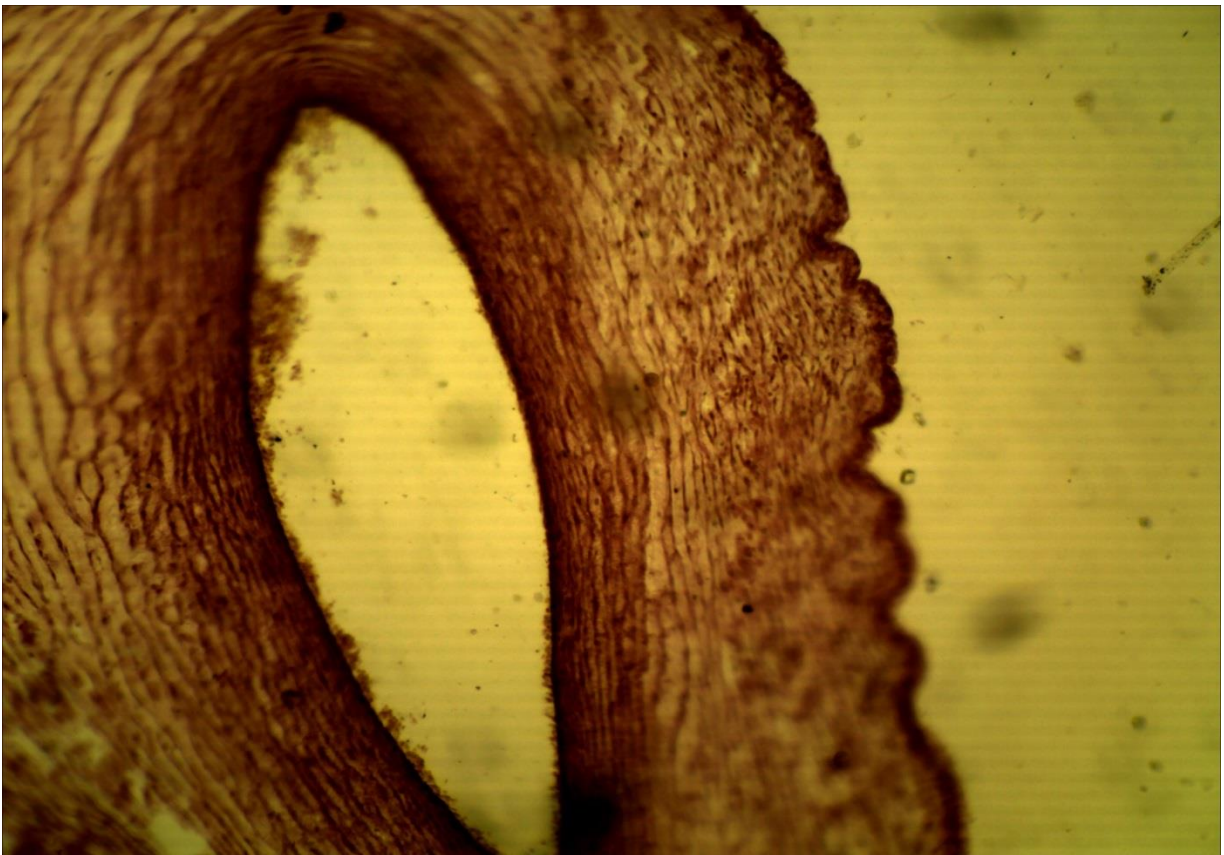
**16-1 (x8, x7).** Мікропрепарат «Алантоїс курки», забарвлення гематоксиліном і еозином




**16-1 (x20, x7).** Мікропрепарат «Алантоїс курки», забарвлення гематоксиліном і еозином



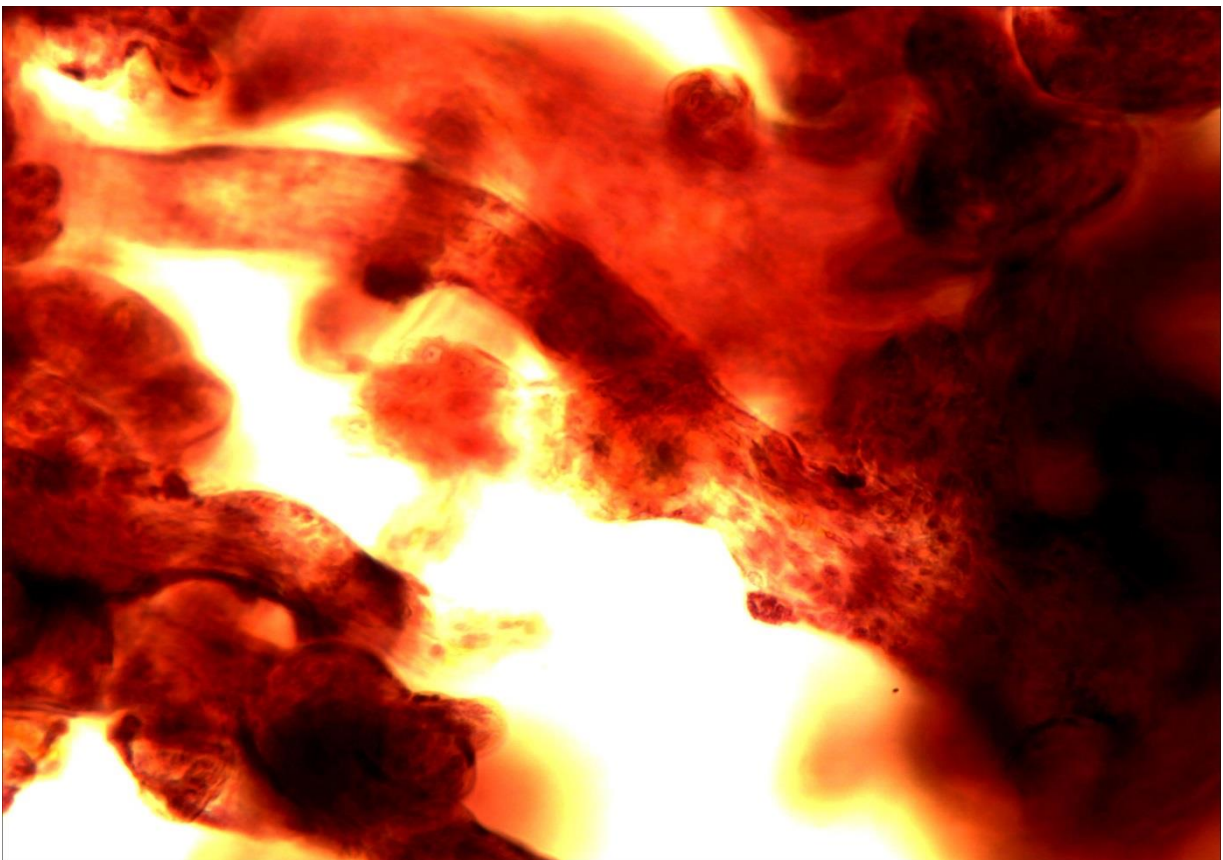
16-2а (x8, x7). Мікропрепарат «Пуповина свині»,  
зabarвлення гематоксиліном і еозином



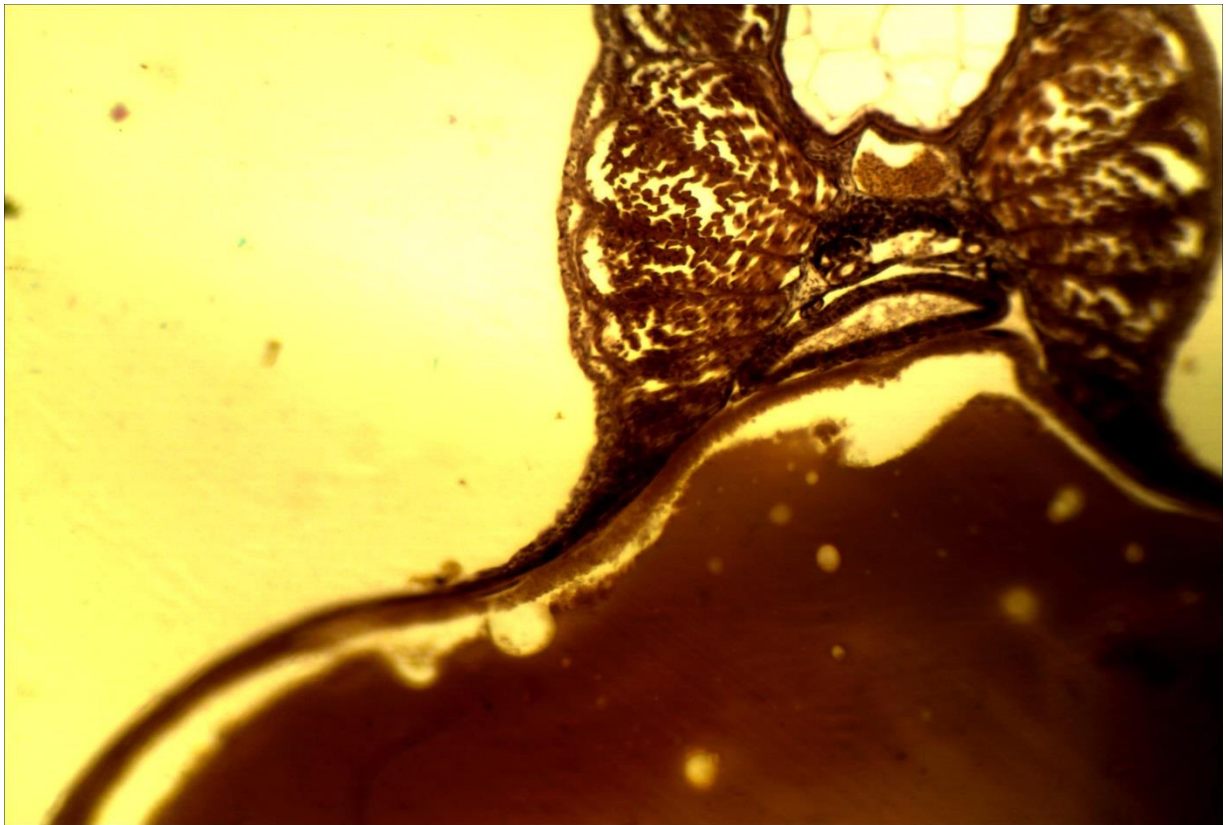
16-2б (x8, x7). Мікропрепарат «Пуповина свині»,  
зabarвлення гематоксиліном і еозином




**16-3 (x8, x7).** Мікропрепарат «*Ворсинки хоріона людини*», забарвлення гематоксилином і еозином



**16-3 (x20, x7).** Мікропрепарат «*Ворсинки хоріона людини*», забарвлення гематоксилином і еозином



**16-4 (x8, x7).** Мікропрепарат «*Зародок форелі*», забарвлення гематоксиліном і пікрофуксином



**16-4 (x20, x7).** Мікропрепарат «*Зародок форелі*», забарвлення гематоксиліном і пікрофуксином

**ТЕСТОВІ ЗАВДАННЯ****Вступ**

1. Вибрати одну правильну відповідь

Роздільна здатність світлового мікроскопа становить: а) 2 мкм; б) 2 мм; в) 0,2 мкм; г) 0,2 нм.

Вибрати одну правильну відповідь. Базофілія – це:

- а) забарвлення гістологічних структур нейтральними барвниками;
- б) забарвлення гістологічних структур основними барвниками;
- в) забарвлення гістологічних структур кислими барвниками;
- г) зміна кольору основного барвника.

2. Вибрати одну правильну відповідь.

Здатність гістологічних структур змінювати колір основного барвника – це:

- а) базофілія; б) оксифілія; в) нейтрофілія; г) метакромазія.

3. Вчення про клітину. Неклітинні структури організму

Вибрати одну правильну відповідь

Ущільнення матеріалу підчас виготовлення постійного гістологічного препарату проводиться у:

- а) спирті; б) формаліні; в) парафіні.

4. Вибрати одну правильну відповідь. Поперечно посмуговані м'язові волокна – це:

- а) синцитій;
- б) без'ядерна неклітинна структура;
- в) симпласт;
- г) аморфна речовина.

5. Вибрати одну правильну відповідь. Колагенові волокна – це:

- а) симпласт;
- б) синцитій;
- в) аморфна речовина;
- г) неклітинна без'ядерна структура.

6. Вибрати одну правильну відповідь

Гістологічна структура, обмежена плазматичною мембраною, яка має велику кількість цитоплазми і багато ядер, - це:

- а) синцитій; б) аморфна речовина; в) симпласт; г) трансцитоз.

7. Вибрати одну правильну відповідь

Найменші клітини організму людини мають розміри:

- а) 4-6 мкм; б) 0,2 мкм; в) 100-150 мкм; г) 4-5 мм; д) 100-200 нм.

8. Вибрати одну правильну відповідь. Синцитій – це:

- а) сукліття;
- б) білок;
- в) форма клітинного контакту;
- г) волокниста структура.

**Клітинна оболонка. Цитоплазма**

1. Вибрати одну правильну відповідь

Основою будови елементарної біологічної мембрани є:

- а) молекули фосфоліпідів;
- б) молекули тубулінів;
- в) ДНК;
- г) РНК.

2. Вибрати одну правильну відповідь. Маркерним ферментом лізосом є:

- а) РНК-аза;
- б) ДНК-аза;
- в) каталаза;
- г) кисла фосфатаза.

3. Вибрати дві правильні відповіді

Серед нижче перерахованих структур вкажіть субмікроскопічні мембранні органели:

- а) мітохондрії;
- б) комплекс Гольджі;
- в) рибосоми;
- г) ендоплазматична сітка;
- д) мікрофіламенти;
- е) пероксисоми.

4. Вибрати дві правильні відповіді

Подвійну біомембрану у своїй будові мають такі структури клітини:

- а) лізосоми;
- б) мітохондрії;
- в) плазмолема;
- г) нуклеолема;
- д) центросома;
- е) мікротрубочки.

5. Знайти відповідність літери до цифри

1) мітохондрії; 2) лізосоми; 3) гранулярна ендоплазматична сітка; 4) вільні рибосоми (полісоми):

- а) синтез білків «на експорт»;
- б) клітинне травлення;
- в) утворення енергії;
- г) синтез білків для потреб клітини.

6. Вибрати одну правильну відповідь. Обмін іонами між клітинами забезпечує:

- а) простий контакт;
- б) щільний замикальний контакт;
- в) десмосома;
- г) щілинний контакт (нексус).

7. Вибрати одну правильну відповідь. Маркерним ферментом пероксисом є:

- а) кисла фосфатаза;
- б) РНК-аза;
- в) каталаза;
- г) ДНК-аза.

8. Вибрати одну правильну відповідь. Рибосоми складаються з:

- а) ДНК і білка;
- б) ДНК, РНК і білка;
- в) РНК і білка;
- г) РНК, білка і ліпідів.

9. Вибрати дві правильні відповіді

Серед нижче перерахованих структур вкажіть немембранні субмікроскопічні органели:

- а) рибосоми;
- б) ендоплазматична сітка;
- в) пероксисоми;
- г) мікротрубочки;
- д) комплекс Гольджі;
- е) центросома.

10. Знайти відповідність літери до цифри

1) гладка ендоплазматична сітка; 2) пероксисоми; 3) комплекс Гольджі; 4) центросома; 5) мікрофіламенти:

- а) детоксикація клітини;
- б) розходження хромосом під час клітинного поділу; в) синтез ліпідів та вуглеводів;
- г) цитоскелет та рух клітини;
- д) формування секреторних продуктів.

11. Вибрати одну правильну відповідь. Поглинання клітиною крапельок рідини – це:

- а) фагоцитоз; б) піноцитоз; в) рекреція; г) екскреція.

12. Вибрати одну правильну відповідь

Клітину обробили колхіцином – речовиною, що руйнує мікротрубочки. Яка функція клітини при цьому постраждає:

- а) здатність синтезувати білки;
- б) здатність синтезувати АТФ;
- в) рухливість;
- г) здатність синтезувати вуглеводи і ліпіди?

13. Вибрати одну правильну відповідь. Органели, які мають власну ДНК, - це:

- а) лізосоми; б) рибосоми; в) комплекс Гольджі; г) мітохондрії.

14. Вибрати дві правильні відповіді

Серед перерахованих нижче структур виберіть мікроскопічні мембранні органели:

- а) ендоплазматична сітка;
- б) центросома;
- в) рибосоми;
- г) мітохондрії;
- д) пероксисоми;
- е) комплекс Гольджі.

15. Знайти відповідність літери до цифри

1) вільні рибосоми; 2) центросома; 3) комплекс Гольджі; 4) гранулярна ендоплазматична сітка:

- а) розходження хромосом під час поділу клітини;



- б) синтез білків «на експорт»;
- в) формування секреторних продуктів;
- г) синтез білків для потреб клітини.

16. Вибрати одну правильну відповідь

Десмін – це білок, який входить до складу проміжних мікрофіламентів:

- а) м'язової тканини;
- б) епітеліальної тканини;
- в) сполучної тканини;
- г) нервової тканини.

17. Вибрати одну правильну відповідь. Процес поглинання клітиною речовин – це:

- а) екзоцитоз; б) ендоцитоз; в) секреція; г) екскреція.

18. Вибрати одну правильну відповідь

Систему мікротрубочок центріолі описують формулою:

- а)  $(9 \times 2) + 2$ ;
- б)  $(9 \times 3) + 2$ ;
- в)  $(9 \times 3) + 0$ ;
- г)  $(9 \times 2) + 0$ .

19. Вибрати дві правильні відповіді

Серед поданих нижче структур виберіть немембранні органели:

- а) мітохондрії;
- б) комплекс Гольджі;
- в) мікрофіламенти;
- г) рибосоми;
- д) ендоплазматична сітка;
- е) пероксисоми.

20. Знайти відповідність літери до цифри

1) комплекс Гольджі; 2) пероксисоми; 3) лізосоми; 4) гладка ендоплазматична сітка; 5) рибосоми:

- а) клітинне травлення;
- б) формування секреторних продуктів;
- в) синтез ліпідів та вуглеводів;
- г) детоксикація клітини;
- д) синтез білків.

21. Вибрати одну правильну відповідь. Екскреція – це:

- а) виведення продуктів метаболізму;
- б) поглинання клітиною рідини;
- в) видалення структурних компонентів клітини за її межі;
- г) виведення клітиною секреторних продуктів.

22. Вибрати одну правильну відповідь

Віментин – це білок, який входить до складу проміжних філаментів:

- а) епітеліальної тканини;
- б) м'язової тканини;
- в) нервової тканини;
- г) сполучної тканини.

23. Вибрати одну правильну відповідь. Мікротрубочки побудовані з:  
а) десміну; б) тубуліну; в) кератину; г) віментину.
24. До поданих нижче органел підберіть відповідні функції  
1) центросома; 2) лізосоми; 3) мітохондрії; 4) гранулярна ендоплазматична сітка; 5) пероксисоми:  
а) клітинне травлення;  
б) синтез білків «на експорт»;  
в) детоксикація клітини;  
г) утворення та збереження енергії;  
д) розходження хромосом під час клітинного поділу.

### Ядро. Репродукція клітин

1. Вибрати одну правильну відповідь  
Період клітинного циклу, під час якого відбувається подвоєння хромосомного набору:  
а) метафаза мітозу;  
б) анафаза мітозу;  
в) S-період інтерфази;  
г) G1-період інтерфази.
2. Вибрати одну правильну відповідь. Ядерце має таку функцію:  
а) збереження енергії;  
б) синтез ліпідів;  
в) клітинне травлення;  
г) утворення рибосом.
3. Вибрати дві правильні відповіді. Виберіть ознаки гетерохроматину:  
а) функціонально активний;  
б) відповідає конденсованим ділянкам хромосом;  
в) невидимий;  
г) добре забарвлюється;  
д) відповідає деконденсованим ділянкам хромосом.
4. Вибрати одну правильну відповідь. G0-період клітинного циклу – це:  
а) затриманий G2-період;  
б) затриманий S-період;  
в) затриманий G1-період;  
г) рання профаза мітозу.
5. Вибрати одну правильну відповідь. Перинуклеарний простір – це:  
а) ядерна пора;  
б) проміжок між петлями нуклеолонеми;  
в) проміжок між мембранами ядерної оболонки;  
г) простір навколо зовнішньої ядерної мембрани.
6. Вибрати дві правильні відповіді. Виберіть ознаки еухроматину:  
а) функціонально активний;  
б) добре забарвлюється;  
в) не забарвлюється;  
г) відповідає конденсованим ділянкам хромосом;

- д) його видно під світловим мікроскопом.
7. Вибрати одну правильну відповідь. Гетерохроматин - це:
- а) конденсовані ділянки хромосом;
  - б) деконденсовані ділянки хромосом;
  - в) нуклеосома;
  - г) хроматин, що не забарвлюється.
8. Вибрати одну правильну відповідь  
Кількість хроматид у хромосомі на початку профазі:
- а) одна; б) дві; в) три; г) чотири.
9. Вибрати прояви поданих нижче фаз мітозу:
- 1) телофаза; 2) анафаза; 3) рання профазі; 4) метафаза; 5) пізня профазі:
  - а) хромосоми концентруються в екваторіальній площині клітини;
  - б) хромосоми утворюють пухкий клубок, зникають ядерна оболонка та ядерце;
  - в) хромосоми розходяться до полюсів клітини;
  - г) хромосоми утворюють щільний клубок за умови збереження ядерної оболонки та ядерця;
  - д) на полюсах клітини утворюються дочірні ядра.
10. Вибрати одну правильну відповідь. Ядерце утворюється з:
- а) первинної перетяжки хромосом;
  - б) вторинної перетяжки хромосом;
  - в) хромосомних центромер;
  - г) лізосом.
11. Вибрати одну правильну відповідь  
В G1-періоді клітинного циклу хромосома побудована з:
- а) двох хроматид;
  - б) чотирьох хроматид;
  - в) трьох хроматид;
  - г) однієї хроматиди.
12. Вибрати дві правильні відповіді. Нуклеосома – це:
- а) хромосома;
  - б) структурна одиниця хроматину;
  - в) гранулярний компонент ядерця;
  - г) ядерна пора;
  - д) комплекс ДНК і білків-гістонів.
13. Вибрати одну правильну відповідь  
Структура інтерфазного ядра, яка добре забарвлюється і створює специфічний ма-люнок ядра в різних типах клітин:
- а) хромосоми; б) ядерце; в) еухроматин; г) гетерохроматин.
14. Вибрати одну правильну відповідь  
Розходження хромосом до полюсів клітини спостерігається у:
- а) профазі; б) метафазі; в) інтерфазі; г) анафазі.
15. Вибрати одну правильну відповідь. Ядерна оболонка має:
- а) кристи; б) мікроворсинки; в) пори; г) нексуси.

16. Вибрати одну правильну відповідь. Еукаріотичні клітини – це:

- а) без'ядерні клітини;
- б) клітини, що не мають рибосом;
- в) клітини, що містять ядро.

17. Вибрати дві правильні відповіді

Структури клітини, що мають подвоєну біомембрану:

- а) лізосоми;
- б) рибосоми;
- в) мітохондрії;
- г) нуклеолема;
- д) пероксисоми;
- е) мікротрубочки;
- є) мікрофіламенти.

### Статеві клітини. Запліднення. Дроблення. Імплантація

1. Вибрати одну правильну відповідь. Імплантація – це:

- а) утворення плаценти;
- б) занурення зародка в ендометрій;
- в) гастрюляція;
- г) утворення амніона.

2. Вибрати одну неправильну відповідь. У результаті запліднення:

- а) визначається стать дитини;
- б) забезпечується видова мінливість завдяки новій комбінації генетичного матеріалу;
- в) зберігається гаплоїдний набір хромосом;
- г) ініціюється дроблення.

3. Вибрати три правильні відповіді. Оболонка запліднення має такі ознаки:

- а) зберігається шість днів після запліднення;
- б) зникає одразу після запліднення;
- в) продукується овоцитом разом з фолікулярними клітинами;
- г) запобігає дотерміновій адгезії бластоцисти.

4. Вибрати одну правильну відповідь. Місце запліднення в нормі:

- а) матка;
- б) черевна порожнина;
- в) маткова частина яйцевода;
- г) ампульна частина маткової труби;
- д) піхва.

### Гастрюляція. Гісто- і органогенез. Позазародкові органи

1. Вибрати одну неправильну відповідь.

Під час нейруляції утворюються такі структури:

- а) нервова трубка;
- б) хорда;
- в) гангліозна пластинка;
- д) нервовий гребінь.

2. Вибрати одну неправильну відповідь

До складу пуповини входять такі структурні компоненти:

- а) дві артерії;
- б) одна вена;
- в) слизова сполучна тканина;
- г) цитотрофобласт;
- д) амніотичний епітелій;
- е) залишок алантоїса;
- є) жовткове стебельце.

3. Вибрати одну неправильну відповідь. Плацента виконує такі функції:

- а) трофічну; б) дихальну; в) екскреторну; г) кровотворну; д) ендокринну; е) захисну.

4. Вибрати правильні відповіді до пп. 1, 2, 3

Клітинний матеріал сомітів поділяється на три частини: 1) дерматом; 2) міотом;

3) склеротом. Вони є джерелами розвитку:

- а) хрящової та кісткової тканин скелета;
- б) сполучнотканинної основи шкіри;
- в) скелетних м'язів;
- г) серцевого м'яза;
- д) надниркових залоз.

5. Вибрати дві правильні відповіді. Протягом четвертого тижня ембріогенезу:

- а) починається кровообіг зародка;
- б) завершується імплантація;
- в) здійснюється гастрюляція;
- г) здійснюється нейруляція.

6. Вибрати три правильні відповіді. Тип та форма плаценти у людини:

- а) епітеліохоріальна;
- б) дископодібна;
- в) десмохоріальна;
- г) гемохоріальна;
- д) поясна;
- е) ендотеліохоріальна;
- є) ворсинчаста.

7. Вибрати одну правильну відповідь. Пуповина утворюється з:

- а) первинної смужки;
- б) жовткового мішка;
- в) амніотичної ніжки;
- г) зародкового диску.

8. Вибрати дві неправильні відповіді. Гіпобласт має такі характеристики:

- а) розвивається з внутрішнього шару цитотрофобласту;
- б) утворює дах первинного жовткового мішка;
- в) перетворюється у зародкову ендодерму протягом третього тижня ембріогенезу;
- г) формує внутрішній шар клітин зародкового диска.

9. Вибрати правильні відповіді до пп. 1, 2, 3

Розрізняють три частини відпадної (децидуальної) оболонки:

- 1) основна; 2) сумкова; 3) пристінкова. Вони локалізовані:

- а) між гладким хоріоном і порожниною матки;
- б) між ворсинчастим хоріоном і базальним шаром ендометрію;
- в) між порожниною матки і базальним шаром ендометрію;
- г) між амніоном і хоріоном;
- д) між міометрієм і периметрієм.

10. Вибрати правильні відповіді до пп. 1, 2, 3

Розрізняють три зародкові листки: 1) ектодерму; 2) мезодерму; 3) ендодерму. Їхніми похідними є:

- а) епідерміс;
- б) епітелій нирок і статевих залоз;
- в) печінка і підшлункова залоза;
- г) емаль зубів;
- д) м'яз серця;
- е) кора надниркових залоз;
- є) епітелій середнього відділу травного каналу.

### **Вчення про тканини. Епітеліальні тканини. Залозистий епітелій**

1. Вибрати одну правильну відповідь. Тканина – це:

- а) сукупність клітин і волокон, що доповнюють одні одних;
- б) сукупність клітин і неклітинних структур, об'єднаних спільністю походження, будови і функції;
- в) сукупність волокон та основної міжклітинної речовини, що склалася філогенетично;
- г) сукупність клітин, волокон та основно ї міжклітинно ї речовини.

2. Вибрати одну правильну відповідь

Багатошаровий плоский незроговілий епітелій локалізується у:

- а) епідермісі шкіри;
- б) рогівці ока;
- в) тонкій кишці;
- г) шлунку;
- д) яйцепроводі;
- е) нирці.

3. Підібрати по дві правильні відповіді до пп. 1, 2

Залози поділяються на: 1) екзокринні; 2) ендокринні, їхні характерні ознаки:

- а) відсутність вивідних проток;
- б) наявність кінцевих секреторних відділів і вивідних проток;
- в) виведення секреторних продуктів на поверхню епітеліального пласта;
- г) виведення секреторних продуктів у кров, лімфу або тканинну рідину.

4. Вибрати одну неправильну відповідь. Розрізняють такі типи тканин:

- а) м'язову; б) епітеліальну; в) ретикулярну; г) нервову; д) сполучну.

5. Вибрати одну неправильну відповідь. До одношарових епітеліїв належать:

- а) мезотелій;
- б) багаторядний миготливий епітелій;
- в) перехідний епітелій;
- г) ендотелій;
- д) одношаровий призматичний епітелій.

6. Підібрати по одній правильній відповіді до пп. 1, 2, 3,4  
Розрізняють залози: 1) ендокринні; 2) голокринові; 3) апокринові;  
4) ендоепітеліальні. Прикладом цих залоз є:
- сальні залози;
  - гіпофіз;
  - молочні залози;
  - келихоподібні екзокриноцити.
7. Вибрати одну неправильну відповідь. Розрізняють такі типи тканин:
- епітеліальні;
  - тканини внутрішнього середовища (сполучні);
  - м'язові;
  - нервові;
  - скелетні.
8. Вибрати одну неправильну відповідь Епітелій рогівки ока включає такі шари:
- базальний; б) остистий; в) блискучий; г) поверхневий.
9. Вибрати по одній правильній відповіді до пп. 1, 2,3, 4  
Розрізняють такі типи залозистої секреції: 1) мерокриновий; 2) мікроапокриновий;  
3) макроапокриновий; 4) голокриновий. їхні ознаки:
- відрив мікроворсинок у процесі секреції;
  - руйнування усієї клітини у процесі секреції;
  - відрив апікальної частини клітини;
  - виділення секрету без ушкодження клітини.
10. Вибрати одну неправильну відповідь. Розрізняють такі типи тканин:
- епітеліальну; б) сполучну; в) пігментну; г) нервову; д) м'язову.
11. Вибрати одну неправильну відповідь  
Для епітеліальної тканини характерні такі морфологічні ознаки:
- наявність пласта клітин;
  - наявність базальної мембрани;
  - відсутність кровоносних судин;
  - велика кількість міжклітинної речовини;
  - полярна диференціація клітин.
12. Вибрати одну неправильну відповідь. Ендокринні залози:
- можуть бути одно- або багатоклітинними;
  - виділяють секреторні продукти на поверхню епітеліального пласта;
  - виділяють секрет у кров, лімфу або тканинну рідину;
  - мають трабекулярний або фолікулярний тип будови.
13. Вибрати одну неправильну відповідь. Розрізняють такі типи тканин:
- нервову; б) м'язову; в) залозисту; г) сполучну; д) епітеліальну.
14. Вибрати одну неправильну відповідь. Екзокринні залози:
- виділяють секрет на поверхню епітеліального пласта;
  - функціонують за принципом мерокринової, апокринової або голокринової секреції;
  - виділяють секреторні продукти у внутрішнє середовище організму;
  - поділяються на прості і складні;

д) поділяються на екзо- та ендоепітеліальні.

15. Вибрати по одній правильній відповіді до пп. 1, 2,3, 4, 5

Серед епітеліїв розрізняють: 1) мезотелій; 2) багатошаровий плоский незроговілий; 3) багатошаровий плоский зроговілий; 4) перехідний; 5) багаторядний (псевдобагатошаровий) війчастий. Їхня локалізація:

- а) сечовий міхур;
- б) серозні оболонки;
- в) рогівка ока;
- г) трахея;
- д) шкіра.

### Тканини внутрішнього середовища. Морфологія та функції крові

1. Вибрати одну правильну відповідь

Еритроцити, які можна побачити в усіх гістологічних препаратах і які найчастіше вживаються для визначення розмірів мікроструктур мають середній діаметр:

- а) 0,72 мкм; б) 7,2 мкм; в) 7,2 А; г) 72 мкм; д) 72 А.

2. Вибрати одну правильну відповідь

У хворого порушений синтез фібриногену. Яка функція крові при цьому постраждає:

- а) захисна; б) трофічна; в) дихальна; г) зсідання.

3. Вибрати одну правильну відповідь

Дані лейкоцитарної формули: 1) нейтрофільних гранулоцитів 67%; 2) базофілів - 1%; 3) еозинофілів - 3%; 4) лімфоцитів - 24%; 5) моноцитів - 5%. Кому належить ця кров:

- а) однорічній дитині;
- б) п'ятирічній дитині;
- в) дорослій людині?

4. Вибрати по одній правильній відповіді до пп. 1, 2

У препараті мазка крові людини, зафарбованого за методом Романовського, в полі зору є два лейкоцити: 1) клітина діаметром 15 мкм з бобоподібним ядром і слабо базофільною (блакитно-сірою) цитоплазмою; 2) клітина діаметром 12 мкм, ядро якої складається із двох сегментів, а цитоплазма заповнена яскраво-рожевою зернистістю. Які це клітини:

- а) лімфоцит; б) базофіл; в) еозинофіл; г) нейтрофіл; д) моноцит?

5. Вибрати по одній правильній відповіді до пп. 1, 2,3, 4

У лейкоцитарній формулі здорової людини подані такі цифрові дані:

- 1) 72%; 2) 7%; 3) 0,5%; 4) 24%; 5) 2%.

Яким різновидам лейкоцитів вони належать:

- а) нейтрофільним сегментоядерним гранулоцитам;
- б) лімфоцитам;
- в) еозинофілам;
- г) базофілам;
- д) моноцитам?

6. Вибрати одну правильну відповідь

У хворого знижений вміст гемоглобіну. Яка функція крові при цьому постраждає:

- а) захисна; б) трофічна; в) дихальна; г) гомеостатична?



7. Вибрати одну правильну відповідь

Близько третини (33%) циркулюючих лейкоцитів периферійної крові – це:

а) базофіли; б) еозинофіли; в) лімфоцити; г) моноцити; д) нейтрофіли.

### Кровотворення (гемопоез)

1. Підібрати по одній правильній відповіді до пп. 1, 2, 3, 4, 5

У різних гістогенетичних рядах (диферонах) гемопоезу розрізняють такі клітини-бласти: 1) проеритробласти; 2) мієлобласти; 3) моноцитобласти; 4) лімфобласти; 5) мегакаріобласти. До яких гемопоетичних рядів вони належать:

- а) моноцитарного;
- б) еритроїдного;
- в) лімфоцитарного;
- г) гранулоцитарного;
- д) тромбоцитарного?

2. Вибрати одну правильну відповідь

У лейкоцитарній формулі 32% нейтрофілів і 56% лімфоцитів. Кому належить ця кров:

- а) новонародженій дитині;
- б) однорічній дитині;
- в) п'ятирічній дитині;
- г) дорослій людині?

3. Вибрати одну правильну відповідь

У лейкоцитарній формулі: 1) нейтрофілів - 45%; 2) лімфоцитів - 45%. Кому належить ця кров:

- а) однорічній дитині;
- б) п'ятирічній дитині;
- в) дорослій людині?

### Сполучні тканини. Власне сполучні тканини. Сполучні тканини зі спеціальними властивостями

1. Підібрати по дві правильні відповіді до пп. 1, 2

Клітини пухкої сполучної тканини: 1) макрофаг; 2) адипоцит. Їхні морфофункціональні ознаки:

- а) велика клітина, всередині цитоплазми містить ліпідну краплю;
- б) краї клітини чіткі, утворюють цитоплазматичні вирости;
- в) ядро клітини сплющене, лежить на периферії;
- г) у цитоплазмі міститься багато лізосом;
- д) клітина продукує антитіла.

2. Підібрати по одній правильній відповіді до пп. 1, 2, 3

Серед клітин пухкої сполучної тканини розрізняють: 1) фібробласти; 2) тканинні базофіли; 3) плазмоцити. Їхні функції:

- а) депонування енергетичних речовин;
- б) продукція антитіл;
- в) синтез гепарину і гістаміну;
- г) фагоцитоз;
- д) синтез волокон і основної міжклітинної речовини.

3. Вибрати по одній правильній відповіді до пп. 1, 2, 3  
Волокнисті структури пухкої сполучної тканини: 1) колагенові; 2) еластичні; 3) ретикулярні волокна. Їхні морфо-функціональні ознаки:
- а) у разі обробки солями срібла набувають чорного кольору, утворюють сітку;
  - б) здатні утворювати пучки, не галузяться, забарвлюються оксифільно, дуже міцні, під час варіння перетворюються у клей;
  - в) розташовуються поодинці, галузяться, забарвлюються орсеїном, забезпечують повернення структур до вихідного положення у разі припинення дії сили.
4. Вибрати по дві правильні ознаки до пп. 1, 2  
Клітини пухкої сполучної тканини: 1) плазмоцит; 2) тканинний базофіл (мастоцит, тучна клітина). Їхні морфологічні ознаки:
- а) цитопlasма заповнена великою базофільною метахроматичною зернистістю;
  - б) клітина овальної форми, має базофільну цитопlasму, ексцентрично розташоване ядро, цитопlasма біля ядра формує світлу пляму ("подвір'я");
  - в) велика клітина, в цитопlasмі містить ліпідну краплю, ядро сплюснене, лежить на периферії.
5. Вибрати по одній правильній відповіді до пп. 1, 2, 3  
Серед клітин пухкої сполучної тканини розрізняють: 1) плазмоцити; 2) фібробласти; 3) адипоцити. Їхні функції:
- а) утворення волокон та основної міжклітинної речовини;
  - б) синтез гепарину і гістаміну;
  - в) депонування енергетичних речовин;
  - г) продукція антитіл;
  - д) фагоцитоз.

### Скелетні тканини: хрящова та кісткова

1. Вибрати одну правильну відповідь  
Остеон – це:
- а) клітина кісткової тканини;
  - б) кісткова пластинка;
  - в) система кісткових пластинок, розташованих навколо діяфіза трубчастої кістки;
  - г) система кісткових пластинок діяфізу трубчастої кістки, розташованих концентрично навколо живильної судини.
2. Вибрати по одній правильній відповіді до пп. 1, 2, 3  
Розрізняють 3 види хрящової тканини: 1) гіалінову; 2) еластичну; 3) волокнисту. Їхня локалізація:
- а) вушна раковина, зовнішній слуховий хід, слухова труба;
  - б) сухожилля, фіброзні мембрани;
  - в) суглобові поверхні кісток; повітроносні шляхи, хрящові частини ребер;
  - г) міжхребцеві диски, симфіз лобкових кісток, місця прикріплення сухожилків до кісток.
3. Вибрати одну правильну відповідь. Кісткова пластинка – це:
- а) пучок різнонаправлених колагенових волокон;
  - б) остеоцит з прилеглими до нього колагеновими волокнами;
  - в) пучок паралельно розміщених колагенових волокон;
  - г) група остеобластів.

4. Вибрати одну неправильну відповідь

Хрящ укритий охрястям, яке виконує такі функції:

- а) трофічну;
- б) регенераторну;
- в) захисну;
- г) забезпечує інтерстиційний ріст;
- д) забезпечує апозиційний ріст.

5. Вибрати дві правильні відповіді

Основні клітинні елементи хрящової тканини – це:

- а) адипоцити;
- б) хондроцити;
- в) моноцити;
- г) остецити;
- д) лімфоцити;
- е) хондробласти;
- є) фібробласти;
- ж) остеобласти.

6. Вибрати по одній правильній відповіді до пп. 1, 2, 3

Клітини кісткової тканини: 1) остецити; 2) остеобласти; 3) остеокласти. Їхні морфофункціональні ознаки:

- а) мають кубічну, пірамідну або полігональну форму, добре розвинену гранулярну ендоплазматичну сітку, високу активність лужної фосфатази, активно продукують міжклітинну речовину кістки;
- б) великі багатоядерні клітини моноцитарного генезу, руйнують кістку і звапнований хрящ;
- в) клітини з відростками, тіла яких лежать у лакунах, а відростки – у каналцях, підтримують тканинний метаболізм кістки.

7. Вибрати одну неправильну відповідь. Ізогенні групи хрящової тканини – це:

- а) групи хондроцитів, що лежать у спільній лакуні;
- б) групи хондроцитів, що походять від однієї спільної клітини-попередника;
- в) групи хондробластів, що мають спільне походження;
- г) групи клітин, що не розійшлися у процесі дозрівання хряща.

8. Вибрати по одній правильній відповіді до пп. 1, 2

Терміни: 1) аваскулярна (безсудинна) тканина та 2) апозиційний ріст стосуються:

- а) хрящової тканини;
- б) кісткової тканини;
- в) хрящової і кісткової тканини;
- г) ані хрящової, ані кісткової тканини.

9. Вибрати одну правильну відповідь

Ріст кістки у постнатальному періоді здійснюється шляхом:

- а) інтерстиційного остеогенезу;
- б) апозиційного остеогенезу;
- в) інтерстиційного та апозиційного остеогенезу.

10. Вибрати одну неправильну відповідь Гіаліновий хрящ локалізований:

- а) у складі дихальних шляхів;
- б) у місцях з'єднання ребер з грудниною;

- в) у надгортаннику;
- г) у метаепіфізарній пластинці росту;
- д) у скелеті ембріона.

### М'язова тканина

1. Вибрати по одній правильній відповіді до пп. 1, 2, 3  
Різновиди м'язових тканин: 1) гладка; 2) посмугована скелетна; 3) посмугована серцева. Їхні ознаки:
  - а) тканина побудована з клітин, які, розташовуючись ланцюжками, утворюють волокна; у місцях міжклітинних сполучень формуються вставні диски;
  - б) тканина побудована з клітин веретеноподібної форми; паличкоподібні ядра лежать у центрі клітин, на периферії містяться міофіламенти;
  - в) тканина побудована з м'язових волокон, утворених міосимпластами і міосателітоцитами; ядра лежать під плазмолемою, у центрі волокон містяться міофібрили.
2. Вибрати одну правильну відповідь. Саркомер – це:
  - а) частина міофібрили, яка відповідає відстані між двома телофрагмами;
  - б) мітохондрія м'язового волокна;
  - в) ендоплазматична сітка м'язового волокна;
  - г) лінія  $1 + 1/2$  диску I +  $1/2$  диску A + M.
3. Вибрати одну неправильну відповідь  
Під час скорочення саркомера спостерігається:
  - а) просування кінців актинових філаментів до середини диска A і звуження зони H;
  - б) зменшення ширини диска I;
  - в) зменшення ширини диска A;
  - г) наближення лінії 1 до кінців міозинових філаментів.
4. Вибрати одну правильну відповідь. Тріада скелетного м'язового волокна – це:
  - а) поперечна трубочка сарколеми, термінальна цистерна саркоплазматичної сітки і вставний диск;
  - б) дві поперечні трубочки сарколеми та одна термінальна цистерна ендоплазматичної сітки;
  - в) одна поперечна трубочка сарколеми з двома прилеглими термінальними цистернами саркоплазматичної сітки;
  - г) одна поперечна трубочка саркоплазматичної сітки і дві термінальні цистерни сарколеми.
5. Вибрати по одній правильній відповіді до пп. 1, 2, 3, 4, 5  
Різновиди м'язових тканин за походженням: 1) гладка м'язова тканина внутрішніх органів і судин; 2) посмугована скелетна; 3) посмугована серцева; 4) міоепітеліоцити залоз; 5) міонейроцити райдужки ока. Їхній гістогенетичний тип:
  - а) епідермальний; б) соматичний; в) нейральний; г) мазенхімний; д) целомічний.

### Нервова тканина

1. Вибрати одну правильну відповідь. Мієлінова оболонка – це:
  - а) продовження оболонки нервової клітини;
  - б) цитоплазма нейролемоцита;

- в) завитки мезаксона, концентрично нашаровані навколо осьового циліндра;  
г) осьовий циліндр;  
д) базальна мембрана навколом'язового волокна.
2. Вибрати по дві правильні ознаки до пп. 1, 2. Відростки нервової клітини:  
1) аксони; 2) дендрити. Їхні морфофункціональні ознаки:  
а) галузяться, переважно короткі;  
б) неутворюють розгалужень, переважно довгі;  
в) проводять імпульс від перикаріона;  
г) проводять імпульс до перикаріона.
3. Вибрати по одній правильній відповіді до пп. 1, 2, 3  
Типи нейронів: 1) уніполярні; 2) біполярні; 3) мультиполярні. Їхні морфофункціональні ознаки:  
а) нервова клітина з двома відростками (аксоном і дендритом);  
б) нервова клітина з одним відростком (аксоном);  
в) нервова клітина з багатьма відростками (одним аксоном і багатьма дендритами);  
г) нервова клітина з одним відростком (дендритом).
4. Вибрати по одній правильній відповіді до пп. 1, 2, 3  
Морфологічні типи нейронів: 1) біполярні; 2) псевдоуніполярні; 3) мультиполярні.  
Їхня локалізація:  
а) спинномозкові вузли;  
б) кора великого мозку;  
в) сітківка ока.
5. Вибрати одну неправильну відповідь До макроглії належать:  
а) олігодендрогліоцити;  
б) гліальні макрофаги;  
в) епендимоцити;  
г) волокнисті астроцити;  
д) протоплазматичні астроцити;  
е) нейролемоцити.

### Серцево-судинна система

1. Вибрати одну правильну відповідь. Елементи провідної системи серця утворені:  
а) відростками нейронів парасимпатичних нервових гангліїв;  
б) видозміненими кардіоміоцитами;  
в) високоспеціалізованими сполучнотканинними клітинами;  
г) видозміненими гладкими міоцитами.
2. Вибрати правильні відповіді до пп. 1, 2, 3  
Стінка серця побудована з: 1) ендокарда; 2) міокарда; 3) епікарда. Їхніми характерними морфологічними елементами є:  
а) ендотелій;  
б) волокна Пуркінє;  
в) мезотелій;  
г) вставні диски;  
д) гладкі міоцити.

3. Вибрати одну правильну відповідь

Артерія еластичного типу має такі особливості будови середньої оболонки:

- а) гладкі міоцити розташовані у вигляді похилої спіралі з незначною кількістю еластичних волокон між ними;
- б) гладкі міоцити та еластичні елементи у рівному співвідношенні;
- в) містить 40-50 еластичних вікончастих мембран, між якими розташовані гладкі міоцити та еластичні волокна.

4. Вибрати одну правильну відповідь

Судина має форму сплющеної трубки з одним сліпим кінцем, вистелена великими ендотеліальними клітинами, фіксованими до оточуючих структур стропними філаментами. Яка це судина:

- а) венула;
- б) гемокапіляр;
- в) артеріола;
- г) лімфокапіляр;
- д) вена безм'язового типу?

5. Вибрати одну правильну відповідь

Стінка судини утворена ендотелієм, базальною мембраною і перицитами. Це:

- а) артеріола;
- б) венула;
- в) гемокапіляр;
- г) лімфокапіляр;
- д) артерія середнього калібру.

### Органи кровотворення та імунного захисту

1. Вибрати по дві правильні відповіді до пп. 1, 2

До органів кровотворення та імунного захисту належать: 1) лімфатичні вузли; 2) селезінка. Для них характерні:

- а) приносні лімфатичні судини;
- б) періартеріальні лімфатичні півхи;
- в) крайовий синус;
- г) центральні артерії.

2. Вибрати дві правильні відповіді. Епітеліоретикулоцити тимуса беруть участь в утворенні:

- а) синапсів;
- б) тілець Гассала;
- в) вставних дисків;
- г) внутрішньоклітинних містків;
- д) гематотимусного бар'єру.

3. Вибрати одну неправильну відповідь

Клітинні елементи, необхідні для нормального функціонування тимуса:

- а) тимоцити (Т-лімфоцити);
- б) епітеліоретикулоцити;
- в) В-лімфоцити;
- г) плазмоцити.

4. Вибрати одну правильну відповідь

Тимус-залежна зона лімфатичного вузла – це:

- а) мозкові тяжі; б) лімфатичні фолікули; в) паракортикальна зона; г) підкапсульний синус.

5. Вибрати правильні відповіді до пп. 1, 2

У паренхімі селезінки розрізняють: 1) білу пульпу; 2) червону пульпу. Вони утворені:

- а) пульпарними тяжами Більрота;
- б) лімфатичними періартеріальними півхами;
- в) лімфатичними фолікулами (вузликами);
- г) венозними синусами.

### Ендокринна система

1. Вибрати по дві правильні відповіді до пп. 1, 2, 3, 4

У гіпоталамусі містяться такі ядра: 1) аркуатні; 2) супраоптичні; 3) паравентрикулярні; 4) вентромедіальні. Вони продукують такі гормони:

- а) окситоцин; б) ліберини; в) вазопресин; г) статини.

2. Вибрати дві неправильні відповіді:

Щитоподібна залоза має такі морфофункціональні ознаки:

- а) побудована з фолікулів;
- б) містить міжфолікулярні островці;
- в) містить ацидофільні та базофільні ендокриноцити;
- г) побудована з тироцитів;
- д) містить парафолікулярні С-клітини;
- е) продукує тироксин, кальціонін;
- є) продукує лютеїнізуючий та лактотропний гормони.

3. Вибрати дві неправильні відповіді

Клітини передньої частки гіпофіза продукують:

- а) соматотропний гормон (СТГ);
- б) тиротропний гормон (ТТГ);
- в) адренотропний гормон (АКТГ);
- г) лактотропний гормон (ЛТГ);
- д) меланоцитостимулюючий гормон (МСГ);
- е) фолікулостимулюючий гормон (ФСГ);
- є) лютеїнізуючий гормон (ЛГ);
- ж) вазопресин (антидіуретичний гормон, АДГ).

4. Вибрати дві неправильні відповіді

Прищитоподібна залоза має такі морфофункціональні характеристики:

- а) побудована з фолікулів;
- б) побудована з тяжів паратироцитів;
- в) продукує мінералокортикоїдний гормон;
- г) продукує гормон, який підвищує рівень кальцію в крові;
- д) у разі гіпофункції розвивається тетанія.

5. Вибрати по одній правильній відповіді до пп. 1, 2, 3, 4, 5

Нижче перераховані деякі хвороби (синдроми), зумовлені порушеннями функції ендокринних залоз: 1) кретинізм (непропорційні карлики з розумовою відсталістю);

2) цукровий діабет; 3) нецукровий діабет; 4) мікседема; 5) слабкість скорочень матки під час пологів. Їхнє виникнення пов'язане з:

- а) гіпофункцією клітин супраоптичних ядер гіпоталамуса;
- б) гіпофункцією В-клітин острівців підшлункової залози;
- в) гіпофункцією щитоподібної залози у дорослих;
- г) гіпофункцією клітин паравентрикулярних ядер гіпоталамуса;
- д) гіпофункцією щитоподібної залози у дітей раннього віку або в ембріональному періоді.

6. Вибрати дві неправильні відповіді. Задня частка гіпофіза виконує функції:

- а) продукції гормонів;
- б) виведення гормонів у кров;
- в) депонування гормонів;
- г) виведення у кров оксигіну і вазопресину;
- д) виведення у кров ліберинів і статинів.

7. Вибрати правильні відповіді до пп. 1, 2, 3,4, 5

Нижче перераховані деякі хвороби (синдроми), зумовлені порушенням функції ендокринних залоз: 1) гігантизм; 2) карликовий ріст (пропорційний, без розумової відсталості); 3) базедова хвороба; 4) акромегалія; 5) тетанія. Їхнє виникнення пов'язане з:

- а) гіперфункцією ацидофільних клітин передньої частки гіпофіза у дорослих;
- б) гіпофункцією ацидофільних клітин передньої частки гіпофіза в дітей;
- в) гіпофункцією прищитоподібної залози;
- г) гіперфункцією щитоподібної залози;
- д) гіперфункцією ацидофільних клітин передньої частки гіпофіза у дітей.

8. Вибрати правильні відповіді до пп. 1, 2

Нейросекреторні ядра гіпоталамуса розміщені у: 1) передній частині; 2) середній частині гіпоталамуса. У них локалізуються такі ядра:

- а) вентромедіальні;
- б) аркуатні;
- в) паравентрикулярні;
- г) дорсомедіальні;
- д) супраоптичні;
- е) супрахізматичні.

9. Вибрати по одній правильній відповіді до пп. 1, 2,3 Кіркова речовина надниркової залози містить три морфофункціональні зони: 1) клубочкову; 2) пучкову; 3) сітчасту. Клітини цих зон продукують:

- а) глюкокортикоїди (кортизон, гідрокортизон, кортикостерон);
- б) статеві стероїди (андрогени, естрогени, прогестерон);
- в) альдостерон;
- г) адреналін;
- д) кортикотропін.

### Травна система

1. Вибрати одну неправильну відповідь

Панкреатичні екзокриноцити мають такі характерні риси:

- а) конічну форму, широка основа клітини лежить на базальній мембрані;



- б) розвинену гранулярну ендоплазматичну сітку, що лежить у базальній частині клітини;
- в) базофільну базальну, так звану гомогенну, зону;
- г) розвинений комплекс Гольджі в супрануклеарній зоні;
- д) велику кількість лізосом біля ядра;
- е) секреторні оксифільні гранули в апікальній частині формують так звану зимогенну зону.

2. Вибрати правильні відповіді до пп. 1, 2

Власні залози шлунка містять: 1) головні екзокриноцити; 2) паріетальні екзокриноцити. Їхні морфофункціональні характеристики:

- а) ацидофілія цитоплазми;
- б) продукують пепсиноген, хімосин, ліпазу;
- в) продукують протони (іони водню);
- г) цитоплазма пронизана внутрішньоклітинними секреторними каналцями;
- д) в апікальній частині містять секреторні гранули (Ленглі), базальна частина базофільна.

3. Підібрати по одній правильній відповіді до пп. 1, 2, 3

У складі травного каналу розрізняють: 1) передній відділ; 2) середній відділ; 3) задній відділ. До них належать:

- а) ротова порожнина;
- б) глотка;
- в) стравохід;
- г) шлунок;
- д) тонка кишка;
- е) товста кишка;
- є) анальна частина прямої кишки.

4. Підібрати по одній правильній відповіді до пп. 1, 2, 3, 4, 5

У зубному зачатку на стадії зубного епітеліального (емалевого) органа розрізняють:

- 1) зовнішні клітини емалевого органа; 2) внутрішні клітини емалевого органа;
- 3) проміжні клітини емалевого органа; 4) зубний сосочок; 5) зубний мішечок. З них розвиваються:
- а) дентин; б) цемент); в) емаль; г) пульпа; д) періодонт; е) кутикула емалі.

5. Вибрати одну правильну відповідь

Тканина зуба, що має 72% неорганічних речовин, містить колагенові волокна радіального і тангенціального напрямків:

- а) цемент; б) дентин; в) емаль; г) пульпу; д) періодонт.

6. Вибрати дві правильні відповіді

Слизова оболонка ясен має такі характеристики:

- а) багатошаровий, плоский схильний до зроговіння епітелій;
- б) підслизову основу із залозами;
- в) утворені власною пластинкою високі вузькі сосочки;
- г) м'язову пластинку.

7. Вибрати правильні відповіді до пп. 1, 2

У складі слизової оболонки тонкої кишки розрізняють: 1) ворсинки; 2) крипти. Вони містять такі клітини епітеліального вистелення:

- а) стовпчасті епітеліоцити з облямівкою;

- б) келихоподібні екзокриноцити;
- в) ендокриноцити;
- г) недиференційовані епітеліоцити;
- д) екзокриноцити з ацидофільною зернистістю (клітини Панета).

8. Вибрати правильні відповіді до пп. 1, 2, 3

Розрізняють три пари великих слинних залоз: 1) привушні; 2) підщелепні; 3) під'язикові. Вони мають такі типи кінцевих секреторних відділів:  
а) білкові (серозні); б) слизові; в) змішані.

9. Вибрати три правильні відповіді

Для слизової оболонки ротової порожнини характерні:

- а) багат шаровий плоский (незроговілий місцями) схильний до зроговіння епітелій;
- б) сполучнотканинні сосочки - вростання власної пластинки в епітелій;
- в) добре розвинена м'язова пластинка слизової оболонки;
- г) підслизова основа (в окремих ділянках).

10. Вибрати правильні відповіді до пп. 1, 2

Під час розвитку зуба утворюються: 1) дентинобласти; 2) амелобласти. Їхнє походження:

- а) зовнішні клітини зубного емалевого органа;
- б) мезенхімні клітини зубного мішечка;
- в) поверхневі мезенхімні клітини зубного сосочка;
- г) глибокі мезенхімні клітини зубного сосочка;
- д) внутрішні клітини зубного емалевого органа.

11. Підібрати по одній правильній відповіді до пп. 1, 2, 3

Гепатоцити мають такі поверхні: 1) біліарну; 2) васкулярну; 3) контактні. Їхні характеристики:

- а) утворюють міжклітинні зв'язки із сусідніми гепатоцитами у разі формування печінкової балки;
- б) утворюють стінку жовчного капіляра, мають мікроворсинки;
- в) обернені до синусоїдного гемокапіляра, межують із перисинусоїдним простором Діссе, мають мікроворсинки;
- г) контактують із базальною мембраною.

12. Підібрати по одній правильній відповіді до пп. 1, 2, 3, 4

У прямій кишці розрізняють такі відділи і зони: 1) тазовий відділ; 2) стовпчасту зону анального відділу; 3) проміжну зону; 4) шкірну зону анального відділу. Їхній епітеліальний покрив:

- а) багат шаровий плоский незроговілий епітелій;
- б) багат шаровий кубічний епітелій;
- в) одношаровий призматичний епітелій;
- г) багат шаровий плоский зроговілий епітелій.

13. Вибрати дві правильні відповіді

Тканини зуба, що розвиваються із зубного сосочка:

- а) цемент; б) пульпа; в) періодонт; г) дентин; д) емаль.

14. Вибрати одну неправильну відповідь

Ротова поверхня м'якого піднебіння має такі особливості:

- а) вкрита багат шаровим плоским незроговілим епітелієм;
- б) містить високі сосочки, утворені власною пластинкою слизової;
- в) утворену гладкою м'язовою тканиною м'язову пластинку слизової оболонки;
- г) слинні залози і скупчення адипоцитів у підслизовій основі;
- д) товсті еластичні волокна на межі власної пластинки з підслизовою основою.

15. Вибрати одну неправильну відповідь Шлунок має такі особливості гістоструктури:

- а) ямки;
- б) поля;
- в) складки;
- г) залози у власній пластинці слизової;
- д) залози у підслизовій основі;
- е) поверхню слизової оболонки вкриває одношаровий призматичний залозистий епітелій.

16. Вибрати одну неправильну відповідь

Синусоїдні капіляри печінки мають такі морфофункціональні особливості:

- а) більший діаметр і вищу проникність порівняно зі звичайними капілярами;
- б) приймають кров із порталної системи печінки;
- в) містять клітини Купфера;
- г) у них надходить лише венозна кров.

17. Вибрати правильні відповіді до пп. 1, 2

Стравохід має два типи залоз: 1) власні; 2) кардіальні. Вони розміщені:

- а) у підслизовій основі;
- б) двома групами – верхньою і нижньою;
- в) у верхній третині на вентральній стінці;
- г) у власній пластинці слизової оболонки.

18. Вибрати правильні відповіді до пп. 1, 2

Зачатки зуба розвиваються з: 1) епітелію ротової бухти; 2) мезенхіми. Їхніми похідними є:

- а) емаль;
- б) дентин;
- в) цемент;
- г) дентинобласти;
- д) амелобласти;
- е) кутикула емалі;
- є) пульпа.

19. Вибрати правильні відповіді до пп. 1, 2, 3

Частини ротової порожнини: 1) губа; 2) щока; 3) ясна. Їхня будова:

- а) м'язовий утвір ззовні вкритий шкірою, зсередини - слизовою оболонкою, у якій розрізняють максилярну, мандибулярну і проміжну зони;
- б) основою утвору є посмугована м'язова тканина, у його складі розрізняють шкірну, проміжну і слизову зони;
- в) в основі утвору лежить кісткова тканина, покривний епітелій – багат шаровий плоский з ознаками зроговіння, власна пластинка утворює високі вузькі сосочки.

20. Підібрати правильні відповіді до пп. 1, 2, 3, 4

Клітини панкреатичного острівця: 1) В – (базофільні); 2) А – (ацидофільні); 3) D – (дендритні); 4) PP – клітини. Вони продукують:

- а) глюкагон;
- б) холецистокінін;
- в) інсулін;
- г) вазоактивний інтестинальний поліпептид;
- д) соматостатин;
- е) панкреатичний поліпептид.

### Система органів дихання

1. Вибрати одну неправильну відповідь. Аерогематичний бар'єр включає:

- а) цитоплазму респіраторного альвеолоцита;
- б) цитоплазму секреторного альвеолоцита;
- в) цитоплазму ендотеліоцита;
- г) альвеолокапілярну базальну мембрану.

2. Вибрати одну правильну відповідь. Ацинус легені є територією розгалуження:

- а) великого бронха;
- б) малого бронха;
- в) термінальної бронхіоли;
- г) респіраторної бронхіоли;
- д) альвеолярного ходу.

3. Вибрати дві неправильні відповіді

Альвеоли локалізовані у стінці таких утворів легень:

- а) малих і середніх бронхів;
- б) термінальних бронхіол;
- в) респіраторних бронхіол I порядку;
- г) респіраторних бронхіол II і III порядків;
- д) альвеолярних ходів;
- е) альвеолярних мішечків.

4. Вибрати одну правильну відповідь

В епітелії слизової оболонки дистальних відділів бронхіального дерева містяться такі клітини:

- а) війчасті;
- б) келихоподібні;
- в) базальні;
- г) мікроворсинчасті;
- д) безвійчасті;
- е) клітини Клара;
- є) ендокринні. Які з цих клітин продукують слиз?

5. Вибрати правильні відповіді до пп. 1, 2, 3, 4

Стінка трахеї побудована з таких оболонок: 1) слизової; 2) підслизової; 3) фіброзно-м'язово-хрящової; 4) адвентиції. Вони утворені такими структурами:

- а) пухкою сполучною тканиною;
- б) півкільцями гіалінового хряща;
- в) щільною сполучною тканиною;
- г) слизово-білковими залозами;
- д) багаторядним війчастим епітелієм;

- е) гладкими міоцитами.

### Сечова система

1. Вибрати правильні відповіді до пп. 1, 2

У нирках розрізняють дві капілярні сітки: 1) первинну; 2) вторинну. Їхні морфофункціональні ознаки:

- а) чудесна артеріальна капілярна сітка;
- б) капілярна сітка між артеоріолою і венулою;
- в) клубочок капілярів ниркового тільця;
- г) забезпечує реабсорбцію, утворення вторинної сечі;
- д) забезпечує фільтрацію, утворення первинної сечі;
- е) перитубулярна капілярна сітка.

2. Вибрати три правильні відповіді. Нирковий фільтраційний бар'єр включає:

- а) фенестрований ендотелій капілярів клубочка;
- б) ендотелій капілярів перитубулярної сітки;
- в) базальну мембрану проксимального відділу нефрона;
- г) тришарову базальну мембрану між ендотелієм капілярів клубочка і подоцитами;
- д) подоцити внутрішнього листка капсули нефрона;
- е) клітини зовнішнього листка капсули нефрона.

3. Вибрати три правильні відповіді

Проксимальний відділ нефрона має такі морфофункціональні характеристики:

- а) побудований з високого призматичного епітелію, містить щільний просвіт;
- б) на апікальній поверхні епітеліоцитів є щіточкова облямівка з мікроворсинок;
- в) продукує ренін;
- г) забезпечує реабсорбцію глюкози, білків, води, електролітів;
- д) побудований з клітин-подоцитів.

4. Вибрати одну неправильну відповідь. Нефрон має такі відділи:

- а) капсулу Шумлянського-Боумена;
- б) проксимальний каналець;
- в) збірну трубочку;
- г) дистальний каналець;
- д) тонкий каналець.

5. Вибрати правильні відповіді до пп. 1, 2, 3

Процес утворення сечі включає три фази: 1) фільтрації; 2) реабсорбції; 3) секреції.

Структури нирки, що забезпечують здійснення цих процесів:

- а) усі каналці нефрону;
- б) лише проксимальний каналець нефрону;
- в) лише дистальний каналець нефрону;
- г) ниркове тільце;
- д) збірні ниркові трубочки;
- е) ниркові сосочки.

### Чоловіча статева система

1. Вибрати правильні відповіді до пп. 1, 2.

Серед органів чоловічої статеві системи розрізняють: 1) чоловічі статеві залози; 2) додаткові органи. До них належать:  
а) простата; б) яєчка; в) сім'яні міхурці; г) залози цибулини сечівника; д) прутень.

2. Вибрати одну неправильну відповідь. До сім'яносних шляхів належать:

- а) сім'яносперматозоїдна протока;
- б) звивисті сім'яні канальці;
- в) сітка яєчка;
- г) виносні канальці яєчка;
- д) канадець придатка;
- е) прямі канальці яєчка;
- є) сім'яносна протока.

3. Вибрати дві правильні відповіді

Чоловічі статеві гормони продукуються такими типами клітин:

- а) сперматоцитами;
- б) інтерстиційними ендокриноцитами (клітини Лейдіга);
- в) сперматидами;
- г) міоїдними клітинами стінки звивистих сім'яних канальців;
- д) клітинами сітчастої зони кори надниркових залоз.

4. Вибрати правильні відповіді до пп. 1, 2, 3, 4, 5

У складі сперматогенних клітин звивистого сім'яного канальця розрізняють:

- 1) сперматогонії; 2) сперматоцити I; 3) сперматоцити II; 4) сперматиди; 5) сперматозоїди. Їхні характеристики:
- а) клітини проходять профазу мейозу;
- б) мають диплоїдний набір хромосом;
- в) дрібні клітини, що утворилися в результаті другого поділу дозрівання, містять гаплоїдний набір хромосом;
- г) клітини, що завершили стадію формування;
- д) клітини, що утворюються в результаті першого поділу дозрівання.

5. Підібрати правильні відповіді до пп. 1, 2, 3, 4, 5

Сперматозоїди мають такі частини: 1) головку; 2) шийку; 3) проміжну; 4) основну; 5) кінцеву частину хвоста. Структурні компоненти цих частин:

- а) аксонема (осьова нитка);
- б) акросома;
- в) мітохондріальна піхва;
- г) проксимальна центріоль;
- д) дистальна центріоль;
- е) ядро.

### Жіноча статеві система

1. Вибрати одну правильну відповідь

Структура яєчника, що містить прозору зону, променистий вінець, зернистий шар, яйценосний горбок:

- а) примордіальний фолікул; б) первинний фолікул; в) зрілий фолікул; г) жовте тіло.

2. Вибрати дві правильні відповіді

На 20-ту добу оваріально-менструального циклу в яєчнику жінки можна знайти:

- а) вторинні фолікули;

- б) третинний фолікул;
- в) жовте тіло в стадії розквіту;
- г) жовте тіло в стадії зворотнього розвитку;
- д) атретичне тіло.

3. Вибрати дві правильні відповіді.

Клітини жовтого тіла (лютеоцити) яєчника утворюються з:

- а) фолікулярних епітеліоцитів зернистого шару постовуляторного фолікула;
- б) клітин поверхневого епітелію яєчника;
- в) клітин внутрішньої теки постовуляторного фолікула;
- г) клітин атретичного тіла.

4. Вибрати три правильні відповіді

Відомо, що від початку менструації минуло 10 діб. Цьому періоду відповідають наступні морфофункціональні характеристики органів жіночої статеві системи:

- а) яєчник продукує естрогени;
- б) яєчник продукує прогестерон;
- в) у яєчнику функціонує жовте тіло;
- г) у яєчнику визріває фолікул;
- д) в ендометрії завершується фаза проліферації;
- е) в ендометрії відбувається секреторна фаза циклу.

5. Вибрати одну правильну відповідь

Десквамація функціонального шару ендометрію у менструальній фазі циклу зумовлена:

- а) естрогенами;
- б) прогестероном;
- в) дефіцитом прогестерону;
- г) лютропіном;
- д) фолітропіном.

### Нервова система

1. Вибрати одну правильну відповідь

Тільки у корі великого мозку розташовані нейрони:

- а) зірчасті б) пірамідні; в) веретеноподібні; г) горизонтальні; д) грушоподібні.

2. Вибрати дві неправильні відповіді

Спинномозкові вузли мають такі морфофункціональні ознаки:

- а) побудовані з псевдоуніполярних нейронів;
- б) нейрони за функцією є руховими;
- в) побудовані з мультиполярних нейронів;
- г) нейрони за функцією є чутливими;
- д) нервові волокна лежать у центрі вузла;
- е) дендрити нейронів вузла закінчуються на периферії рецепторами.

3. Вибрати одну правильну відповідь. Еферентними нейронами кори мозочка є:

- а) кошикові; б) великі зірчасті; в) клітини-зерна; г) грушоподібні (клітини Пуркінє).

4. Вибрати по одній правильній відповіді до пп. 1, 2, 3

Сполучнотканинні оболонки периферійного нерва: 1) ендоневрій; 2) периневрій; 3) епіневрій. Їхня локалізація:

- а) оточують увесь нерв;
- б) оточують окремі нервові волокна;
- в) оточують пучки нервових волокон.

5. Вибрати по одній правильній відповіді до пп. 1, 2, 3

Нервові закінчення поділяються на: 1) рецептори; 2) ефектори; 3) міжнейронні синапси. Їхня характеристика:

- а) кінцеві апарати аксонів нервових клітин, які передають імпульс м'язовому волокну або секреторній клітині;
- б) кінцеві апарати дендритів нейронів, що сприймають подразнення із зовнішнього та внутрішнього середовища;
- в) спеціалізовані контакти нервових клітин, які забезпечують односторонню передачу нервових імпульсів.

6. Вибрати дві правильні відповіді. Джерелом розвитку спинного мозку є:

- а) нервова пластинка;
- б) гангліозна пластинка;
- в) нервовий гребінь;
- г) нервова трубка.

7. Вибрати одну неправильну відповідь. Для автономних вузлів характерні:

- а) паренхіма, утворена нервовою тканиною (нейроцити і гліоцити);
- б) строма, утворена сполучнотканиною капсулою і прошарками сполучної тканини;
- в) мультиполярні нейрони, розсіяні по всьому вузлі;
- г) псевдоуніполярні нейрони, розміщені на периферії вузла.

8. Вибрати правильні відповіді до пп. 1, 2

В органах центральної нервової системи розрізняють: 1) білу речовину; 2) сіру речовину. Вони побудовані з:

- а) тіл нейронів;
- б) нейроглії;
- в) мієлінових нервових волокон;
- г) безмієлінових і тонких мієлінових волокон.

### Органи чуття

1. Вибрати одну правильну відповідь

Чутливі елементи органа слуху локалізовані у:

- а) плямі маточки;
- б) ампульних гребінцях;
- в) спіральному органі;
- г) плямі мішечка.

2. Вибрати одну неправильну відповідь. Діоптричний апарат ока включає такі структури:

- а) рогівку;
- б) райдужку;
- в) кришталик;
- г) склисте тіло;
- д) вологу передньої камери.



3. Вибрати одну правильну відповідь

Оболонка очного яблука має такі шари: багатошаровий плоский незроговілий епітелій, передню пограничну пластинку, власну речовину, задню пограничну пластинку, одношаровий плоский епітелій. Яка це оболонка:

- а) власне судинна;
- б) склера;
- в) рогівка;
- г) райдужка?

4. Вибрати одну неправильну відповідь. Чутливі елементи рівноваги локалізовані у:

- а) спіральному органі;
- б) плямі маточки;
- в) плямі мішечка;
- г) ампульних гребінцях.

5. Вибрати одну правильну відповідь

Порожнина очного яблука розташована за райдужкою. Це:

- а) передня камера ока;
- б) задня камера ока;
- в) склиста камера.

6. Вибрати одну правильну відповідь

Спірально закручена епітеліальна пластинка складається з опорних та волоскових рецепторних клітин. Вона забезпечує сприйняття:

- а) кутових прискорень;
- б) лінійних прискорень;
- в) звукових коливань;
- г) вібраційних подразнень.

7. Вибрати по одній правильній відповіді до пп. 1, 2, 3

У складі спинного мозку розрізняють: 1) білу речовину; 2) сіру речовину; 3) вистелення спинномозкового каналу. Джерелами їхнього розвитку є:

- а) епендимний шар нервової трубки;
- б) крайова вуаль нервової трубки;
- в) плащовий шар нервової трубки;
- г) гангліозна пластинка.

8. Вибрати одну правильну відповідь. Зовнішній ядерний шар сітківки ока утворений:

- а) тілами паличкових і ковбочкових нейронів;
- б) тілами біполярних нейронів;
- в) аксонами горизонтальних нейронів;
- г) дендритами гангліозних нейронів.

9. Вибрати відповідні структури до пп. 1, 2, 3

Стінки завиткової протоки внутрішнього вуха: 1) верхньомедіальна; 2) зовнішня; 3) нижня. Вони утворені:

- а) судинною смужкою, що лежить на спіральній зв'язці;
- б) базиллярною пластинкою, що містить колагенові волокна («слухові струни»);
- в) вестибулярною мембраною (Рейснера).

10. Вибрати дві неправильні відповіді

Епіфіз має такі морфофункціональні характеристики:

- а) побудований з пінеалоцитів;
- б) побудований з гліоцитів;
- в) побудований з епітеліоцитів;
- г) продукує серотонін, мелатонін;
- д) продукує тироксин;
- е) регулює добові та сезонні ритми;
- є) регулює статеві функції.

11. Вибрати одну правильну відповідь

Ділянка сітківки побудована лише з нервових волокон. Це:

- а) жовта пляма;
- б) оптична частина сітківки;
- в) сліпа частина сітківки;
- г) сліпа пляма.

12. Вибрати правильні відповіді до пп. 1, 2, 3, 4, 5

Різновиди клітин спірального органа внутрішнього вуха: 1) клітини-стовпи; 2) зовнішні фалангові; 3) внутрішні фалангові; 4) зовнішні волоскові; 5) внутрішні волоскові Їхня локалізація:

- а) лежать медіально від внутрішніх стовпів на внутрішніх фалангових;
- б) утворюють внутрішній тунель;
- в) лежать латерально від зовнішніх стовпів;
- г) лежать медіально від внутрішніх стовпів;
- д) лежать латерально від зовнішніх стовпів на зовнішніх фалангових клітинах.

### Зовнішній покрив організму

1. Вибрати одну правильну відповідь. Особливості потових залоз:

- а) протоки вистелені псевдобагатошаровим епітелієм;
- б) ацинуси побудовані із сероцитів та мукоцитів;
- в) кінцеві секреторні відділи оточені міоепітеліоцитами;
- г) продукують оточені плазмолемою крапельки ліпідів.

2. Вибрати правильні ознаки до пп. 1, 2

Шкіра побудована з двох частин: 1) епідермісу; 2) дерми. У їхньому складі розрізняють такі шари:

- а) сітчастий;
- б) базальний;
- в) блискучий;
- г) сосочковий;
- д) остистий;
- е) зернистий;
- є) роговий.

3. Вказати відповідні морфологічні елементи до пп. 1, 2

У довгій волосині розрізняють: 1) корінь; 2) стрижень. Вони побудовані з таких структур:

- а) кутикули;
- б) кіркової речовини;
- в) мозкової речовини.

4. Вибрати правильні відповіді до пп. 1, 2

Корінь волосини оточений: 1) волосяним фолікулом; 2) дермальною волосяною піхвою (сумкою). До них належать такі структури:

- а) внутрішня епітеліальна піхва;
- б) зовнішня епітеліальна піхва;
- в) кутикула;
- г) гранулоносний епітеліальний шар (Гекслі);
- д) блідий епітеліальний шар (Генле);
- е) внутрішній циркулярний шар волокон;
- є) зовнішній поздовжній шар волокон.

5. Вибрати правильні відповіді до пп. 1, 2, 3, 4

У складі шкіри є різні типи тканин та їх різновидів: 1) багат шаровий плоский зроговілий епітелій; 2) пухка сполучна тканина; 3) щільна неоформлена сполучна тканина; 4) жирова тканина. Вони містяться у складі таких частин і шарів шкіри:

- а) сосочкового шару дерми;
- б) підшкірної жирової клітковини;
- в) сітчастого шару дерми;
- г) епідермісу.

**ГЛОСАРІЙ ДО КУРСУ «ЦИТОЛОГІЯ»**

- Акінез** (акінезія) – ріст клітин без поділу ядра.
- Акцепторний ген** – ген, що керує роботою оперона, здатний вступати в з'єднання з регуляторними елементами. Акцепторний ген знаходиться на початку оперона і активує синтез мРНК на оперон.
- Алельні гени** – різні форми одного і того ж гена, розміщені в однакових ділянках (локусах) гомологічних хромосом. Алелі визначають варіанти розвитку однієї ознаки. У нормальній диплоїдній клітині можуть бути присутніми не більше двох алелей одного локусу одночасно. В одній гаметі два алелі знаходяться не можуть.
- Алосома** – хромосома, яка морфологічно відрізняється від іншої хромосоми, що входить в ту ж гомологічну пару.
- Амілопласти** – безбарвна пластида в клітинах рослин, в якій запасується крохмаль.
- Амітоз** – прямий поділ ядра і клітини шляхом поділу ядерця з подальшою перетинкою всього тіла ядра без утворення хромосом і ахроматинового веретена. При амітозі не забезпечується рівномірний розподіл генетичного матеріалу кожної хромосоми між двома дочірніми клітинами. Амітоз зустрічається у деяких найпростіших, а також в клітинах деяких спеціалізованих тканин і при патологічних розростаннях.
- Анафаза** – третя фаза поділу клітини і її ядра. У анафазі кожна з пари хроматид – дочірніх хромосом – одночасно і швидко розходиться до полюсів клітини. Анафаза не змінює швидкості проходження.
- Апарат Гольджі** (комплекс Гольджі, внутрішньоклітинний сітчастий апарат) – органоїд клітини, що складається з цитоплазматичних мембран, позбавлених рибосом. Апарат Гольджі бере участь у синтезі глікопротеїнів, формує лізосоми і деякі продукти життєдіяльності клітини: різні секрети, колаген, глікоген, ліпіди та ін.
- Аутосома** – хромосома, морфологічно ідентична зі своєю гомологічною парою. Аутосомами є всі хромосоми, окрім статевих.
- Аутофагосома** (аутолізосома) – лізосома, в якій відбувається руйнування відмираючих внутрішньоклітинних структур. Аутофагосоми беруть участь в процесах фізіологічної внутрішньоклітинної регенерації, аутолізу і ін.
- Ахроматин** – речовина клітинного ядра. При гістологічній обробці ахроматин забарвлюється слабо.
- Ахроматинова нитка** – мікротрубочка, що входить до складу ахроматинового веретена клітинного ядра. Ахроматинова нитка слабо забарвлюється при гістологічній обробці.
- Ахроматинове веретено** (веретено поділу, мітотичне веретено) – веретеноподібне, нестійке тимчасове тіло, що не забарвлюється, нуклеопротейної природи. Утворюється в клітині, що поділяється, при мітозі в період пізньої профазі і ранньої метафазі і займає майже половину об'єму клітини. Ахроматинове веретено складається з опорних ниток та ниток, що розтягують.
- Бівалент** – дві гомологічні хромосоми, що утворюються при поділі клітинного ядра.
- Біологічна мембрана** – білково-ліпідна структура молекулярних розмірів, розміщена на поверхні клітини або на поверхні внутрішньоклітинних частинок: ядра, мітохондрій і ін. Біологічні мембрани завдяки вибіркової проникності, регулюють в клітинах концентрацію солей, цукрів, амінокислот і інших продуктів обміну речовин.
- Вакуолі** – порожнини в цитоплазмі тваринних і рослинних клітин, обмежені мембраною і заповнені рідиною. Розрізняють травні і скоротливі (пульсуючі)

вакуолі, а також вакуолі, що регулюють осмотичний тиск і слугують для виведення з організму продуктів розпаду.

**Вакуом** – система вакуолей рослинної клітини. У молодій клітині Вакуом представлений системою каналців і бульбашок, які в міру зростання і диференціювання клітини збільшуються і зливаються в одну в одну велику центральну вакуолю.

**Гаплоїд** – клітина або особина з одинарним набором непарних хромосом, що утворюється в результаті редукційного поділу (мейозу). Гаплоїдні статеві клітини, деякі організми, що зазвичай розмножуються безстатевим шляхом і гаметофіти вищих рослин.

**Ген** – ділянка молекули ДНК, що містить інформацію про первинну структуру одного білка або молекули рРНК і тРНК. Ген – елементарна одиниця спадковості, представлена біополімером – відрізком молекули ДНК. Один ген відповідає за одну ознаку. Найважливішою властивістю генів є поєднання їх високої стійкості в ряду поколінь зі здатністю до спадкових змін (мутацій), що слугує основою мінливості організмів, та надає матеріал для природного відбору.

**Генетична карта** (хромосомна карта) – схема відносного розміщення генів в хромосомах, що дозволяє прогнозувати характер успадкування досліджуваних ознак організмів. Один кінець хромосоми приймається за нульовий; від нього відраховується відстань в спеціальних одиницях (морганідах).

**Генетичне картування** – складання схем, в яких гени розміщені в лінійному порядку із зазначенням відносних відстаней між ними.

**Ген-модифікатор** – ген, що не проявляє свого впливу, але підсилює або послаблює ефект дії іншого гена.

**Ген-мутатор** – ген, що збільшує частоту мутацій інших незалежних генів.

**Генофонд** – сукупність генів, які є у особин популяції, групи популяцій або виду, в межах яких вони характеризуються певною частотою зустрічальності.

**Ген-репресор** – ген, що виробляє речовину, яка пригнічує синтез мРНК на іншому певному гені.

**Гетероалелізм** – існування гена в двох і більше формах, які представляють видозміни різних його ділянок.

**Гетерохроматин** – речовина хромосом, що зберігає компактну спіралізовану структуру в інтерфазному ядрі і в процесі клітинного поділу.

**Гіалоплазма** (основна плазма, основна речовина клітини) – частина цитоплазми тваринних і рослинних клітин, в якій розміщені внутрішньоклітинні структури: ядро, органели, включення.

**Гіпостаз** – один з типів взаємодії генів, при якому дія алелей одного гена пригнічена дією іншого гена.

**Гіпостатичний ген** – ген, прояв якого пригнічується дією одного з алелей іншого гена.

**Гладка ендоплазматична сітка** (агранулярна ендоплазматична сітка) – ендоплазматична сітка, позбавлена рибосом, в якій відбуваються синтез і переміщення ліпідів і глікогену.

**Глікокалікс** – зовнішній шар клітини тваринного організму. Глікокалікс лежить над клітинною мембраною і безпосередньо пов'язаний із зовнішнім середовищем клітини. У глікокаліксі відбувається позаклітинне травлення і розміщуються рецептори клітини.

**Гомеологія хромосом** – часткова гомологія хромосом, у яких однакова послідовність локусів порушена внутрішньохромосомною або міжхромосомною перебудовою, внаслідок чого їх кон'югація здійснюється лише частково.

**Гомоалелізм** – існування гена в двох і більше формах, які представляють видозміни однієї і тієї ж його ділянки.

- Гомологічні хромосоми** – парні хромосоми, однакові за формою, розмірами і набору генів.
- Гомологія** – ідентичність структури двох (у диплоїдів) або більшої кількості (у автополіплоїдів) хромосом, що виражається в тому, що в цих хромосомах алельні локуси однаково віддалені від центромери і розміщені в однаковій лінійній послідовності, що забезпечує абсолютно точну кон'югацію хромосом в профазі мейозу.
- Гомологія хромосом** – практична ідентичність двох хромосом, що утворюються в процесі їх редуплікації в профазі мітозу.
- Гранулярна ендоплазматична сітка** – ендоплазматична сітка, що складається з мембранних мішечків (цистерн), покритих рибосомами. На рибосомах синтезуються білки.
- Грани** – найдрібніші тільця всередині хлоропластів, містять хлорофіл. У хлоропласті грани занурені в строму.
- Делеція** – втрата в результаті мутації сегмента ДНК розміром від одного нуклеотиду до субхромосомного фрагмента, що включає кілька генів.
- Десмосоми** – структури на поверхні клітин тварин, що з'єднують їх між собою. Кожна десмосома складається з двох половинок, що належать сусіднім клітинам і розділених щільною.
- Діакінез** – стадія відокремлення подвійних ниток. Це п'ята, заключна стадія профазі першого мейозу, під час якої хромосоми максимально коротшають в ході спіралізації за рахунок скорочення числа і зближення витків великої спіралі.
- Динамічна мутація** (мутація експансії) – патологічне збільшення числа тринуклеотидних повторів, локалізованих в кодуючих або регуляторних частинах гена, що супроводжуються порушенням його функції.
- Диплоїдія** – наявність диплоїдного набору хромосом.
- Диплонт** – організм, все соматичні клітини якого диплоїдні.
- Диплотена** – стадія подвійних ниток. Це четверта стадія профазі першого мейозу; взаємне відштовхування гомологічних хромосом і бівалентів, подальша спіралізація хромосом і редукція числа ядерць.
- Діцентрична хромосома** – хромосома, що має дві центромери. Діцентричні хромосоми зустрічаються рідко.
- Друзи** – кристалічні включення у вигляді зростків кристалів, що накопичуються в вакуолях рослинних клітин.
- Дуплікація** – різновид хромосомних перебудов, при яких будь-яка ділянка хромосоми в гаплоїдному наборі виявляється представленою два рази. Гетерозиготні за дуплікацією особини несуть дві дози дуплікованих генів, гомозиготні – чотири. Розрізняють внутрішньохромосомну і міжхромосомну дуплікації.
- Еквацийний поділ клітинного ядра** – другий поділ мейозу, при якому кожне з дочірніх ядер поділяється мітотичним шляхом, і сестринські хромосоми розходяться.
- Екзони** – фрагменти ДНК, що несуть (кодують) генетичну інформацію.
- Ектоплазма** – периферичний зовнішній шар цитоплазми клітин. У найпростіших ектоплазма утворює пелікулу або кутикулу.
- Ендомітоз** – багаторазове збільшення нуклеопротейдних ниток (хромонем), що утворюють хромосоми, з утворенням гігантських (політенних) хромосом.
- Ендомітоз** – одноразове або багаторазове подвоєння числа хромосом в ядрах клітин без утворення веретена поділу, руйнування ядерної оболонки і подальшого поділу ядра і самої клітини. Ендомітоз призводить до поліплоїдії. Ендомітоз зустрічається у багатьох рослин, що призводить до їх гігантизму, і у деяких безхребетних тварин.

- Ендоплазма** – внутрішній шар цитоплазми клітин, що містить клітинні включення і органели. Найбільше ендоплазма виражена у найпростіших.
- Ендоплазматичний ретикулум** – органоїд еукаріот; сукупність сполучених каналців, вакуоль і "цистерн", обмежених цитоплазматичними мембранами з розміщеними на них рибосомами. Ендоплазматична сітка служить регуляторною системою клітини, через яку здійснюються процеси обміну речовин. Розрізняють гладку і гранулярну ендоплазматичну сітку.
- Епістаз** – одна з форм взаємодії генів, при якій алелі одного гена пригнічують прояв алелів інших генів.
- Епістатичний ген** – ген, один з алелів якого пригнічує прояв алелей іншого гена.
- Закон чистоти гамет Г. Менделя** – біологічний закон, згідно з яким гамета диплоїдного гібрида може нести лише один з двох алелей даного гена, привнесених при заплідненні різними батьками. Відповідно до закону чистоти гамет гамета не може бути гібридною, оскільки вона несе алель одного з батьків в чистому вигляді, в якому він був привнесений гаметою цього батька в гібридну зиготу.
- Запасні речовини** – білки, жири і вуглеводи, що утворилися в цитоплазмі рослинної клітини і зберігаються в ній або в розчиненому вигляді, або у формі включень. Запасні речовини можуть знову втягуватися в процеси метаболізму, що відбуваються в клітині.
- Захисні речовини** – запасні речовини, що накопичуються в цитоплазмі рослинних клітин і мають отруйні властивості. Захисні речовини захищають рослину від поїдання і створюють бар'єр для проникнення мікроорганізмів. Зазвичай захисні речовини – алкалоїди або глікозиди.
- Зиготена** – стадія ниток, що зливаються. Це друга стадія профазі першого мейозу; зближення і початок кон'югації гомологічних хромосом, об'єднання їх в біваленти.
- Зчеплення генів** – зв'язок між генами, які розміщені в одній хромосомі. Зчеплення генів призводить до спільної передачі потомству груп генів (груп зчеплення) в тих же комбінаціях алелей, в яких вони були у батьківських форм.
- Зчеплене успадкування** – спільне успадкування генів, локалізованих в одній хромосомі.
- Інсерція** – вставка сегмента ДНК розмірами від одного нуклеотиду до субхромосомного фрагмента, що включає кілька генів.
- Інтеркінез** – період між першим і другим поділом мейозу. У інтеркінезі не реплікується ДНК і не подвоюється матеріал хромосом.
- Інтерфаза** – стадія життєвого циклу клітини між двома послідовними мітотичними поділами.
- Інтрон** – декодувальна область гена. Інтрон вирізається в процесі сплайсингу при утворенні мРНК з первинного РНК-транскрипту.
- Каріограма (ідіограма)** – детальне зображення каріотипу. За допомогою каріограми діагностують деякі хромосомні хвороби.
- Каріокінез** – мітоз, непрямий розподіл ядра клітини.
- Каріологія** – розділ цитології, що вивчає клітинне ядро і його еволюцію.
- Каріоплазма (каріолімфа, ядерний сік)** – однорідна речовина, що заповнює простір між структурами клітинного ядра. Каріоплазма відокремлена від оточуючої її цитоплазми ядерною оболонкою.
- Каріосистематика** – розділ біологічної систематики, що вивчає структури клітинного ядра (каріотипи) у різних груп організмів. Мета каріосистематики полягає в побудові природної класифікації організмів.

- Каріотип** – диплоїдний набір хромосом в соматичних клітинах організму; типова для виду сукупність їх ознак: число, розмір, форма і особливості будови, постійні для кожного виду.
- Картування** – локалізація елементів геному на генетичній карті.
- Клітина** – елементарна жива система, основа будови і життєдіяльності всіх тварин і рослин. Клітини існують як самостійні організми і в складі багатоклітинних організмів. У кожній клітині розрізняють дві основні частини: ядро і цитоплазму, в якій містяться органели і включення.
- Клітинна інженерія** – конструювання спеціальними методами клітин нового типу. Клітинна інженерія використовується для вирішення теоретичних проблем в біотехнології, для створення нових форм рослин і т.п.
- Клітинна мембрана** (плазмалема, плазматична мембрана) – біологічна мембрана, що оточує протоплазму живої клітини. Клітинна мембрана бере участь в регуляції обміну речовин між клітиною і навколишнім середовищем. У деяких (рослинних) клітин зовнішня оболонка клітини крім клітинної мембрани складається ще з декількох оболонок (клітинна стінка).
- Клітинна теорія** – біологічна теорія, яка стверджує спільність походження і єдність принципів будови і розвитку організмів. Згідно клітинної теорії основним структурним елементом організму є клітина. Клітинна теорія вперше була сформульована Т. Шванном.
- Клітинне включення** – непостійне утворення в цитоплазмі клітини: продукти обміну, запасні поживні і енергетичні речовини т.д.
- Клітинний поділ** – спосіб розмноження клітини, шляхом поділу клітини надвоє. Клітинний поділ лежить в основі зростання тканин і процесів статевого розмноження у багатоклітинних організмів. Розрізняють: непрямий клітинний поділ – мітоз; прямий клітинний поділ – амитоз; редуційний клітинний поділ – мейоз.
- Клітинне ядро** – обов'язкова частина клітини у багатьох одноклітинних і всіх багатоклітинних організмів. Типове ядро відділене від оточуючої цитоплазми оболонкою, містить ядрце, хромосоми і каріоплазму. Ядро керує синтезом білків і через них усіма фізіологічними процесами в клітині. Більшість клітин містить одне ядро. За наявності або відсутності в клітинах оформленого ядра всі організми поділяють на еукаріот і прокаріот. Залежно від структурного стану розрізняють мітотичне, у стані спокою і робоче ядро.
- Клітинний сік вакуолей** – водяниста рідина, що містить органічні і неорганічні солі, цукор, амінокислоти, білки, кінцеві і токсичні продукти обміну речовин, а також деякі пігменти. Функції вакуолей: регуляція водно-сольового обміну; підтримання тургорного тиску в клітині; накопичення низькомолекулярних водорозчинних метаболітів, запасних речовин; виведення з обміну токсичних речовин.
- Кон'югація хромосом** – зближення гомологічних хромосом при мейозі, внаслідок чого між ними може бути взаємний обмін окремими ділянками (кросинговер).
- Кристи** (мітохондрій) (мітохондріальні гребінці) – складки внутрішньої мітохондріальної мембрани, що виступають в щілиноподібний простір між зовнішньою і внутрішньою мембранами і утворюють перегородки, в яких локалізовані дихальні ферменти.
- Кросинговер** (перехрещення хромосом) – обмін рівними ділянками гомологічних кон'югуючих хромосом, що відбувається в профазі першого мейозу і призводить до перерозподілу в них генів. Зовнішнім проявом кросинговеру є хіазми. Кросинговер – один з механізмів спадкової мінливості.
- Лейкопласт** – безбарвна, сферична пластида. Лейкопласти зустрічаються в клітинах епідермісу, бульбах, кореневищах і інших частинах рослин. Лейкопласти



містять ферменти, за допомогою яких з глюкози, утвореної в процесі фотосинтезу, синтезується крохмаль, що відкладається у вигляді крохмальних зерен. На світлі, змінюючи структуру, лейкопласт перетворюється в хлоропласт.

**Лептотена** – стадія тонких ниток. Це перша стадія профазы першого мейозу; початок конденсації хромосом.

**Лізосома** – мембранний пухирець, що містить розщиплюючі ферменти. Лізосоми забезпечують: внутрішньоклітинне травлення; руйнування непотрібних клітинних структур; виділення ферментів з клітини назовні.

**Локус** – ділянка хромосоми, в якому локалізований ген.

**Матрикс** – дрібнозерниста напіврідка речовина, що заповнює внутрішньоклітинні структури: ядра, мітохондрії, пластиди та інші органели, а також простори між ними.

**Медіальна центромера** – центромера, що поділяє хромосому навпіл. Медіальній центромірі відповідає метацентрична форма хромосоми.

**Мейоз** – процес поділу дозріваючих статевих клітин, в результаті якого відбувається зменшення числа хромосом в дочірніх клітинах. Мейоз включає два послідовних поділи клітинного ядра: редукційний і екваційний. В ході двох послідовних поділів з однієї диплоїдної клітини утворюється чотири генетично різні гаплоїдні клітини.

**Метафаза** – друга фаза поділу клітини і її ядра. У метафазі сестринські хроматиди розміщуються в екваторіальній площині, перпендикулярно до осі веретена. При цьому вони центромерами прикріплені до ахроматинових ниток.

**Міссенс-мутація** – заміна на ділянці структурного гена однієї нуклеотидної пари іншою парою, в результаті чого кодується включення в поліпептидний ланцюг "неправильної" амінокислоти. При цьому в молекулі ДНК виникає нова алель гена, відбувається мутаційна зміна фенотипічного прояву ознаки.

**Мітоз** – непрямий поділ ядра клітини і її тіла, в ході якого виникають послідовні характерні фази з чіткою морфологічною картиною: профазы, метафаза, анафаза і телофаза. Тривалість мітозу залежить від багатьох причин і становить від декількох хвилин до багатьох годин. В результаті мітозу збільшується кількість клітин з рівномірно розподіленим генетичним матеріалом.

**Мітотичний апарат** – тимчасова структура в клітині, що поділяється, основою якої є веретено поділу. Мітотичний апарат здійснює рух хромосом до полюсів, що забезпечує їх рівномірний розподіл між дочірніми клітинами.

**Мітохондріальна ДНК** – ДНК, локалізована в мітохондріях.

**Мітохондрія** (хондріосома) – органоїд цитоплазми тваринних і рослинних клітин у вигляді ниткоподібних або гранулярних утворень. Мітохондрія складається з білка, ліпідів, РНК і ДНК. Основна функція мітохондрії полягає у виробленні енергії. У прокариотів мітохондрії відсутні, їх функції виконує клітинна мембрана.

**Моноцентрична хромосома** – хромосома, що має одну центромеру.

**Морганіда** (сантиморганіда) – одиниця відстані між двома генами в одній групі зчеплення, що характеризується частотою кросинговеру в 1%. Чим більше відстань між генами, тим менше сила зчеплення між ними.

**Мутантний ген** – ген, в якому відбулися перебудови або порушення порядку розташування нуклеотидів. Розрізняють домінантні і рецесивні гени мутацій.

**Мутація зсуву рамки читання** – мутація, що виникає через появу всередині гена вставок основ і делецій, що призводить до зміни смислового прочитання інформації гена в процесі синтезу білка внаслідок нових комбінацій основ в триплетах. В результаті такої мутації весь ланцюг поліпептиду отримує інші амінокислоти.

- Неоморфна генна мутація** – мутація, при якій мутантний алель визначає синтез в організмі біохімічного продукту, що відрізняється від продукту, специфічного для початку немутантного алеля і не взаємодіє з цим продуктом.
- Неповна пенетрантність** – часткова пенетрантність; алель не проявляється у частині особин.
- Нонсенс** – заміна нуклеотиду в кодуєчій частині гена, що супроводжується утворенням стоп-кодону.
- Нуклеопротейди** – комплекси білків з нуклеїновими кислотами. Нуклеопротейди складають основу укладеного в ядрах клітин спадкової речовини хроматину і утворюють чимало вірусів, рибосом, інформосом.
- Оперон** (транскриптон, скріптон) – ділянка генетичного матеріалу (група генів), транскрипція якого здійснюється на одну молекулу інформаційної РНК.
- Опорна (центральна) нитка** – частина ахроматинового веретена, що йде від одного полюса клітини до іншого полюсу.
- Органели** – "органи" найпростіших, які виконують різні функції: рухові і скоротливі, рецепторні, нападу і захисту, травні, екскреторні і секреторні.
- Пахітена** – стадія товстих ниток. Це третя стадія профазі першого мейозу; кросинговер хромосом.
- Пелікула** – еластичний поверхневий шар ектоплазми найпростіших. Пелікула – частина живої клітини, що бере участь в постійному обміні речовин.
- Пенетрантність** – частота прояву алелі певного гена у різних індивідів спорідненої групи організмів. Показник пенетрантності використовується для оцінки ступеня небезпеки прояву у потомстві спадкового захворювання, що є у родичів зовні здорової людини. Розрізняють повну і неповну пенетрантність.
- Плазмоген** – носій цитоплазматичної спадковості.
- Пластидне спадкування** – спадкування особливостей пластид, здійснюване за допомогою пластоми без участі ядра клітини. Зазвичай при пластидному спадкуванні ознаки пластид успадковуються тільки по материнській лінії.
- Пластом** – сукупність генетичних елементів клітини, локалізованих в пластидах.
- Плейотропія** – вплив одного гена на розвиток кількох ознак організму.
- Полімерія** – залежність розвитку однієї і тієї ж ознаки або властивості організму, від декількох незалежних за дією генів. Зазвичай ознака виникає в результаті підсумовування ефекту декількох генів.
- Політенія** – наявність в ядрах деяких соматичних клітин гігантських багатонитчастих (політенних) хромосом. Політенія – результат багаторазового подвоєння хромосом, що не супроводжується поділом клітини. Вона виявлена в слинних залозах ряду двокрилих, у деяких рослин і найпростіших.
- Поліцентрична хромосома** – хромосома, що має кілька центромер. Поліцентричні хромосоми зустрічаються рідко.
- Повна пенетрантність** – 100% пенетрантність; алель проявляється у всіх особин.
- Прометафаза** – профазі поділу клітини і її ядра. У прометафазі ядерна оболонка розпадається на фрагменти, хромосоми безладно рухаються в центральну частину клітини, в зону колишнього її ядра.
- Протейнопласт** – пластида в клітинах рослин, в якій накопичується білок.
- Профаза** – перша фаза поділу клітини і її ядра. У профазі сітчаста структура хроматину ядра поступово перебудовується в окремі хромосоми. При цьому виникає спіралізація ДНК, матеріал ядерця переходить в хромосоми, а ядерна оболонка зникає. У ранній профазі відбувається подвоєння хромосом. У пізній профазі в цитоплазмі відбувається поділ центросоми і розходження центриолей до полюсів клітини, в ході якого утворюється веретено поділу.

- Псевдоподії** – тимчасові цитоплазматичні вирости в одноклітинних організмів і у деяких клітин багатоклітинних організмів. Псевдоподії служать для пересування і захоплення харчових та інших частинок.
- Редукційний розподіл клітинного ядра** – перший розподіл мейозу. У тривалій профазі редукційного поділу гомологічні хромосоми зближуються, утворюючи біваленти. У анафазі до полюсів поділу відходять гомологічні хромосоми кожного біваленту. В результаті кількість хромосом в клітині зменшується вдвічі.
- Редуплікація** (ауторепродукція, ауто синтез, реплікація) – подвоєння молекул ДНК (у деяких вірусів РНК) за участю спеціальних ферментів. Реплікацією називається також подвоєння хромосом, в основі якого лежить реплікація ДНК. Реплікація забезпечує точне копіювання генетичної інформації, що міститься в молекулах ДНК, і передачу її від покоління до покоління.
- Рекомбінація генів** – поява нових поєднань генів, що веде до нових комбінацій ознак у потомства. Одиницею рекомбінації служить рекон. Рекомбінація генів – універсальний механізм, властивий усьому живому. У вищих організмів рекомбінація здійснюється при незалежному розходженні хромосом в мейозі. У багатьох мікроорганізмів механізм рекомбінації полягає в обміні ділянками молекул нуклеїнових кислот.
- Рекон** – мінімальна частина гена, яка може бути обмінена шляхом кросинговеру з іншою гомологічною ділянкою алельного йому гена, що знаходиться в іншій хромосомі. Рекон ніколи не ділиться в процесі кросинговеру і функціонує як єдине ціле.
- Репарація** – властивий всім живим організмам процес, спрямований проти виникнення мутацій. Репарація полягає в ліквідації пошкодження генетичних структур і здійснюється спеціальними ферментами під контролем генів.
- Рибосома** – внутрішньоклітинна частка, що складається з РНК і білків. Рибосома здійснює біосинтез білка. Рибосоми вільно лежать у цитоплазмі або прикріплені до внутрішньоклітинних біологічних мембран.
- Сайт** – місце розташування точкової мутації на рекомбінантній карті гена. Кожен сайт відповідає парі нуклеотидів в дволанцюговій молекулі ДНК або одному нуклеотиду у тих вірусів, генетичний матеріал яких представлений однією ниткою ДНК або РНК.
- Саркоплазма** – цитоплазма м'язових волокон і клітин; заповнює простір між міофібрилами. Саркоплазма містить структури, що забезпечують проведення збуджуючих імпульсів усередині волокна.
- Складний локус** – тісно зчеплені між собою незалежно діючі гени.
- Сплайсингова мутація** – мутація, яка зачіпає сайти сплайсингу або створює нові сайти сплайсингу в інтронних ділянках гена. Сплайсингова мутація супроводжується або делецією суміжного з мутацією екзону, або не вирізанням відповідного інтрону при процесингу первинного РНК-транскрипту.
- Статеві хромосоми** (гоносоми) – хромосоми, за якими чоловіча стать відрізняється від жіночого. Статеві хромосоми жіночого організму всі однакові (XX) і визначають жіночу стать. Статеві хромосоми чоловічого організму різні (XY), де велика за розміром X-хромосома визначає жіночу стать, а Y-хромосома – чоловічу стать.
- Строма** – основна опорна структура органів, тканин і клітин тварин і рослин.
- Структурний ген** – ген, який кодує синтез поліпептидного ланцюга.
- Субмедіальна центромера** – центромера, що поділяє хромосому на два нерівних плеча. Субмедіальній центромі відповідає субметацентрична форма хромосоми.

- Субтермінальна центромера** – центромера, що поділяє хромосому на дві різко нерівні частини. Субтермінальній центромірі відповідає акроцентрична форма хромосоми.
- Сферосома** (мікросома) – клітинні гранули, які містять ліпіди і білки.
- Телофаза** – заключна фаза поділу клітини і її ядра. У телофазі відбувається набухання і деспіралізація хромосом, формується цілісне ядро з оболонкою і ядерце, починається симетричний поділ тіла клітини: з'являється перетинка (у тварин) або утворюється цитоплазматична мембрана в центрі клітини (у рослин).
- Термінальна центромера** – центромера, що знаходиться на одному з кінців хромосоми. Термінальній центромірі відповідає телоцентрична форма хромосоми.
- Тонофібрили** – тонкі білкові волокна, що забезпечують збереження форми в деяких епітеліальних клітинах.
- Тонофіламенти** – структурні елементи тонкофібрил, що представляють собою найтонші білкові нитки.
- Точкова мутація** – мутація, яка зачіпає від одного до декількох нуклеотидів.
- Транзиція** – точкова заміна пиримидина на інший пиримидин або пурину на інший пурин.
- Трансверсія** - точкова заміна піримідину на пурин, і навпаки.
- Транскрипція** – біосинтез молекул РНК на відповідних ділянках ДНК; перший етап реалізації генетичної інформації в клітині, в процесі якого послідовність нуклеотидів ДНК "переписується" в нуклеотидну послідовність РНК. Можлива також зворотна транскрипція.
- Транслокація** – тип хромосомної перебудови (мутації), що полягає в перенесенні гена або ділянки хромосоми в нове, незвичайне положення (локус) у тій же або іншій хромосомі.
- Фібрили** – тонкі волоконця, розміщені всередині нервових, м'язових і деяких інших клітин або в міжклітинній речовині.
- Форма хромосоми** – в залежності від положення центромери: метацентрична форма, відповідна медіальній центромірі; субметацентрична форма, відповідна субмедіальній центромірі; акроцентрична форма, відповідна субтермінальній центромірі; телоцентрична форма, відповідна термінальній центромірі.
- Хіазма** – характерна фігура перехрещення кон'югуючих хромосом, їх Х-подібне розміщення.
- Хлоропласти** – внутрішньоклітинні органели рослинної клітини, в яких здійснюється фотосинтез. Хлоропласти пофарбовані в зелений колір. Наявність власного генетичного апарату і білоксинтезуючої системи забезпечують хлоропластам відносну автономію.
- Хондріом** – сукупність мітохондрій (хондріосом), що містяться в одній клітці.
- Хроматида** – одна з двох нуклеопротейдних ниток, що утворюються при подвоєнні хромосом в процесі клітинного поділу. Після поділу хроматида утворює дочірні хромосоми.
- Хроматин** – нуклеопротейд клітинного ядра, що складає основу хромосом. В процесі клітинного поділу хроматин конденсується, утворюючи компактні структури в хромосомах, помітні в мікроскоп.
- Хромомера** – інтенсивно забарвлена ділянка хромосоми, добре спостерігається в профазі мейозу, коли хромосома має вид тонких ниток з потовщеннями. Хромери з'єднані між собою ахроматиновими нитками.
- Хромонеми** – нуклеопротейдна нитка, яка містить ДНК. Хромонеми служать поздовжніми структурними одиницями хроматид. Одна хромосома може складатися з 2-8 хромонем, завжди функціонують як дві одиниці (хроматида).

Хромонеми представляють собою пучки мікрофібрил з розміщеними на них в поперечному порядку хромомер.

**Хромопласти** (каротинодопласт) – пластида зі слабо вираженою внутрішньою структурою. Хромопласти утворюються від хлоропластів і лейкопластів; містять переважно жовті пігменти (каротиноїди), інтенсивно синтезуються при дозріванні плодів з одночасним руйнуванням хлорофілу. Хромопласти обумовлюють осіннє забарвлення листя рослин.

**Хромосома** – самовідтворюючий структурний елемент ядра клітини, що містить ДНК, в якій міститься генетична (спадкова) інформація. Число, розмір і форма хромосом строго визначені і специфічні для кожного виду. Кожна хромосома складається з однієї або декількох пар хромонем. Розрізняють гомологічні і негомологічні хромосоми.

**Хромосомальна нитка** – частина ахроматинового веретена, що з'єднує полюси клітини з центромерами хромосом.

**Хромосомна аберація** – мутація, яка змінює структуру хромосом. При хромосомних абераціях відбуваються всередині хромосомні перебудови: втрачається ділянка хромосоми; подвоюється ділянка хромосоми (ДНК-дуплікація); переноситься ділянка хромосоми з одного на інше місце; зливаються ділянки різних (негомологічних) хромосом або цілі хромосоми.

**Хромосомна нестача** – втрата в результаті мутації кінця хромосоми.

**Цейтраферна мікрозйомка** – переривчаста кінозйомка одиночними кадрами з рівними, заздалегідь заданими інтервалами часу. Пуск кінознімальної апаратури або включення освітлювальних приладів здійснюється пристроєм, званім цейтрафером. Застосовується для зйомки повільно протікаючих процесів.

**Центріоль** – клітинний органоїд або частина комплексного утворення центросоми. Центріоль складається з однієї або декількох пар циліндричних структур, що входять в клітинний центр всіх тваринних і деяких рослинних клітин.

**Центрова теорія генів** – теорія, згідно з якою ген складається з окремих функціональних ділянок (центрів), які можуть незалежно змінюватися при мутаціях.

**Центродесма** – цитоплазматичні нитки, що з'єднують центріолі клітинного центру, які утворюються при поділі клітин в профазі.

**Центромера** – ділянка хромосоми, що утримує разом дві хроматиди. Під час поділу клітини центромера направляє рух хромосом до полюсів клітини. Центромера має вигляд хроматичної деспіралізованої перетинки. Залежно від розташування розрізняють медіальні, субмедіальні, субтермінальні і термінальні центромери.

**Центросома** (клітинний центр) – органоїд, який бере участь в поділі клітини. Центросома – ділянка цитоплазми, що оточує центріоль, яка розташовується по сусідству з ядром і має постійну структуру з дев'яти ультрамікроскопічних паличкоподібних утворень.

**Цитокінез** – мітоз, процес утворення двох нових клітин з однієї.

**Цитоплазма** – позаядерна частина протоплазми клітин живих організмів. Цитоплазма складається з гіалоплазми, в якій містяться органели та клітинні включення, і ендоплазматична сітка.

**Цитоплазматична спадковість** – позаядерна спадковість, яка здійснюється за допомогою молекул ДНК, розташованих в пластидах і мітохондріях. Генетичний вплив цитоплазми проявляється, як наслідок взаємодії плазмона з ядерними генами. Ознака, яка визначається цитоплазмою, передається тільки по материнській лінії.

**Цитоплазматичний матрикс** – основна гомогенна або тонкозерниста напіврідка речовина клітини, що заповнює проміжки між клітинними структурами.

- Ядерна оболонка** (каріолема) – молекулярна структура, що відділяє ядро клітини еукаріот від навколишньої цитоплазми. Складається з двох паралельних ліпопротеїдних мембран. Зазвичай внутрішня мембрана вистелена зсередини волокнистою речовиною – ядерним пластиком або ламіном.
- Ядерце** (нуклеола) – щільне тільце всередині ядра клітини. Ядерце складається з рибонуклеопротейдів. Ядерце бере участь в утворенні рибосом. Зазвичай в клітині є одне ядерце.

## ГЛОСАРІЙ ДО КУРСУ «ГІСТОЛОГІЯ»

- Аксон** (нейрит) – відросток нейрона, проводить нервовий імпульс від тіла нервової клітини.
- Акросома** – невелика щільна гранула, що містить літичні ферменти, утворює передню частину головки сперматозоїда.
- Алантоїс** – судинна оболонка ембріонів рептилій, птахів, ссавців тварин і людини, що утворюється як ковбасоподібний виріст задньої кишки. У рептилій і птахів забезпечує дихання зародка і є його сечовим міхуром.
- Амніон** – внутрішня зародкова оболонка вищих тварин (амніот), що обмежує заповнену рідиною порожнину, всередині якої знаходиться зародок.
- Анімальний полюс яйцеклітини** – ділянка яйцеклітини, яка містить цитоплазму, вільну від жовтка.
- Апікальний відділ клітини** – верхній відділ клітини.
- Апокринові залози** – залози, у яких в процесі секреції відбувається відторгнення клітин верхніх відділів.
- Апозіційне зростання** – зростання тканин шляхом відкладення нових шарів на раніше утворену поверхню; спостерігається в процесі розвитку хряща і кістки.
- Астроглія** – різновид нейроглії. Складається з зірчастих клітин ектодермального походження. Виконує опорно-трофічну функцію.
- Бластомери** – клітини, які утворюються при дробленні яєць. Бластомери не ростуть, тому величина зародка на стадії дроблення відповідає розміру яйця.
- Бластодерма** – стінка бластули.
- Бластопор** – отвір (первинний рот) в тілі зародка на стадії гастрული. За допомогою бластопора бластоцель сполучається з навколишнім середовищем.
- Бластоцель** – порожнина (первинна порожнина тіла) в тілі зародка на стадії бластули.
- Бластула** – стадія розвитку зародка (одношаровий зародок).
- Вегетативний полюс яйця** – ділянка яйця, в якій зосереджений жовток.
- Вториннороті** – тварини, в ембріогенезі яких рот утворюється на протилежному бластопору кінці тіла (голкошкірі, хордові і ін.).
- Гамети** – статеві клітини (яйцеклітини і сперматозоїди).
- Ганглій нервовий** – орган, що лежить поза центральною нервовою системою. Складається з нейронів, нервових волокон, нейроглії і пухкої сполучної тканини.
- Гастроцель** – первинна травна порожнина зародка на стадії гастрული.
- Гастрולה** – стадія розвитку зародка, що характеризується у вищих тварин закладкою трьох зародкових листків і наявністю гастроцеля.
- Гіалін** – напівпрозора щільна речовина білкової природи, що входить до складу основної речовини гіалінового хряща.
- Гістіоцити** – клітини пухкої сполучної тканини, здатні до амебоподібних рухів і фагоцитозу. При запаленні перетворюються в макрофаги.

- Голокринові залози** – залози, секреторна діяльність яких пов'язана із загибеллю секреторних клітин.
- Делямінація** – спосіб гастрюляції у птахів, що відбувається за допомогою розшарування зародкового матеріалу на екто- і ентодерми.
- Дендрити** – розгалужені відростки нейрона, які проводять нервовий імпульс до тіла клітини.
- Дерма** – сполучнотканинна частина шкіри хребетних тварин і людини.
- Десмосоми** – ультраструктурні утворення, що забезпечують щільне і механічно міцне з'єднання клітин одна з одною.
- Ектодерма** – зовнішній зародковий листок. Закладається на стадії гастрюли.
- Ентодерма** – внутрішній зародковий листок. Формується на стадії гастрюли.
- Епітелій** – тканина організму багатоклітинних тварин, розміщена на межі з зовнішнім середовищем і вистилає порожні органи. Виконує бар'єрну, захисну, залозисту, видільну та інші функції.
- Епідерміс** – поверхневий шар шкіри ссавців і людини. Утворений багаточисельним, поліморфним, зроговілим епітелієм.
- Зигота** – стадія одноклітинного зародка, що утворюється в результаті злиття чоловічої та жіночої гамет.
- Імміграція** – спосіб гастрюляції, що полягає в переміщенні окремих клітин стінки бластули в її порожнину.
- Інгагінація** – вгинання частини стінки бластули (бластодерми) всередину зародка, що призводить до утворення гастрюли з порожниною — гастроцілем, сполученою із зовнішнім середовищем отвором — бластопором.
- Кортикальна реакція** – реакція поверхневої частини яйця на запліднення.
- Кутикула** (щіточна облямівка) – структура з мікрорисинок на апікальній поверхні клітин кишкового і деяких різновидів ниркового епітелію. Забезпечує вибірковість всмоктування.
- Лізосоми** – органели загального значення, що містять набір гідролітичних ферментів. Забезпечують внутрішньоклітинне перетравлювання вмісту піно- і фагоцитарних бульбашок, віджиганих органел клітини. Вміст органел може виводитися з клітини (остеогенез і ін. процеси).
- Макроглія** – різновид нейроглії, представлена відносно великими клітинами, що мають відростки, які виконують опорну і трофічну функції.
- Макрофаги** – клітини сполучної тканини, здатні до фагоцитозу (моноцити, гістіоцити). При запаленні фагоцитують тіла загиблих мікрофагів і залишки зруйнованих тканинних структур.
- Мезенхіма** – сполучна тканина, з якої в ранньому ембріогенезі розвиваються тканини внутрішнього середовища, гладка і серцева м'язові тканини.
- Мезодерма** – третій зародковий листок. Формується між екто- і ентодермами на стадії гастрюли.
- Мерокринові залози** – залози, секреторні клітини яких виділяють секрет без руйнування клітинного тіла.
- Мікроглія** – різновид нейроглії. Розвивається з мезенхіми. Має фагоцитарну активність.
- Мікрофаги** – нейтрофіли, що фагоцитують у вогнищі запалення.
- Міотом** – частина соміту, з якого розвивається посмугована м'язова тканина.
- Міофібрили** – фібрилярні (нитчасті) утворення, що забезпечують скорочення м'язових структур.
- Невропор** – отвір в трубчастій нервовій системі у зародків хордових.
- Нейроглія** – постійний компонент нервової тканини, представлений клітинами з опорною, трофічною та захисною функціями.
- Нейрон** – нервова клітина.

- Нейрофібрили** – нитчаста структура нервової клітини, що виконує опорну функцію.
- Нейрула** – завершальна стадія ембріогенезу, що характеризується розвитком нервової пластинки і закладкою осьових органів.
- Овуляція** – розрив Граафової бульбашки і вихід овоциту I порядку в черевну порожнину.
- Олігодендроглія** – різновид нейроглії, що має трофічну функцію. Розвивається з ектодерми.
- Остеобласти** – клітини, які беруть участь в процесах будови, розвитку, перебудови і регенерації кісткової тканини.
- Остеокласти** – багатоядерні клітини, які руйнують хрящову і кісткову тканини в процесі їх розвитку і перебудови.
- Остеон** або гаверсова система – структурний елемент кісткової тканини, що складається з системи кісткових пластинок у вигляді порожнистих циліндрів різного діаметру, концентрично розміщених навколо кровоносних судин.
- Остеоцити** – диференційовані відросчасті форми клітини кісткової тканини.
- Плацента** – дитяче місце або послід, орган ссавців, що зв'язує зародок з організмом матері. Через плаценту зародок отримує кисень і поживні речовини і виділяє діоксид і продукти розпаду в кровоносну систему матері.
- Периост** – окістя.
- Перихондр** – охрястя.
- Провізорні органи** – пристосувальні органи, характерні для зародкової і личинкової стадій розвитку організму. Заміняють відсутні у зародка системи внутрішніх органів і забезпечують можливість ембріогенезу.
- Ретикулоендотеліальна система** – система клітинних елементів сполучної тканини, що виконує в організмі захисну функцію (за І. І. Мечніковим – макрофагічна система).
- Сарколема** – плазмолема посмугованого м'язового волокна.
- Саркоплазма** – цитоплазма посмугованого м'язового волокна.
- Синкаріон** – стадія запліднення, на якій відбувається злиття чоловічого і жіночого пронуклеусів.
- Склеротом** – частина соміта, з мезенхіми якого розвиваються опорні тканини.
- Соміти** – первинні сегменти мезодерми, що виникають на стадії її диференціювання.
- Спланхнотом** – вентральний відділ мезодерми, що перетворюється в вистилання целома і інші структури.
- Тонофібрили** – нитчасті структури цитоплазми, що входять в опорно-руховий апарат клітини.
- Трофобласт** – стінка бластоцисти ссавців. Руйнує слизову оболонку матки для занурення (імплантації) в неї зародка, перетворюється в хоріон.
- Фібрили** – тонкі волокнисті структури цитоплазми (міофібрили, нейрофібрили, тонофібрили) і міжклітинної речовини (еластичні, колагенові, ретикулярні).
- Фіброцит** – диференційована клітинна форма пухкої і щільної волокнистої сполучної тканини.
- Фолікули** – гістологічні структури пухирчастої форми.
- Хондробласти** – малодиференційовані хрящові клітини.
- Хондрокласти** – багатоядерні клітини, які руйнують хрящову тканину при її перебудові.
- Хондроцити** – зрілі хрящові клітини, що утворюють основну речовину хряща.
- Хоріон** – зовнішня оболонка зародка ссавців, що виникає з трофобласту і позазародкової мезодерми. За рахунок впровадження вторинних ворсинок хоріона в слизову оболонку матки здійснюється контакт зародка з організмом матері.
- Целом** – вторинна порожнина тіла тварин. Виникає при закладці мезодерми. Перетворюється в черевну, грудну і навколосерцеву порожнини.



**СПИСОК ЛІТЕРАТУРИ**

1. Антипчук Ю. П. Практикум з гістології з основами ембріології. К. : Вища школа, 1978.
2. Атлас по гистологии, цитологии и эмбриологии / С. Л. Кузнецов, Н. Н. Мушкхамбаров, В. Л. Горячкина. М. : Медицинское информационное агенство, 2002. 744 с.
3. Бойчук Н.В. Гистология. Учебник для вузов / Н. В. Бойчук, Р. Р. Исламов, С. Л. Кузнецов и др. М.:ГЭОТАР-МЕД,2001. 694 с.
4. Варзин А. А. Сравнительная гистология : учебник / под ред. Щ. Г. Строевой. – СПб. : Издательство СПб ун-та, 2000. 520 с.
5. Волков К. С., Пасечко Н. В. Ультраструктура клітин і тканин (навчальний посібник-атлас). Тернопіль: Укрмедкнига, 2004. 96 с.
6. Гистология : учебник / под ред. Э. Г. Улумбекова, Ю. А. Чельшева. М. : ГЭОТАРМЕД, 2001. 253 с.
7. Гистология, цитология и эмбриология: учебник / С. Л. Кузнецов, Н. Н. Мушкхамбаров. – М. :Медицинское информационное агенство, 2007. 824 с.
8. Держинський М.Е., Скрипник Н.С., Гарматіна С.М., та ін. Загальна цитологія та гістологія. Частина 1. Загальна цитологія. Навчальний посібник. К. Видавничополіграфічний центр «Київський університет» 2006. 272 с.
9. Луцик О. Д., Іванова Й., Кабак К. С. Гістологія людини. Підручник. К. : Книга-плюс, 2010. 582 с.
10. Новак В. П. Цитологія та гістологія. К.: ВІРА-Р, 2001. 212с.
11. Трускавецький Э. С., Мельниченко Р. К. Гістологія з основами ембріології: підручник. К. : Вища школа, 2005 . 327 с.
12. Трускавецький Є. С. Цитологія: підручник для вузів. – К.: Вища школа, 2004. 254с.
13. Ченцов Ю. С. Введение в клеточную биологию. М.: ИЦК Академии ВШ, 2004. 392с.
14. Ченцов Ю. С. Общая цитология. М.: Изд-во МГУ, 1995. 384с.

**Интернет-ресурсы**

<http://www.cellsalive.com> – обширный, великолепно иллюстрированный англоязычный ресурс по морфологии и биологии клетки.

<http://medslovarm.e2e.ru/> - медицинский словарь с цитологическими терминами.

<http://www.glossary.ru/>

**ВІДПОВІДІ ДО ТЕСТОВИХ ЗАВДАНЬ  
КОНТРОЛЮ ЯКОСТІ ЗАСВОЄННЯ МАТЕРІАЛУ**

**Вступ** 1. в; 2. б; 3. г.

**Вчення про клітину** 1. в; 2. в; 3. г; 4. в; 5. а; 6. а.

**Клітинна оболонка. Цитоплазма**

1. а; 2. г; 3. г, е; 4. б, г; 5. 1-в, 2-б, 3-а, 4-г; 6. г; 7. в; 8. в; 9. а, г; 10. 1-в, 2-а, 3-д, 4-б, 5-г; 11. б; 12. в; 13. г; 14. г, е; 15. 7-г, 2-а, 3-в, 4-б; 16. а; 17. б; 18. в; 19. в, г; 20. 1-б, 2-г, 3-а, 4-в, 5-д; 21. а; 22. г; 23. б; 24. 1-д, 2-а, 3-г, 4-б, 5-в.

**Ядро. Репродукція клітин**

1. в; 2. г; 3. б, г; 4. в; 5. в; 6. а, в; 7. а; 8. б; 9. 1-д, 2-в, 3-г, 4-а, 5-б; 10. б; 11. г; 12. б, д; 13. г; 14. г; 15. в; 16. в; 17. в, г.

**Статеві клітини. Запліднення. Дроблення. Імплантація**

1. б; 2. в; 3. а, в, г; 4. г.

**Гастрюляція. Гісто- і органогенез. Позазародкові органи**

1. б; 2. г; 3. г; 4. 1-б, 2-в, 3-а; 5. а, г; 6. б, г, е; 7. в; 8. а; 9. 1-б, 2-а, 3-в; 10. 1-а, 2-б, д, е, 3-в, е.

**Вчення про тканини. Епітеліальні тканини. Залозистий епітелій**

1. б; 2. б; 3. 1-б, в; 2-а, г; 4. в; 5. в; 6. 1-б, 2-а, 3-в, 4-г; 7. д; 8. в; 9. 1-г, 2-а, 3-в, 4-б; 10. в; 11. г; 12. б; 13. в; 14. в; 15. 1-б, 2-в, 3-д, 4-а, 5-г.

**Тканини внутрішнього середовища.****Морфологія та функції крові**

1. б; 2. г; 3. в; 4. 1-д, 2-в; 5. 1-а, 2-д, 3-г, 4-б, 5-в; 6. в; 7. в.

**Кровотворення (гемопоез)**

1. 1-б, 2-г, 3-а, 4-в, 5-д; 2. б; 3. б.

**Сполучні тканини. Власне сполучні тканини.****Сполучні тканини зі спеціальними властивостями**

1. 1-б,г, 2-а,в; 2. 1-д, 2-в, 3-б; 3. 1-б, 2-в, 3-а; 4. 1-б, 2-а; 5. 1-г, 2-а, 3-в.

**Скелетні тканини: хрящова та кісткова**

1. г; 2. 1-в, 2-а, 3-г; 3. в; 4. г; 5. б,е; 6. 1-в, 2-а, 3-б; 7. в; 8. 1-а, 2-в; 9. б; 10. в.

**М'язова тканина**

1. 1-б, 2-в, 3-а; 2. а; 3. в; 4. в; 5. 1-г, 2-б, 3-д, 4-а, 5-в.

**Нервова тканина**

1. в; 2. 1-б,в, 2-а,г; 3. 1-б, 2-а, 3-в; 4. 1-в, 2-а, 3-б; 5. б.

**Серцево-судинна система**

1. б; 2. 1-а,в, 2-б,г, 3-в; 3. в; 4. г; 5. в.

**Органи кровотворення та Імунного захисту**

1. 1-а,в, 2-б,г; 2. б,д; 3. г; 4. в; 5. 1-б,в, 2-а,г.

**Ендокринна система**

1. 1-б,г, 2-а,в, 3-а,в, 4-б,г; 2. в,є; 3. д,ж; 4. а,в; 5. 1-д, 2-б, 3-а, 4-в, 5-г; 6. а,д; 7. 1-д, 2-б, 3-г, 4-а, 5-в; 8. 1-в,д, 2-а,б,г,е; 9. 1-в, 2-а, 3-б.

**Травна система**

1. д; 2. 1-б,д, 2-а,в, г; 3. 1-а,б,в, 2-г,д,е, 3-є; 4. 1-е, 2-в, 3-є, 4-а,г, 5-б,д; 5. б; 6. а,в; 7. 1-а,б,в, 2-а,б,в,г,д; 8. 1-а, 2-а,в, 3-б,в; 9. а,б, г; 10. 1-в, 2-д; 11. 1-б, 2-в, 3-а; 12. 1-в, 2-б, 3-а, 4-г; 13. б, г; 14. в; 15. д; 16. г; 17. 1-а,в, 2-б,г; 18. 1-а,д,е, 2-б,в,г,е; 19. 1-б, 2-а, 3-в; 7-в, 2-а, 3-д, 4-е.

**Система органів дихання**

1. б; 2. в; 3. а,б; 4. б; 5. 1-а,д, 2-а,г, 3-б,в,е, 4-а.

**Сечова система**

1. 1-а,в,д, 2-б,г,е; 2. а,г,д; 3. а,б,г; 4. в; 5. 1-г, 2-а, 3-д.

**Чоловіча статева система**

1. 1-б, 2-а,в,г,д; 2. б; 3. б,д; 4. 1-б, 2-а, 3-д, 4-в, 5-г; 5. 1-б,е, 2-г,д, 3-а,в, 4-а, 5-а.

**Жіноча статева система**

1. в; 2. в,д; 3. а,в; 4. а, г, д; 5. в.

**Нервова система**

1. б; 2. б,в; 3. г; 4. 1-б, 2-в, 3-а; 5. 1-б, 2-а, 3-в; 6. а,г; 7. г; 8. 1-б,в,г; 2-а,б.

**Органи чуття**

1. в; 2. б; 3. в; 4. а; 5. б; 6. в; 7. 1-б, 2-в, 3-а, 8. а; 9. 1-в, 2-а, 3 б; 10. в, д; 11. г; 12. 1-б, 2-в, 3-г, 4-д, 5-а.

**Зовнішній покрив організму**

1. в; 2. 1-б,в,д,е,є, 2-а,г; 3. 1-а,б,в, 2-а,б; 4. 1-а,б,г,д, 2-е,є; 5. 1-г, 2-а, 3-в, 4-б.

Навчальне видання

БОЯРЧУК Олена Дмитрівна  
ВИНОГРАДОВ Олег Олександрович  
НОВОСКОЛЬЦЕВА Ірина Геннадіївна  
СИДОРЕНКО Олена Миколаївна

# ЦИТОЛОГІЯ, ГІСТОЛОГІЯ, ЕМБРІОЛОГІЯ

*ПРАКТИКУМ*

За редакцією авторів

---

Здано до склад. 5. 03. 2021р. Підп. до друку 26. 03. 2021р. Формат 60x84 1/8. Папір офсетний. Гарнітура Times New Roman. Друк. різнографічний. Ум. друк. арк. 15,81. Наклад. 100 прим. Зам. №16.

---

*Видавець і виготовлювач*  
Видавництво Державного закладу  
«Луганський національний університет імені Тараса Шевченка»,  
пл. Гоголя, 1, м. Старобільськ, 92703  
E-mail: [alma-mater@list.ru](mailto:alma-mater@list.ru)  
Свідоцтво суб'єкта видавничої справи ДК № 3459 від 09.04.2009 р.

---

## АННОТАЦІЇ

---

***Цитологія, гістологія, ембріологія: практикум / О. Д. Боярчук, О. О. Виноградов, І. Г. Новоскольцева, О. М. Сидоренко***

*Курс цитології, гістології та ембріології формує у студентів наукові уявлення про мікроскопічну функціональну морфологію і розвиток клітинних, тканинних і органних систем людини.*

*Практикум містить 16 тем, побудованих за єдиним планом.*

*Кожна тема починається з теоретичної частини, далі йде опис мікропрепаратів з фотографією, і в кінці теми пропонується ряд контрольних питань для закріплення пройденого матеріалу.*

*Основна мета практикуму полягає в закріпленні лекційного теоретичного матеріалу і у виробленні навичок мікроскопування та аналізу реальних мікропрепаратів, що сприяє поглибленню отриманих знань.*

*Ключові слова: цитологія, гістологія, ембріологія, мікропрепарати.*

---

***Цитология, гистология, эмбриология: практикум / Е. Д. Боярчук, О. А. Виноградов, И. Г. Новоскольцева, Е. Н. Сидоренко***

*Курс цитологии, гистологии и эмбриологии формирует у студентов научные представления о микроскопической функциональной морфологии и развитии клеточных, тканевых и органических систем человека.*

*Практикум содержит 16 тем, построенных по единому плану.*

*Каждая тема начинается с теоретической части, далее следует описание микропрепаратов с фотографией, и в конце темы предлагается ряд контрольных вопросов для закрепления пройденного материала.*

*Основная цель практикума заключается в закреплении лекционного теоретического материала и в выработке навыков микроскопирования и анализа реальных микропрепаратов, что способствует углублению полученных знаний.*

*Ключевые слова: цитология, гистология, эмбриология, микропрепараты.*

---

***Cytology, histology, embryology: a workshop for high schools / O. D. Boiarчук, O. O. Vinogradov, I. G. Novoskoltseva, O. M. Sydorenko***

*The course of cytology, histology and embryology forms students' scientific ideas about the microscopic functional morphology and development of human cellular, tissue and organ systems.*

*The workshop contains 16 topics built on a single plan.*

*Each topic begins with a theoretical part, followed by a description of micropreparations with a photograph, and at the end of the topic a series of control questions are proposed to consolidate the material covered.*

*The main goal of the workshop is to consolidate the lecture theoretical material and to develop skills of microscopy and analysis of real micropreparations, which helps to deepen the knowledge gained.*

*Keywords: cytology, histology, embryology, micropreparations.*

---

